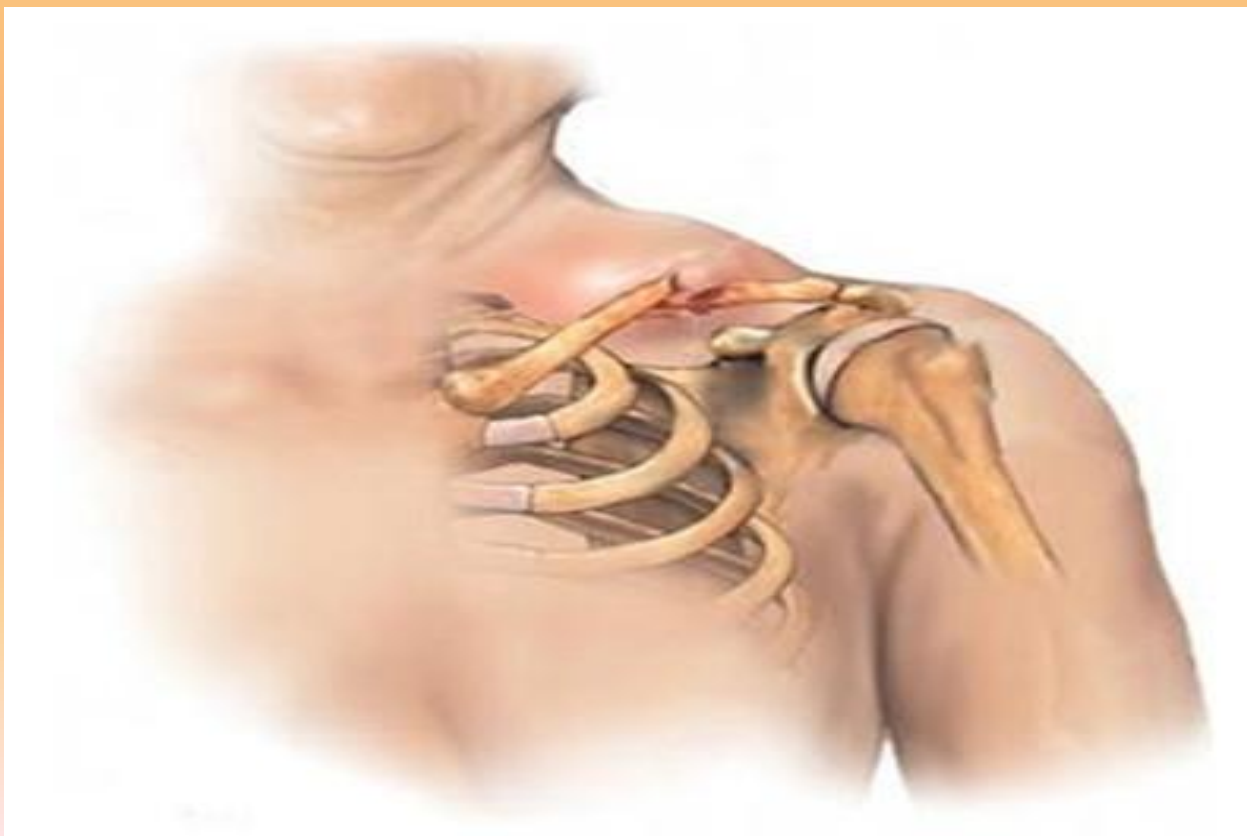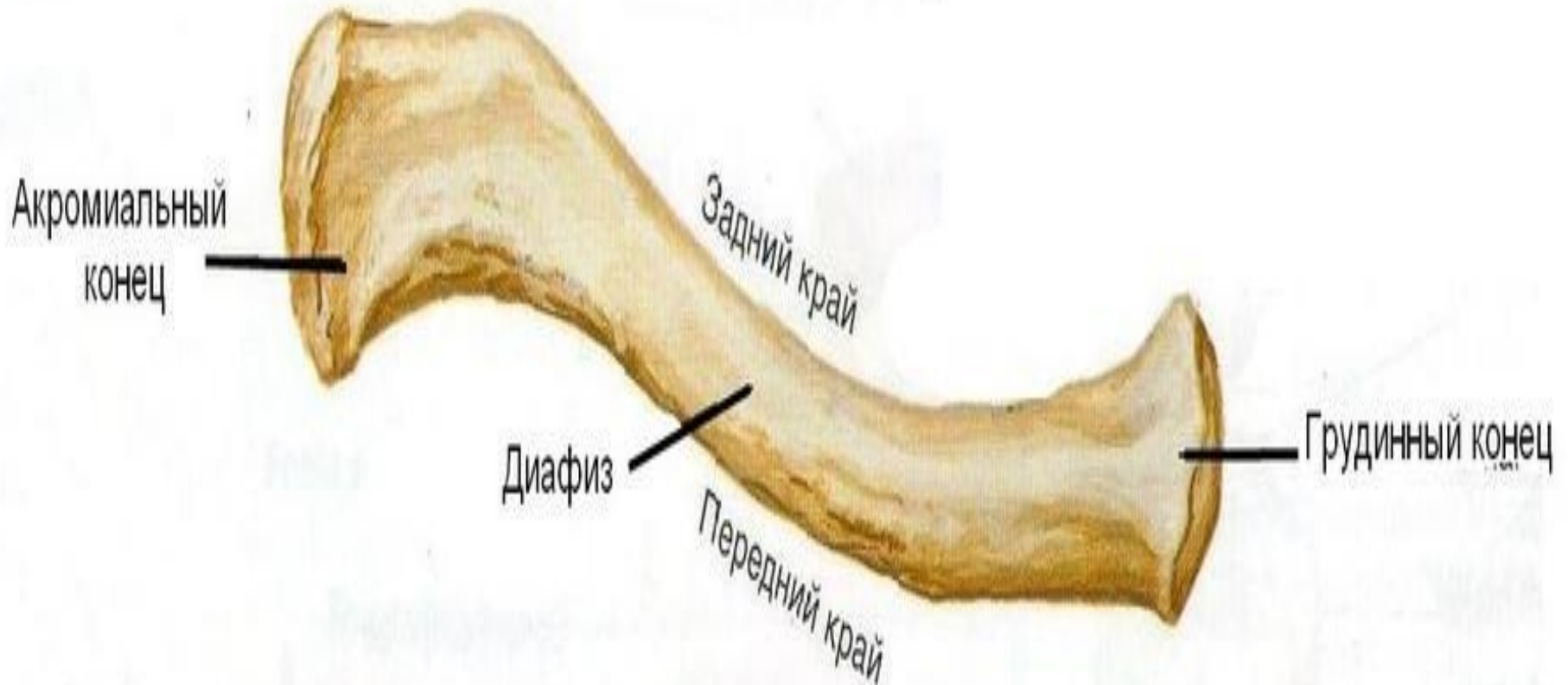


ПЕРЕЛОМ КЛЮЧИЦЫ

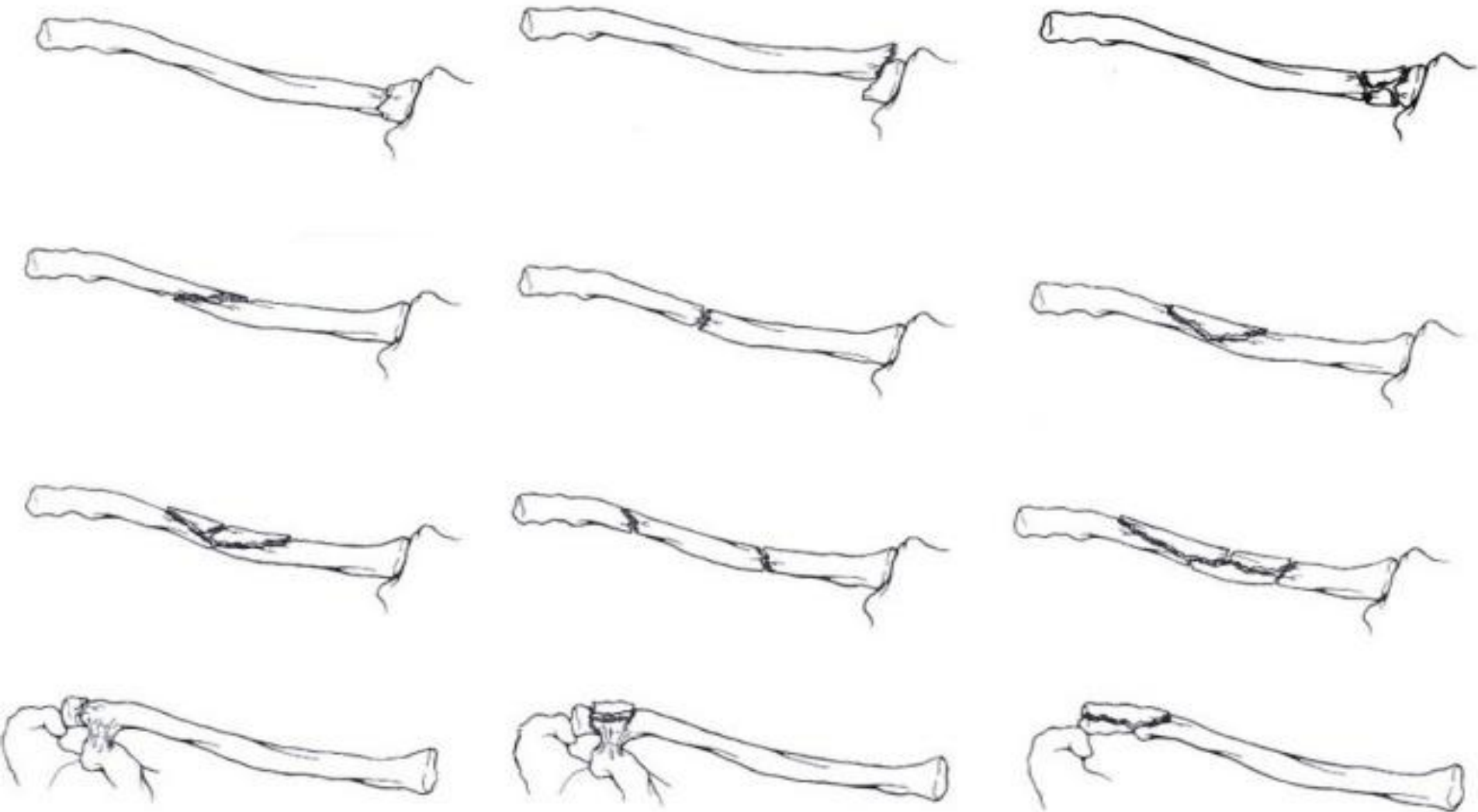


КЛЮЧИЦА

Правая ключица, вид сверху



ВИДЫ ПЕРЕЛОМОВ КЛЮЧИЦЫ

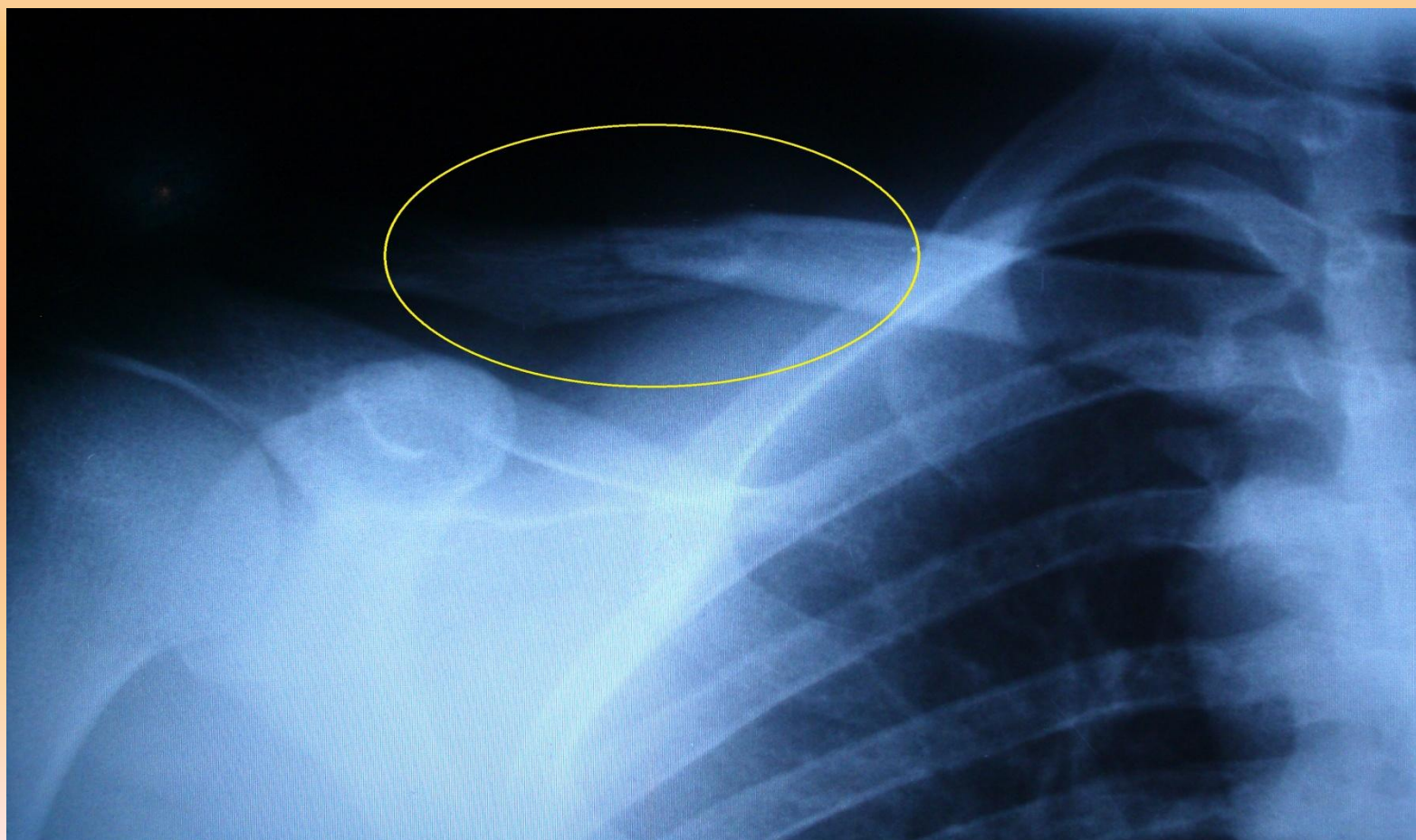


СИМПТОМЫ

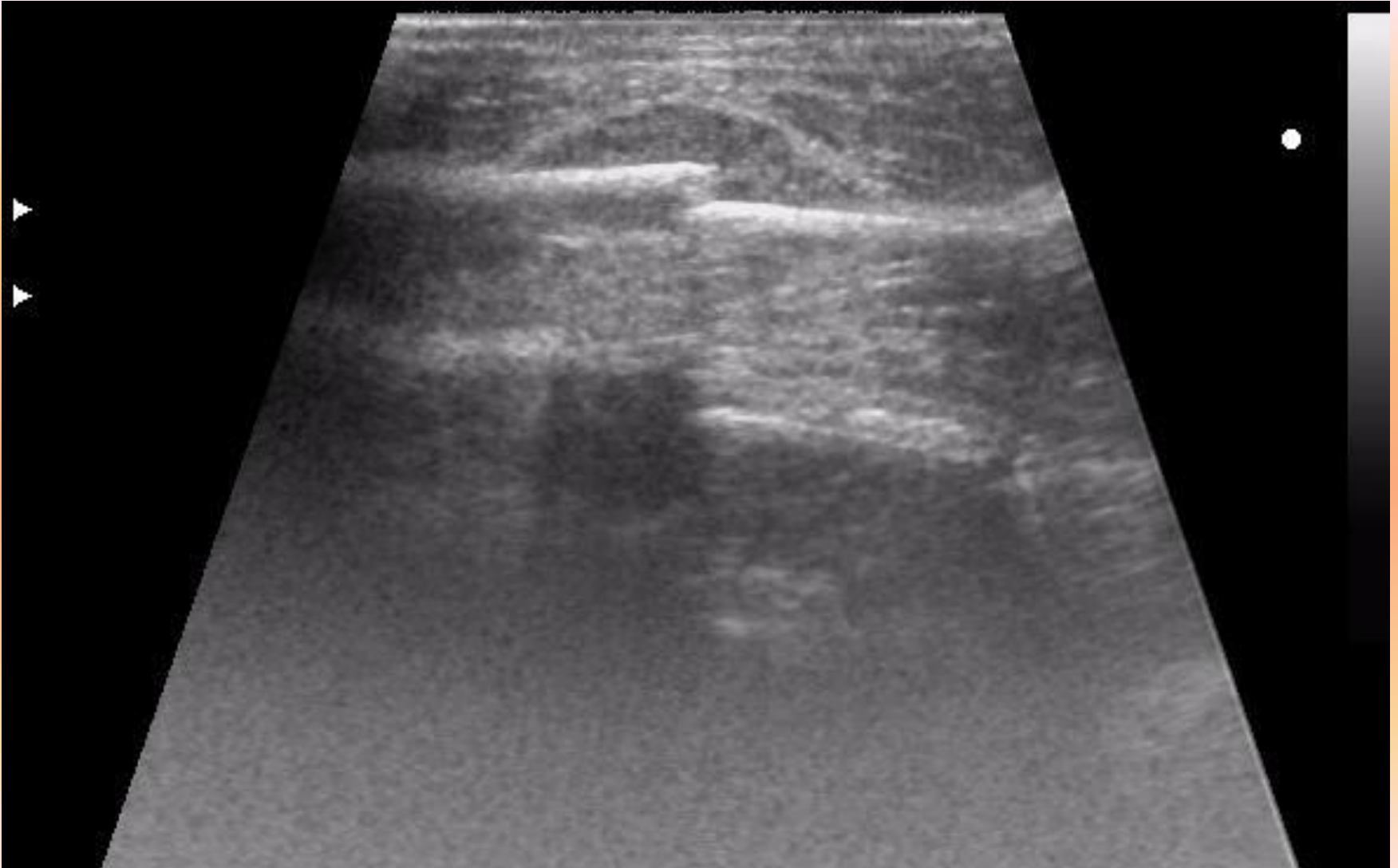
- Смещение плеча кпереди и вниз
- Ограничение активных движений, в связи с болевым синдромом
- Крепитация при попытках поднять руку вверх
- Деформация или неровность в области ключицы

ДИАГНОСТИКА

- Рентгенологическое исследование



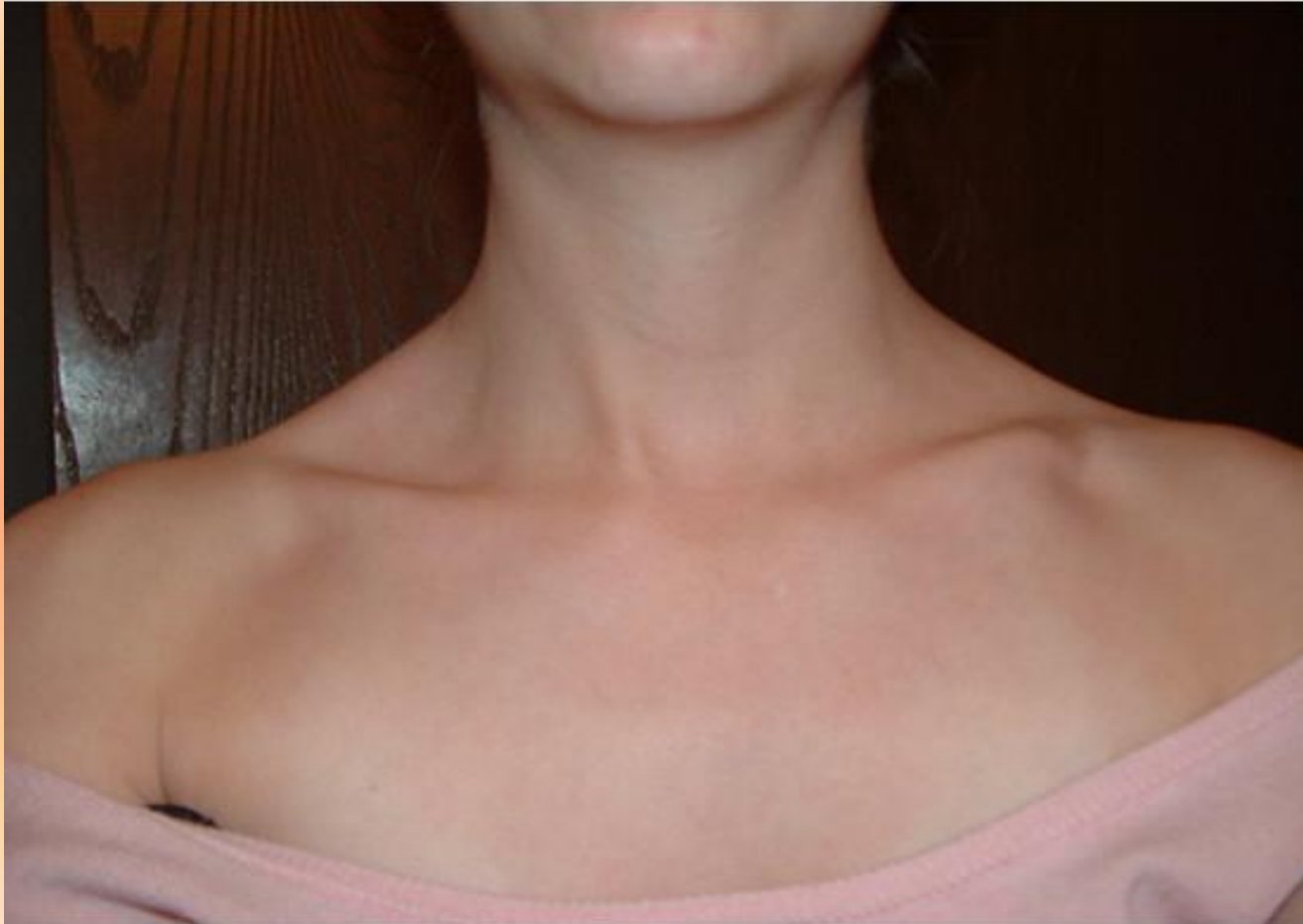УЗИ



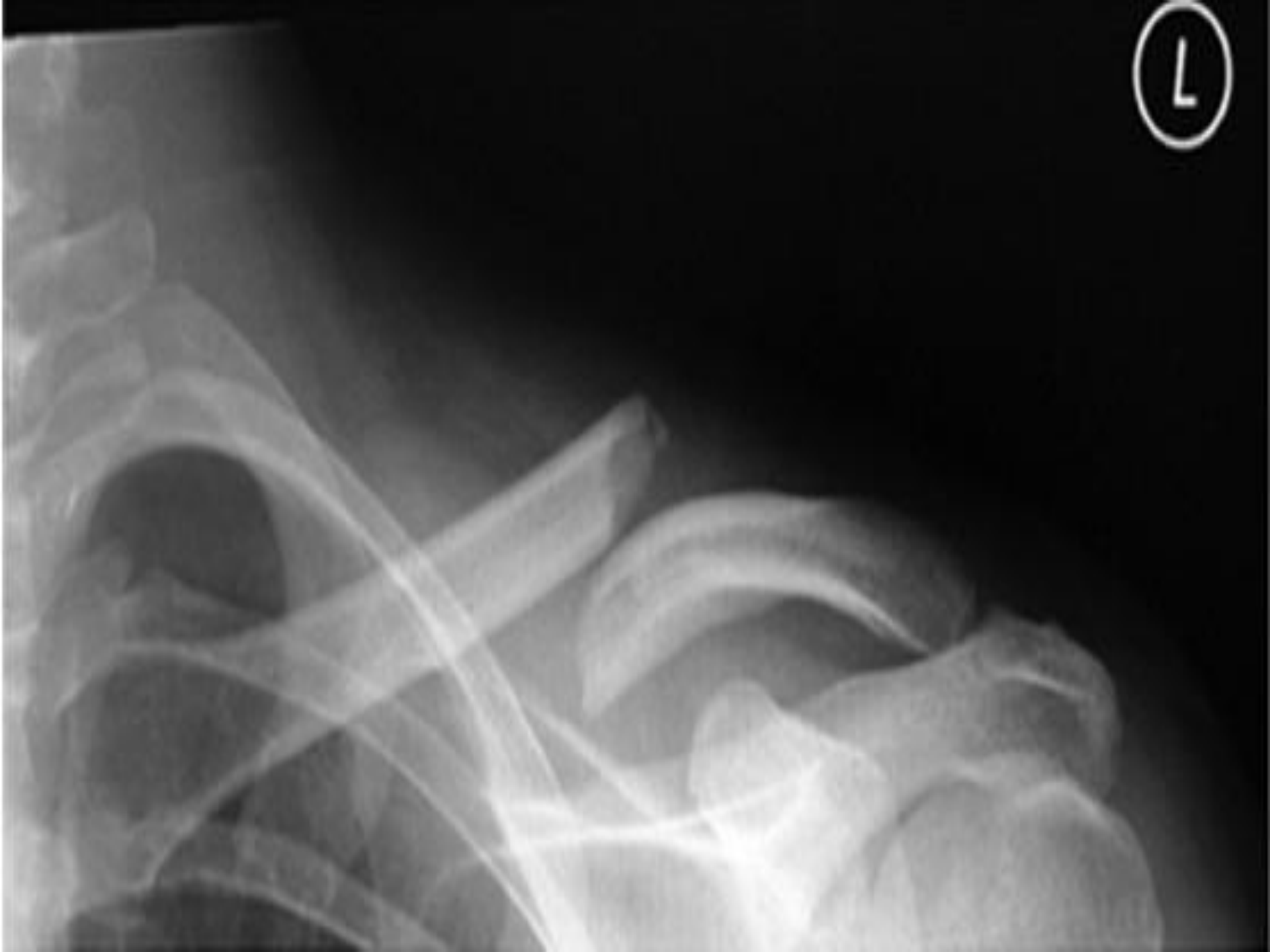КОНСЕРВАТИВНОЕ ЛЕЧЕНИЕ



Недостатки консервативного лечения



L

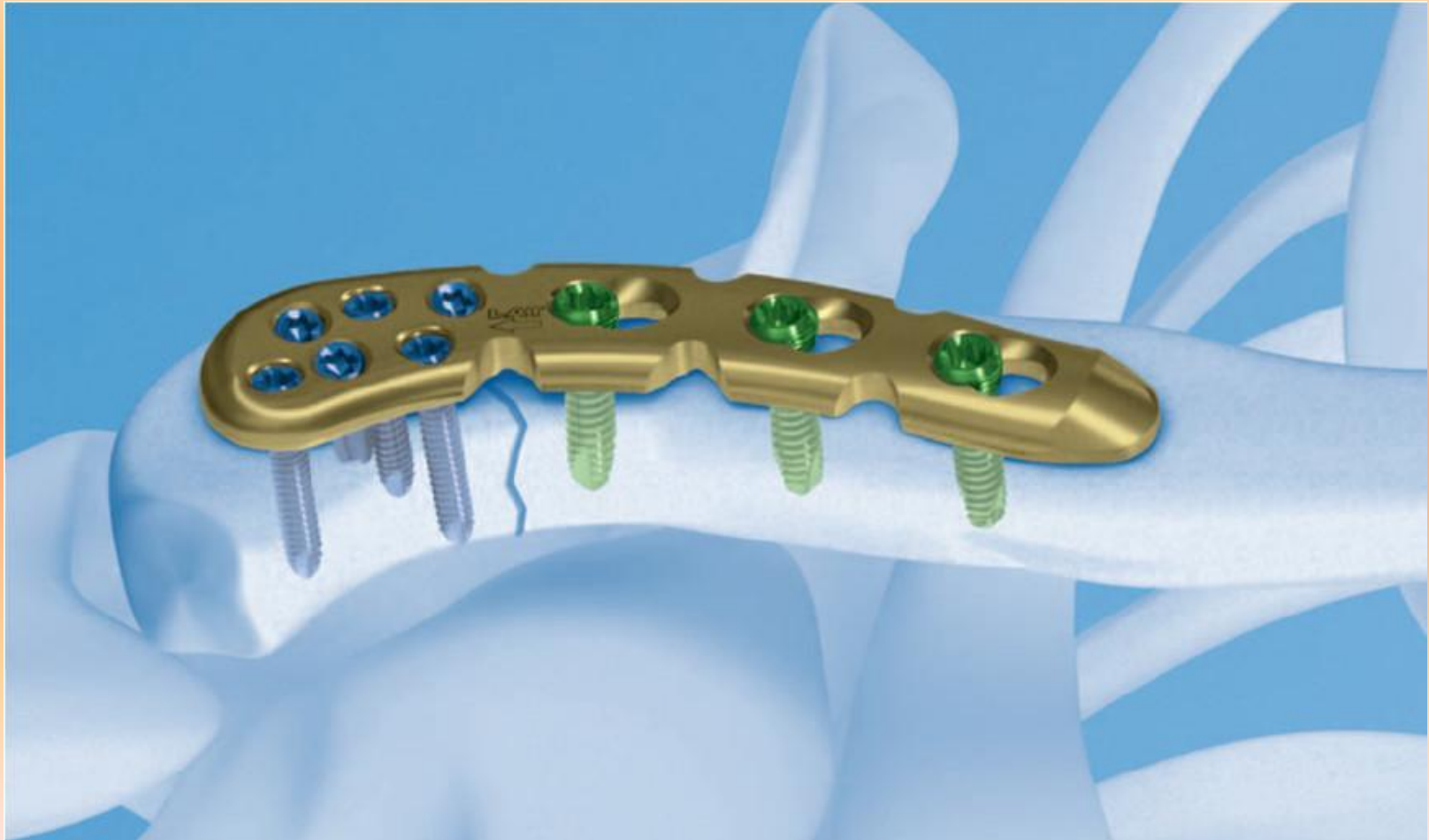

ХИРУРГИЧЕСКОЕ ЛЕЧЕНИЕ

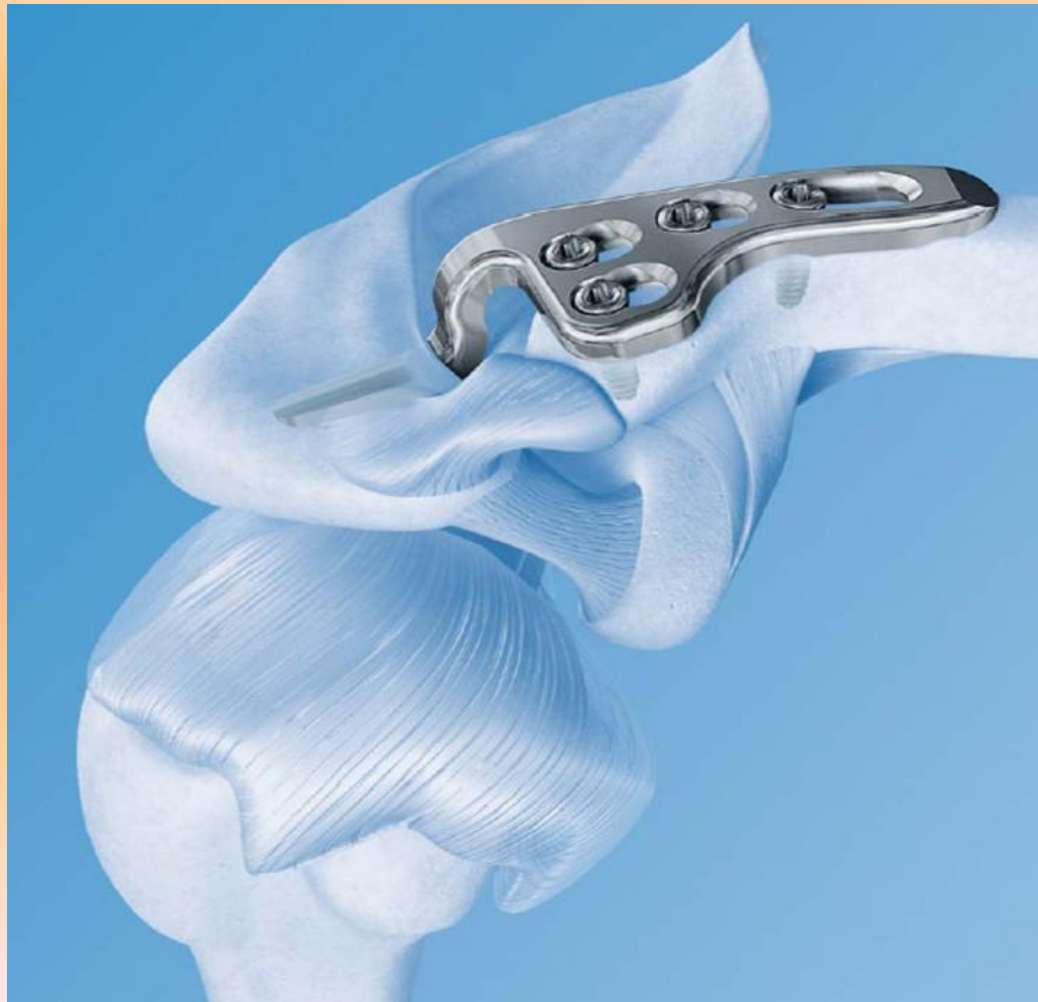- Остеосинтез пластиной LCP при переломах диафиза ключицы



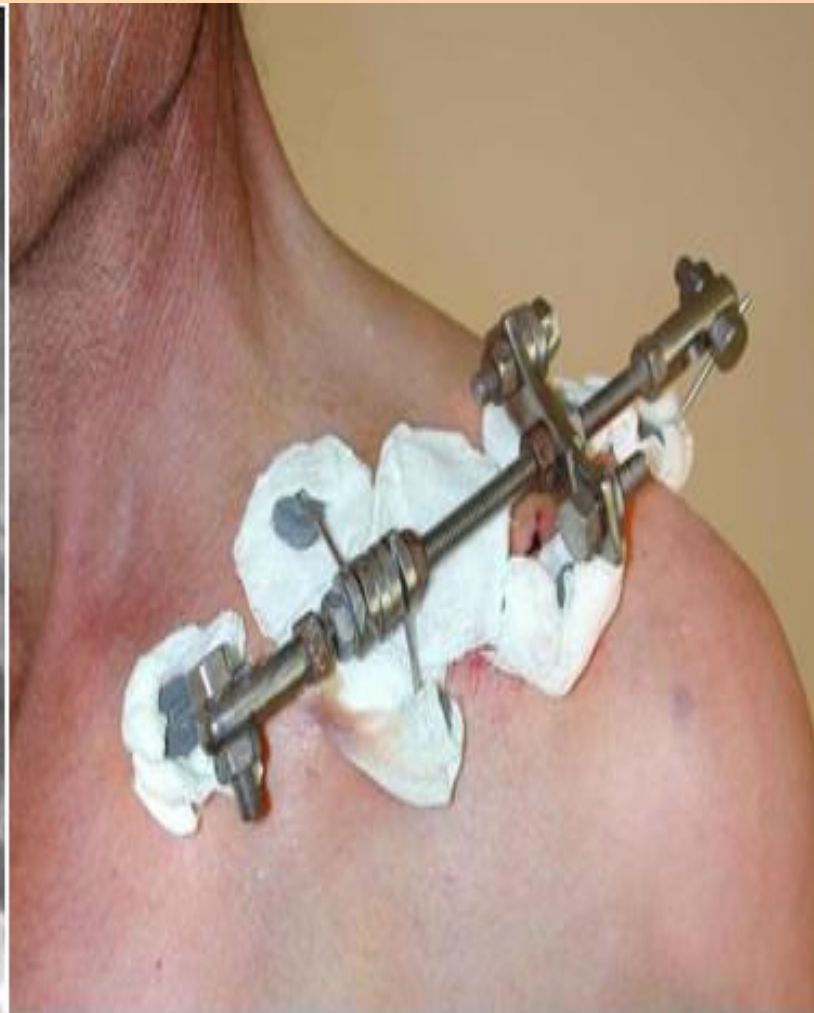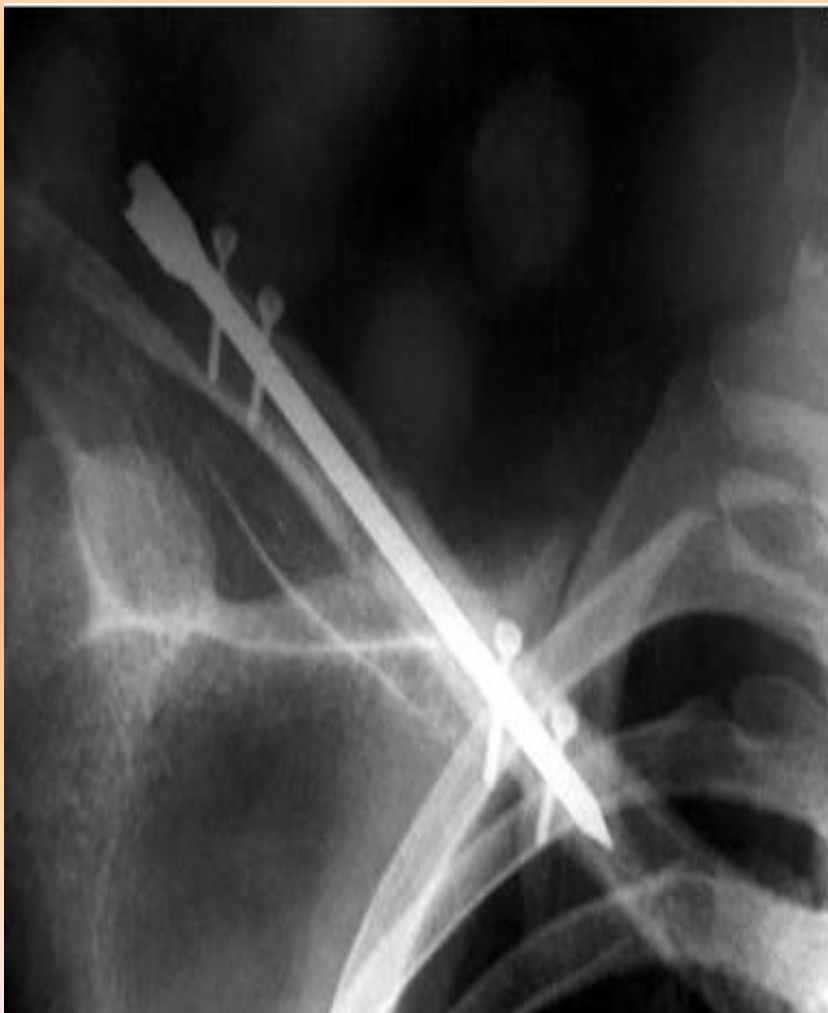Остиосинтез пластиной LCP Clavicle при переломах акромиального конца ключицы



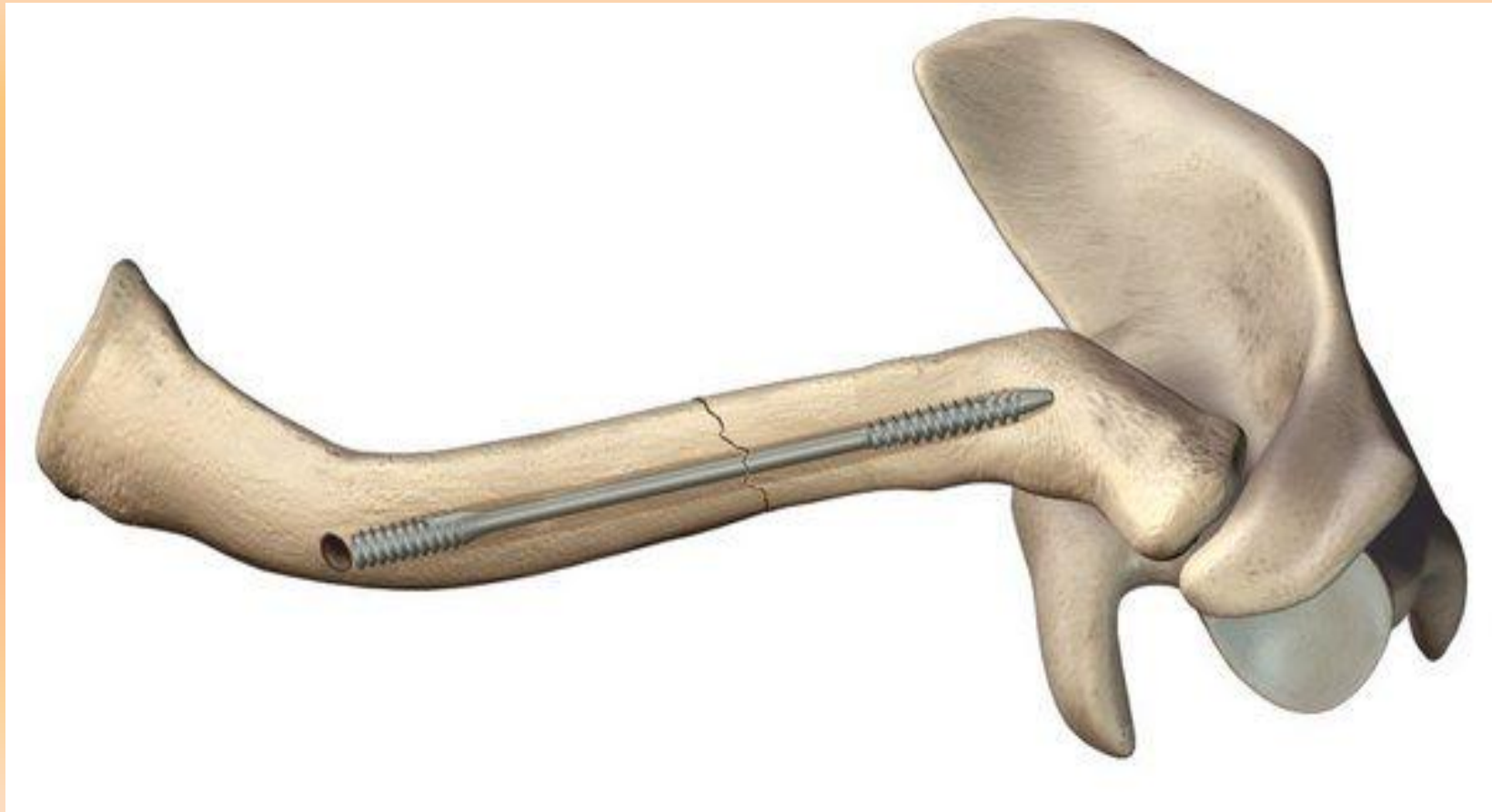Остиеобразная крючковидная
пластина hookplate при
переломах акромиального конца
КЛЮЧИЦЫ



Остиосинтез с помощью ШТИФТА



ОСТИОСИНТЕЗ КЛЮЧИЦЫ РЕЗЬБОВЫМ ШТИФТОМ РОКВУДА





СПАСИБО ЗА ВНИМАНИЕ!!!