

ПЕРЕЛОМ КОСТЕЙ

НОСА 😊 E.A.C

▶ **Определение**

- ▶ Травма носа при которой происходит нарушение целостности костной пирамиды носа со смещением или без смещения костных отломков.

Этиология

- 1) бытовая
- 2) спортивная
- 3) транспортная
- 4) производственная
- 5) военная

▶ 50 % повреждений
ЛОР - органов



15 - 40 лет

► Классификация

1) Открытые

А) Проникающие

Б) Непроникающие

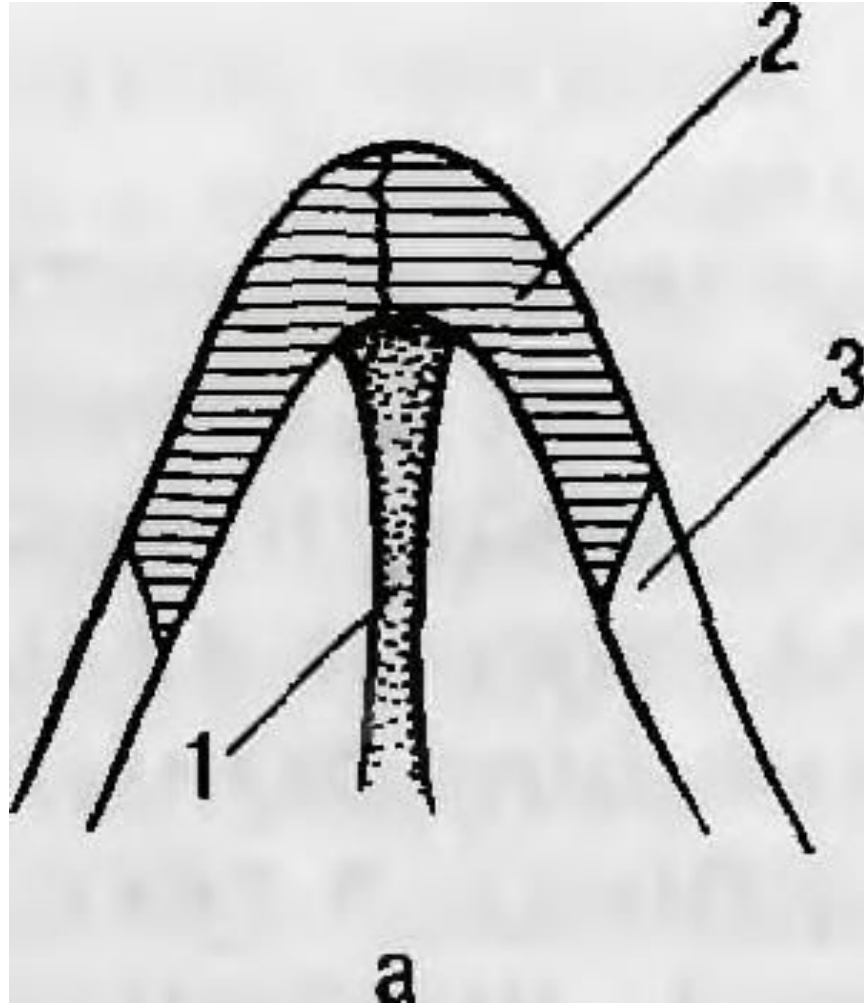
2) Закрытые

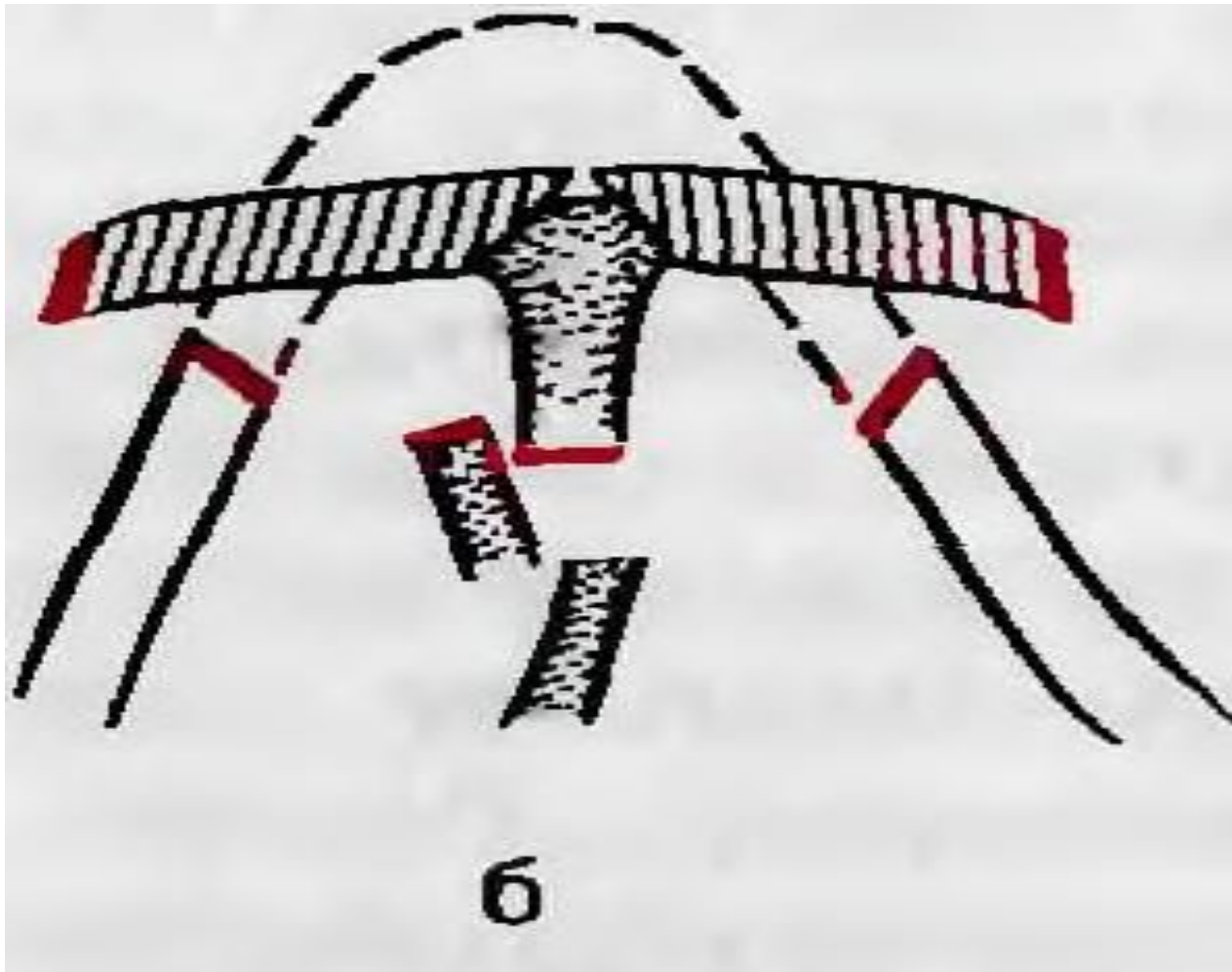
- ▶ 1) Повреждение мягких тканей
- ▶ 2) Повреждение хрящей носа
- ▶ 3) Повреждение костных структур носа
 - ▶ А) со смещением
 - ▶ Б) без смещения

- ▶ Сочетанные
- ▶ Комбинированные
- ▶ Множественные

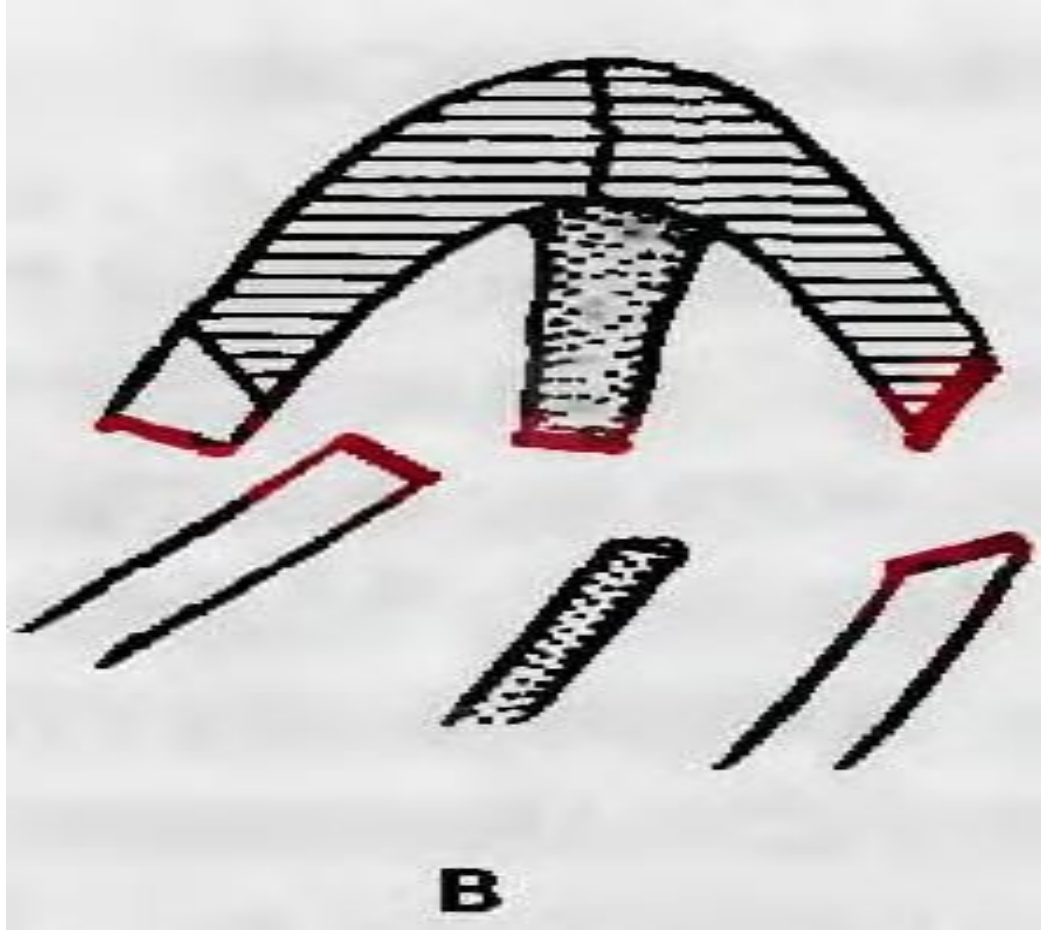
▶ Деформация наружного носа:

- ▶ Риносколиоз
- ▶ Ринокифоз
- ▶ Ринологдоз
- ▶ Платириния
- ▶ Брахирия
- ▶ Лепториния

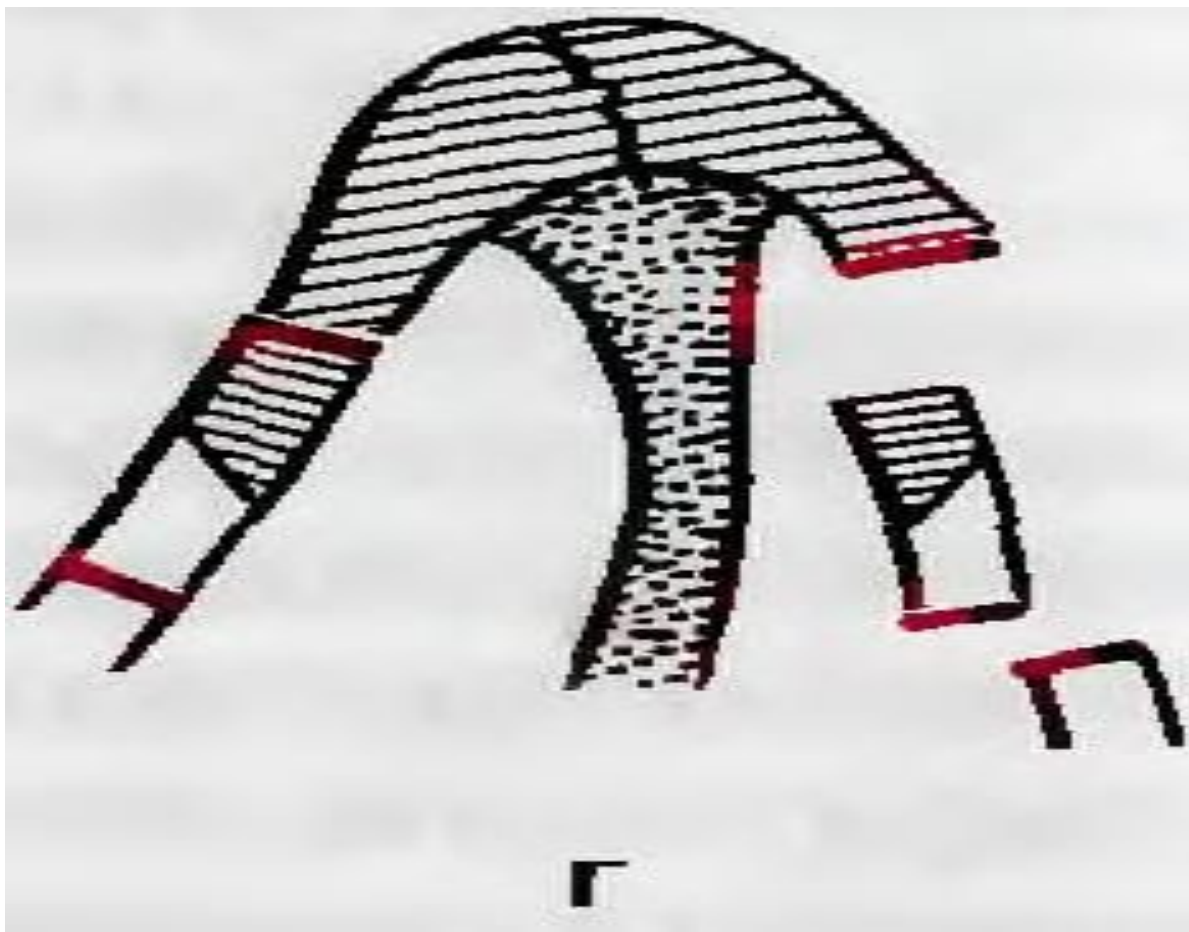




перелом в виде уплощения носового свода вследствие разъединения швов между носовыми костями, лобными отростками и носовыми костями



перелом костей носа с разобщением лобного отростка и носовой кости на стороне удара и переломом лобного отростка на противоположной стороне



перелом с боковым смещением спинки
носа и западением отломков носового
ската внутрь

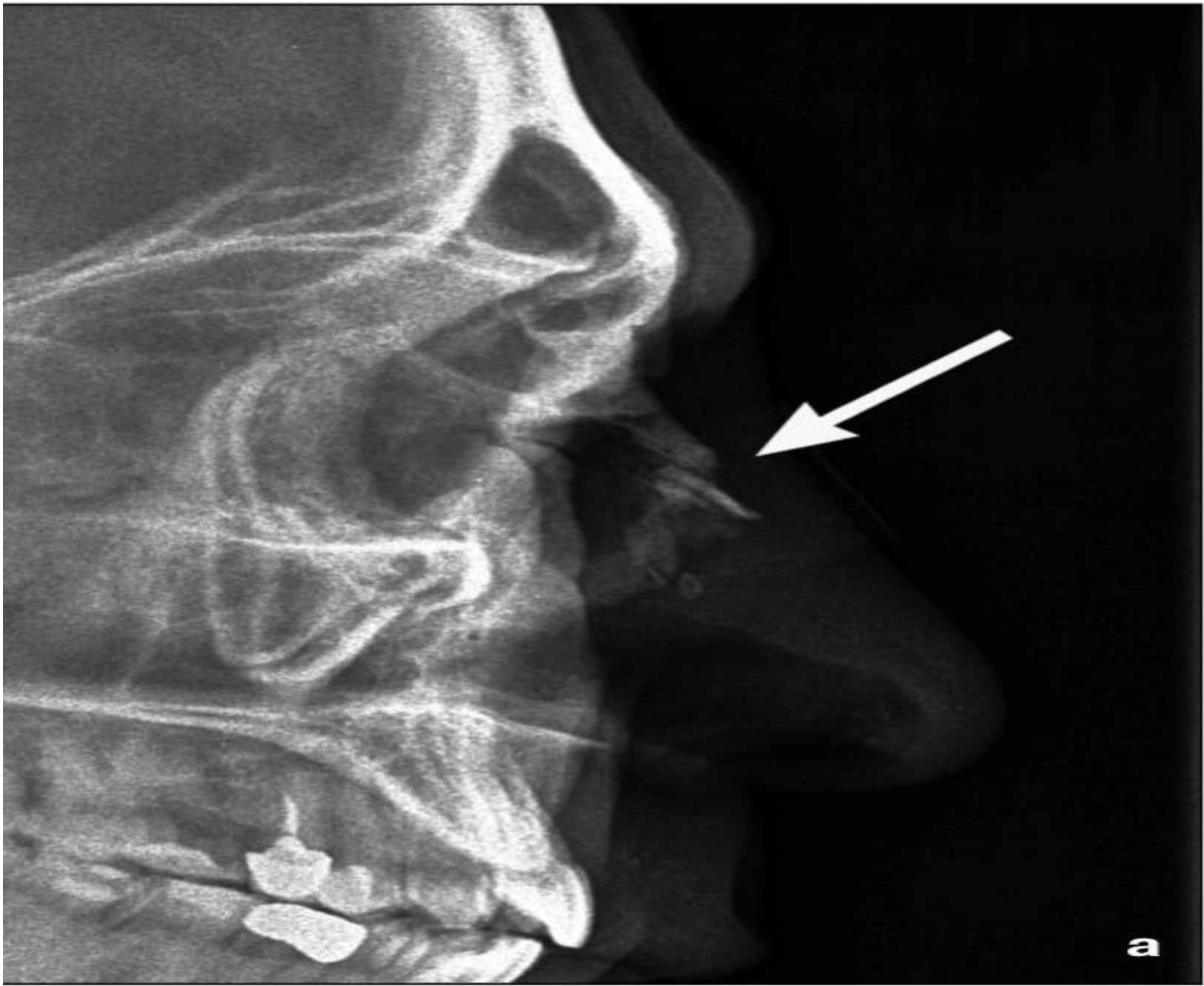

Клиника

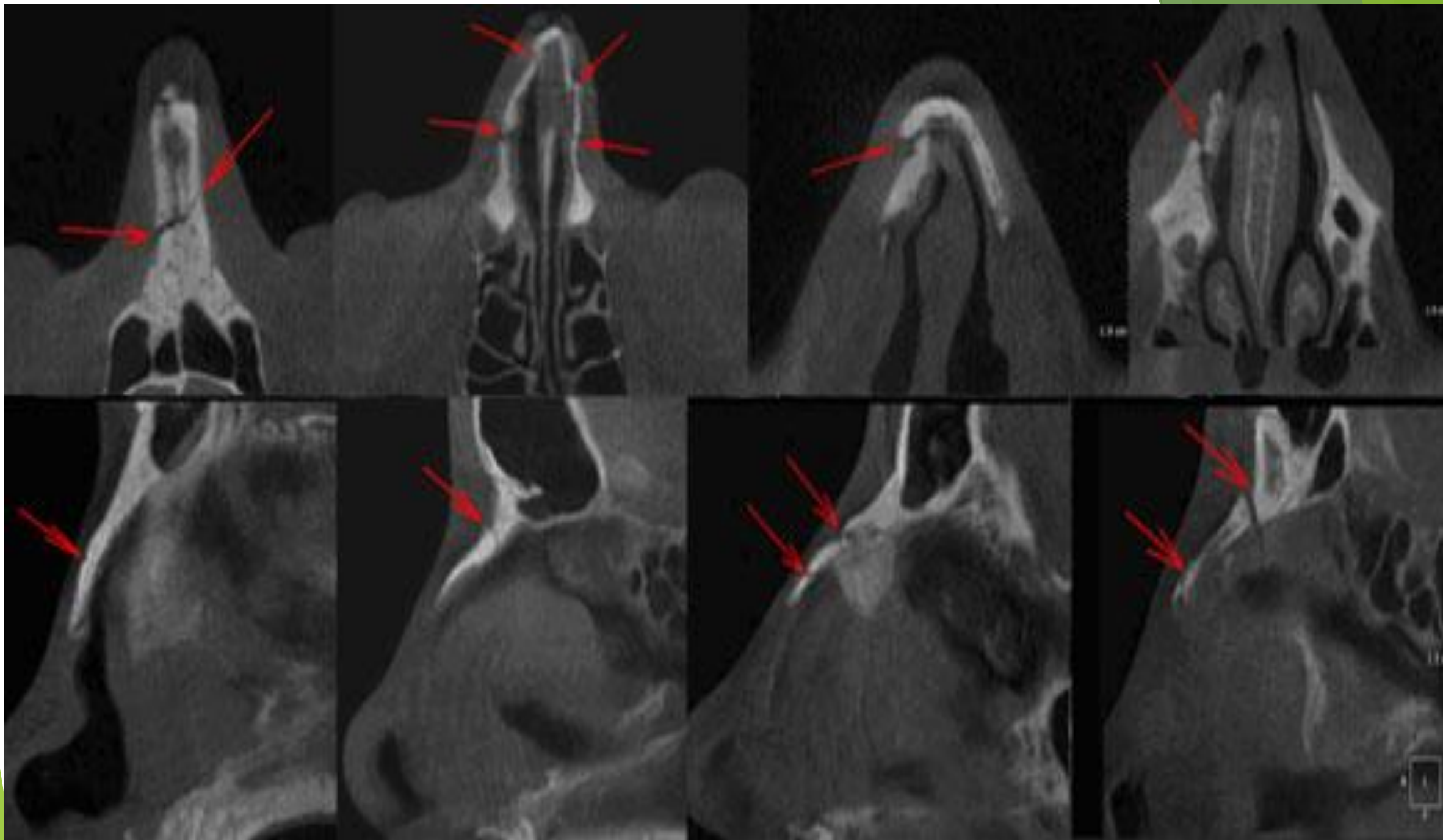
▶ Жалобы:

1. Боль
2. Носовое кровотечение
3. Изменение формы носа
4. Отек мягких тканей
5. Нарушение носового дыхания
6. Подкожная гематома

- ▶ Объективно:
- ▶ деформация носа
- ▶ подкожная гематома
- ▶ гематома носовой перегородки
- ▶ искривление носовой перегородки
- ▶ крепитация
- ▶ подкожная эмфизема



a



- ▶ Лечение
- ▶ Медикаментозное
 1. Анальгетики
 2. Антибиотики
 3. Седативные
 4. Антигистаминные
 5. Гемостатическая
 6. АС, ПСС

Хирургическое

ПХО

Репозиция

Фиксация костных отломков

Риносептопластика

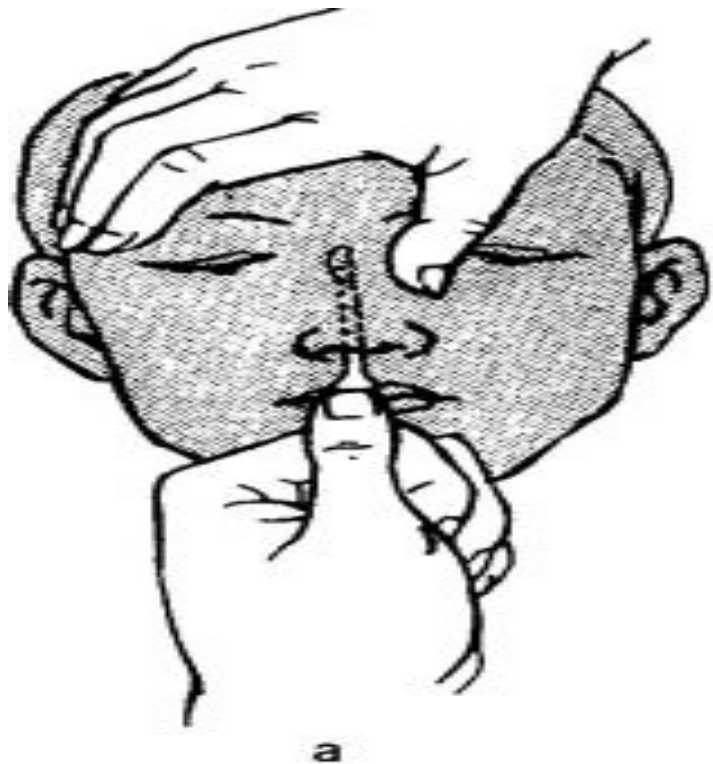


Рис. 6.7. Вправление костей носа.

а — инструментальная репозиция;

б — пальцевое вправление.