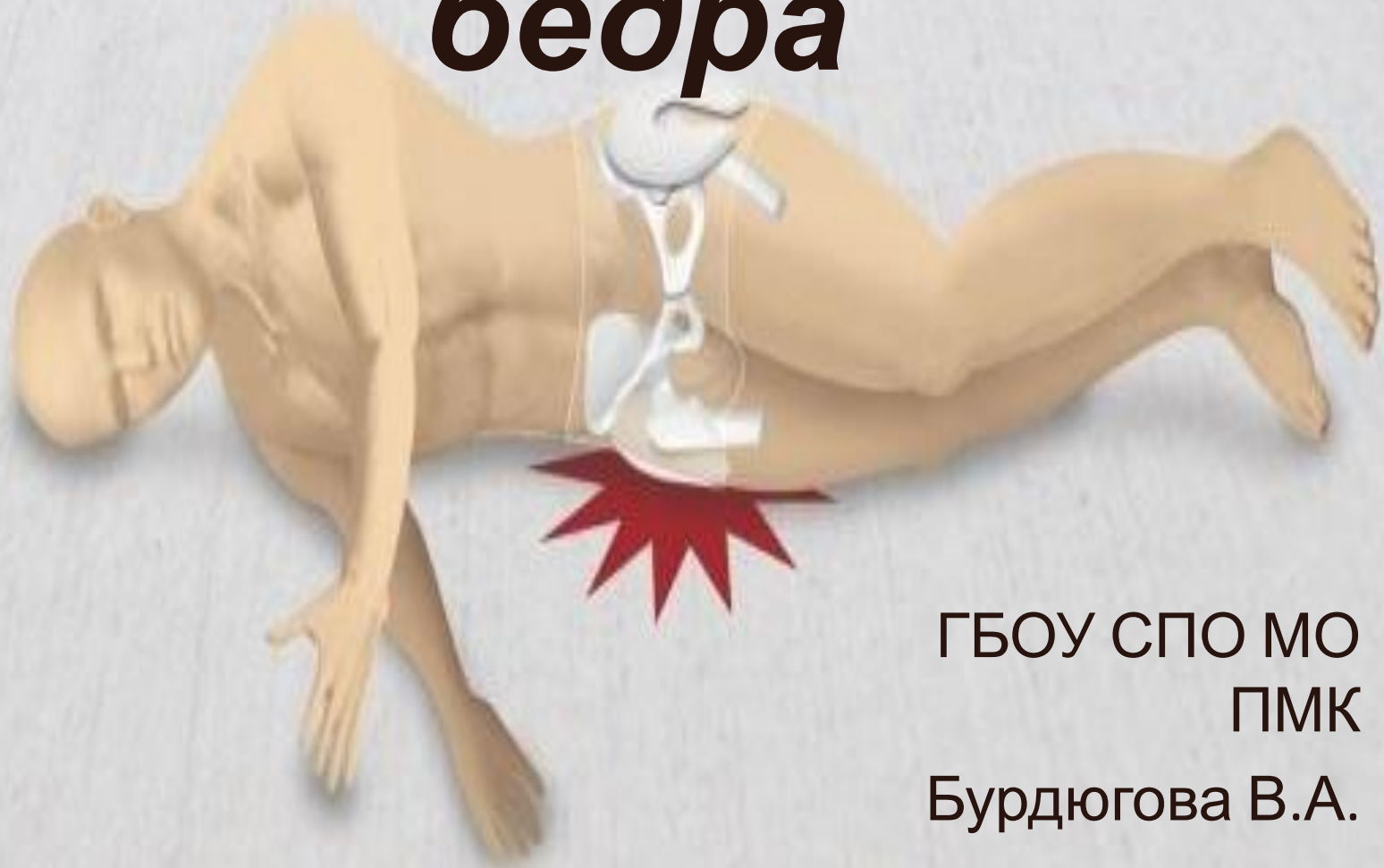


Перелом шейки бедр



ГБОУ СПО МО
ПМК
Бурдюгова В.А.
31 группа

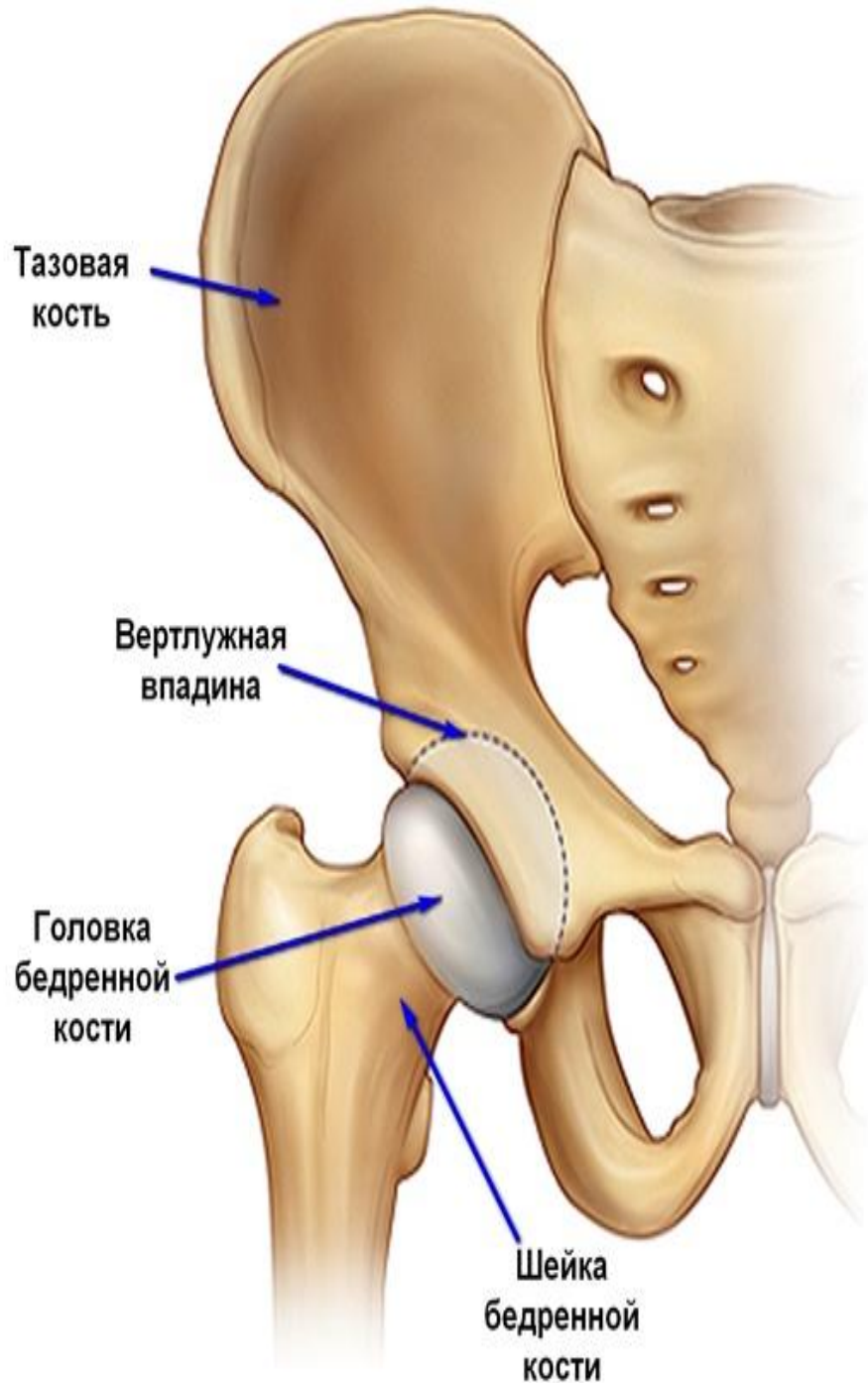


Перелом шейки бедра - тяжелая и опасная травма, которая может возникать как у пожилых, так и у молодых людей.

По данным литературы переломы проксимального отдела бедренной кости встречается в каждом восьмом случае из повреждений костей скелета и составляет 68% всех переломов бедренной кости. При этом пациенты в возрасте старше 60 лет встречаются в 80 случаях из 100.

Строение бедренной кости и тазобедренного сустава:

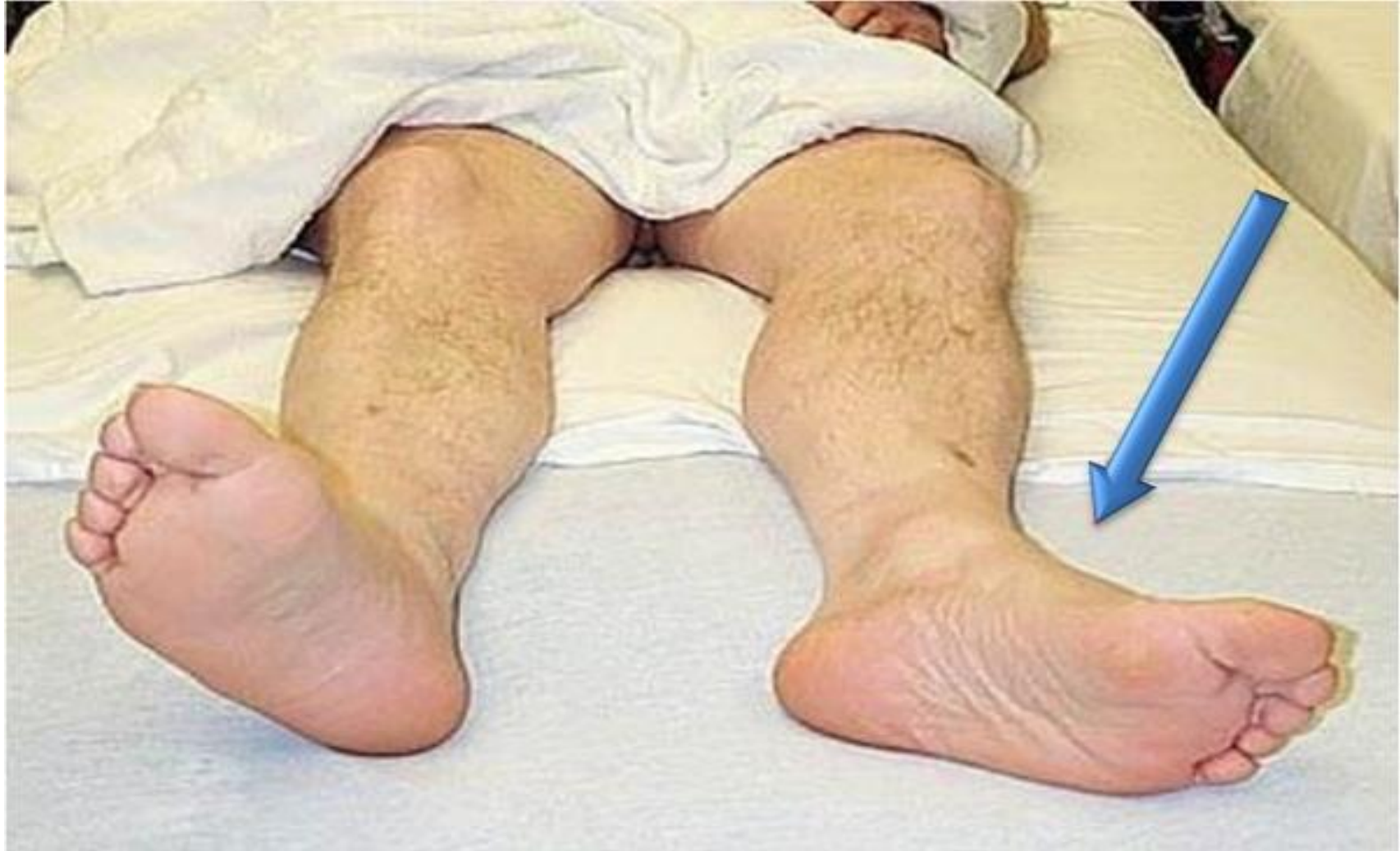Тазобедренный сустав является одним из самых крупных суставов нашего тела. Из-за того, что человек в результате эволюции встал на две ноги, тазобедренный сустав у него является основным опорным суставом и несет значительную нагрузку при ходьбе, беге, переносе тяжестей. Форму тазобедренного сустава можно представить в виде шара, расположенного в глубоком гнезде округлой формы.



Суставная впадина тазобедренного сустава образована тазовой костью и называется вертлужной впадиной. В ней находится головка бедренной кости, которая связана с телом бедренной кости при помощи шейки.

Симптомы при переломе шейки бедра

- Первый симптом - это боль, концентрируется в паху она не резкая, но при попытке движения боль становится сильнее. Боль также усиливается, если попробовать постучать легким поколачиванием по пятке ноги.
- Вторым симптомом - сломанная нога немного поворачивается кнаружи. Это можно заметить по стопе.
- Третий симптом - укорочение конечности, примерно на 2-4 см. Этот симптом возникает вследствие того, что кость сломалась, и мышцы, сокращаясь, подтягивают ногу ближе к тазу.



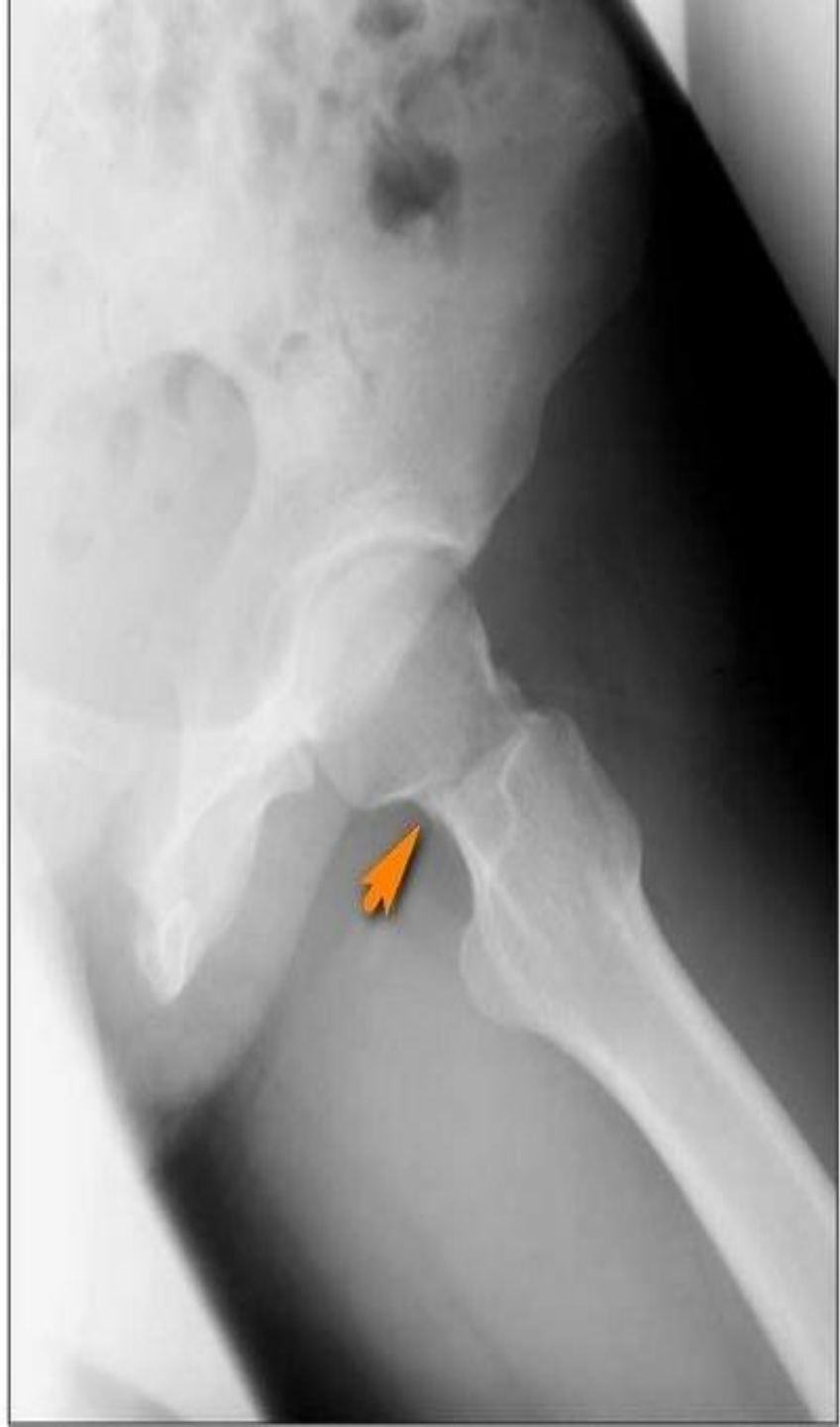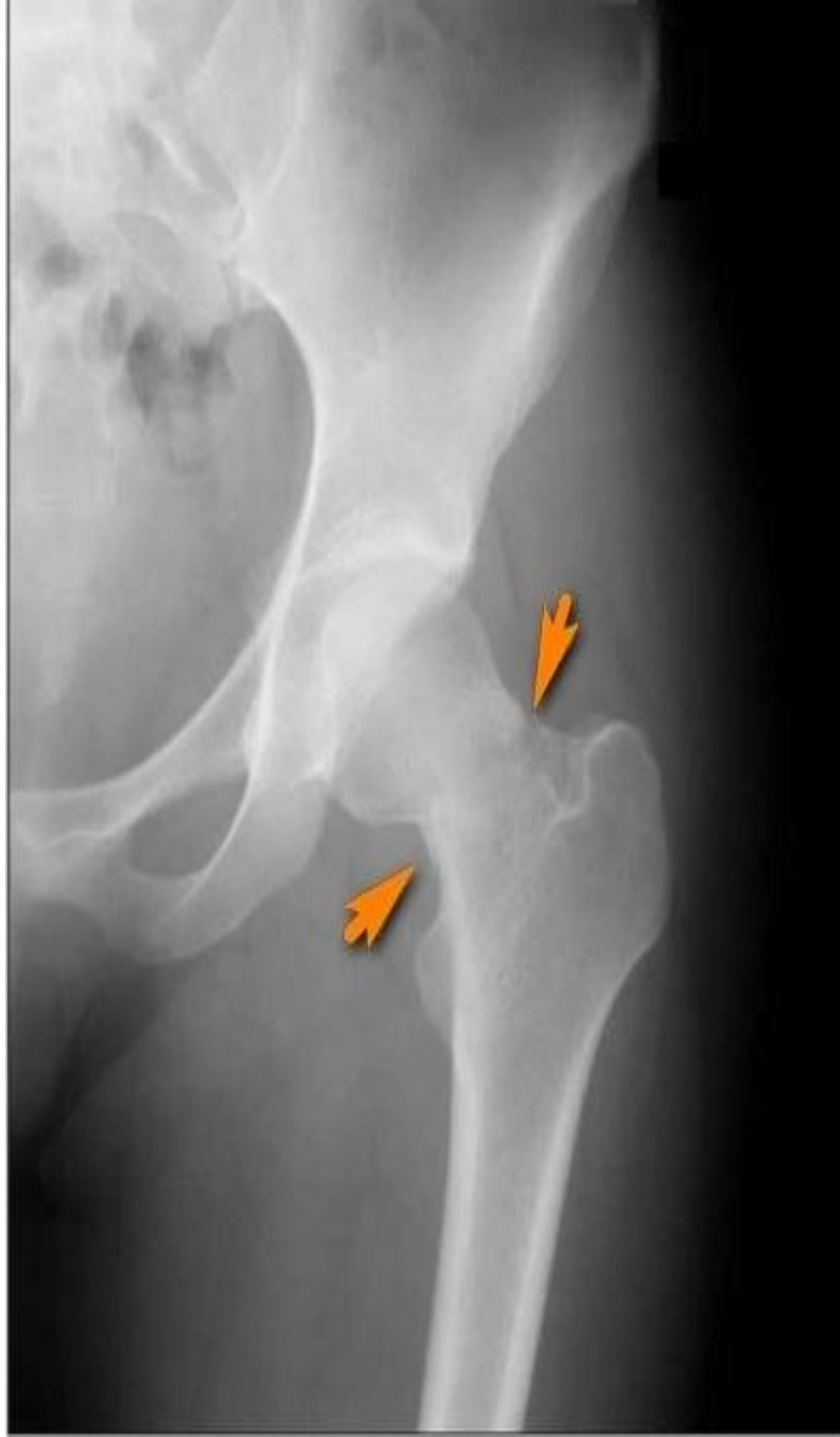**При переломе шейки
бедрра, нога
поворачивается
кнаружи**

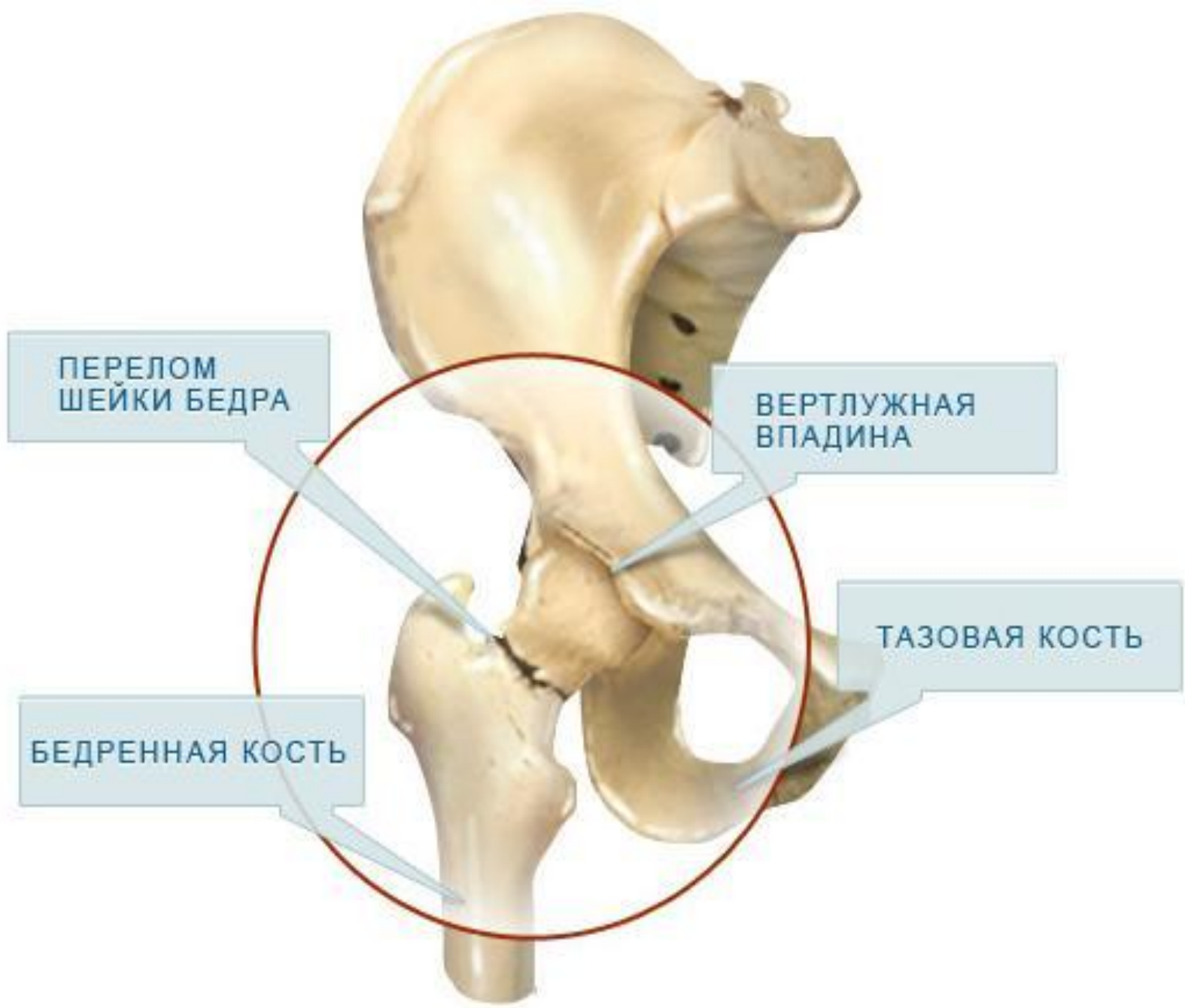Диагностика при переломах шейки бедра

Диагностика обычно не составляет труда.

Диагноз становится ясен при клиническом осмотре. Пациент жалуется на боли в области тазобедренного сустава.

Поврежденная конечность укорочена, ротирована кнаружи, пациент не может оторвать пятку от кровати. И все это обычно подтверждается при выполнении рентгенограмм.



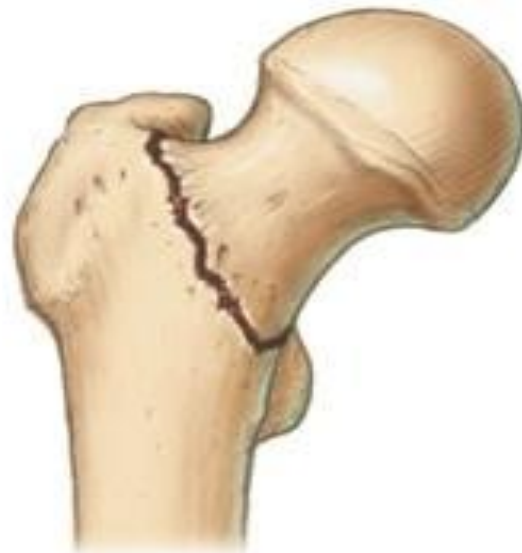
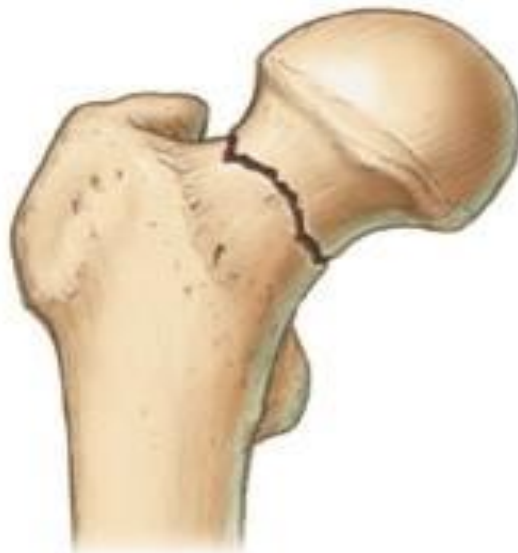
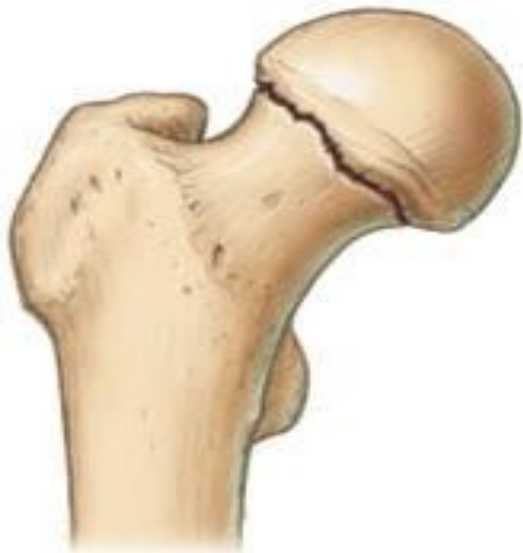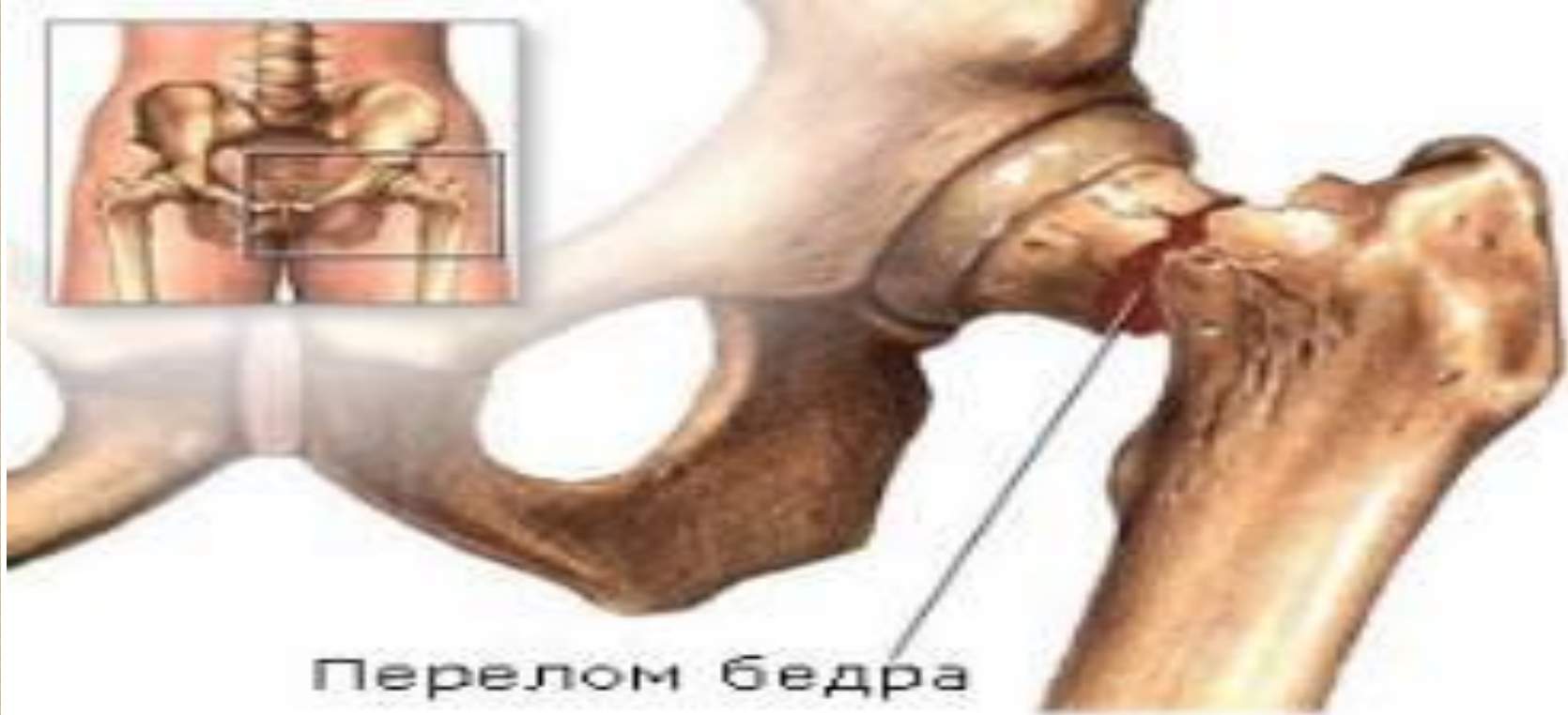ПЕРЕЛОМ
ШЕЙКИ БЕДРА

ВЕРТЛУЖНАЯ
ВПАДИНА

ТАЗОВАЯ КОСТЬ

БЕДРЕННАЯ КОСТЬ




Первая помощь при переломе шейки бедренной кости



- уложить пострадавшего на спину;
- зафиксировать ногу шиной, обязательно с захватом коленного и тазобедренного суставов;
- доставить в медицинское учреждение.

Лечение переломов шейки бедра

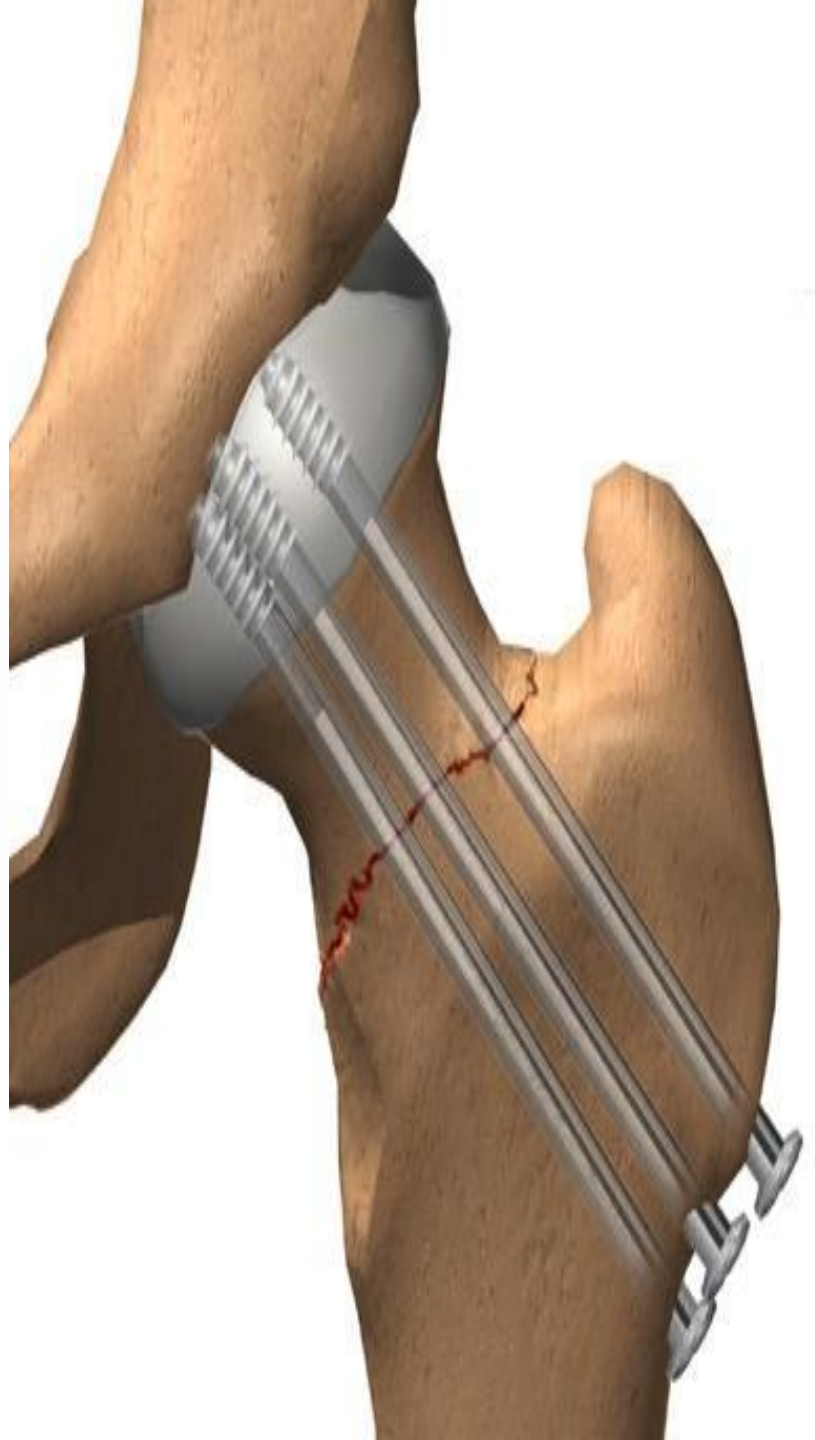
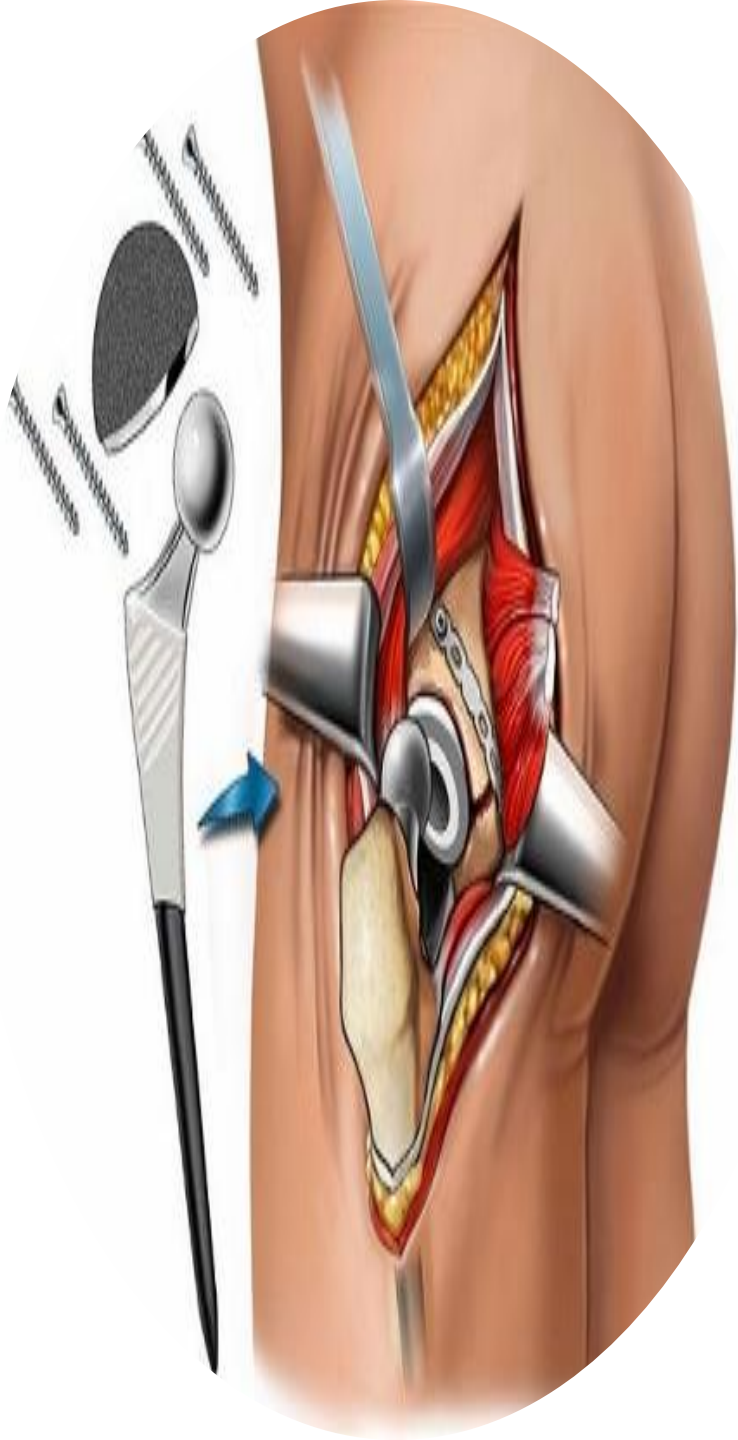Условия для сращения неблагоприятные в связи с местными анатомическими особенностями и трудностью иммобилизации (обеспечения неподвижности). Костное сращение перелома наступает через 6-8 мес. В то же время длительный постельный режим приводит к развитию застойной пневмонии, пролежней, тромбозам, что и является основной причиной высокой летальности. Поэтому методы лечения, связанные с длительным обездвиживанием больного, применяться не должны. Скелетное вытяжение и гипсовая тазобедренная повязка как самостоятельные методы лечения в настоящее время не используются.



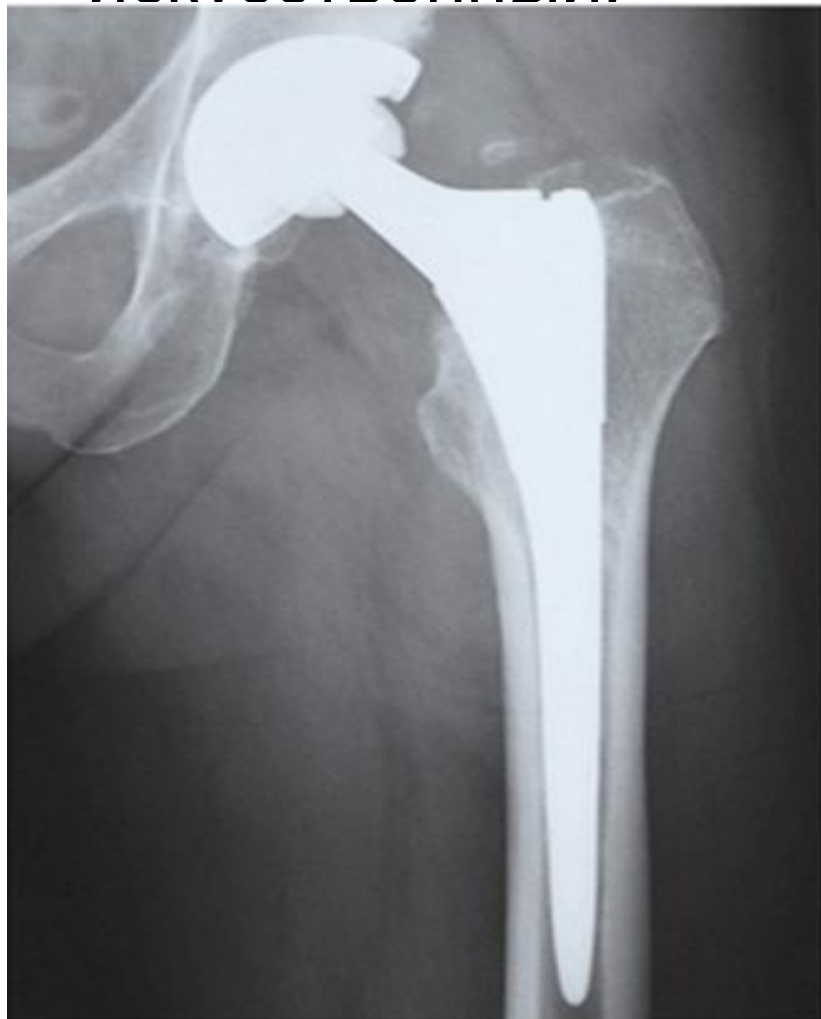При таких переломах наиболее рационально хирургическое вмешательство. В тех случаях, когда оперативное лечение противопоказано, прибегают к консервативному, чаще функциональному лечению, которое заключается в ранней активизации больного. При консервативном лечении, чаще всего добиться сращения перелома не удастся. Цель этого метода - спасение жизни больного.

Операцию производят по неотложным показаниям.

Для остеосинтеза (восстановления костной ткани) чаще всего используют три титановых винта.

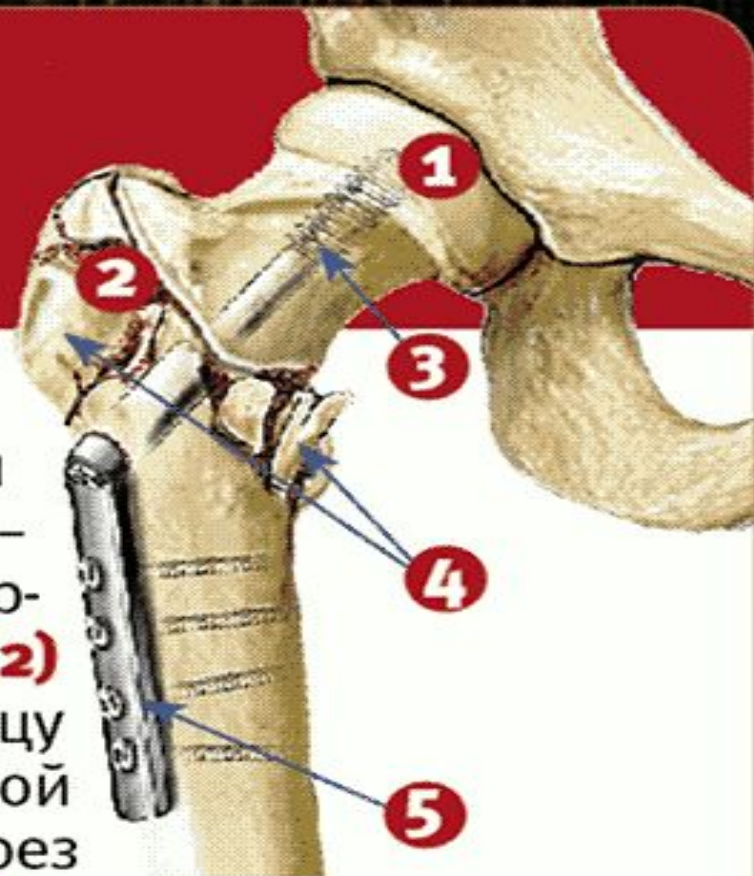


У пожилых больных с переломами головки бедра целесообразнее проводить не остеосинтез перелома, а замену сустава на искусственный.



Как делают операцию при переломе?

Чтобы кости срослись, их нужно зафиксировать. Для этого делают операцию – **остеосинтез**, под общим наркозом. В головку **(1)** и шейку **(2)** бедренной кости вводят спицу **(3)**. Затем делают небольшой разрез мягких тканей. Через него соединяют осколки **(4)** поврежденной кости и закрепляют их металлическим фиксатором **(5)**. Он удерживает кости в одном положении. **6-8 месяцев** человек ходит с фиксатором и двигается с помощью костылей или ходунков. Затем делают рентген костей. Убедившись, что они срослись, врач делает местное обезболивание и удаляет фиксатор.



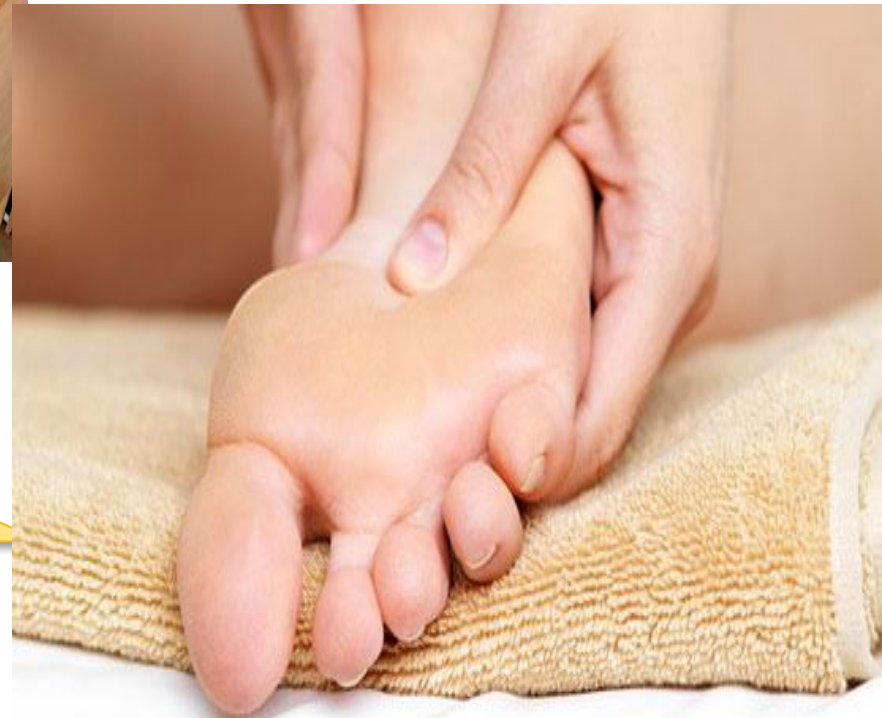Уход за пациентами с переломом шейки бедра


- Одна из важнейших проблем - пролежни. У таких людей они возникают в основном на крестце и на пятке больной ноги;
- Эффективен массаж: он помогает справиться с застоем крови в пораженной ноге, который ведет к усилению боли;
- Все больные, длительное время находящиеся в лежачем положении, страдают атонией кишечника, следствием которой бывают запоры. Профилактику которой лучше начинать сразу, с первого часа, с первого дня.



**Лучше всего
делать
легкий
поглаживающ
ий массаж от
стопы к телу.**

**Противопр
олежневый
матрас**



- 
- Длительное пребывание в лежачем положении ведет к еще одному серьезному осложнению – пневмонии. Это довольно частое осложнение и требует активных занятий дыхательной гимнастикой;
 - Наружная ротация стопы - следующая проблема. Под коленный сустав следует подкладывать деротационный валик;
 - Наблюдаются проблемы с психикой. Боль, ограниченное пространство, снижение собственных возможностей - все это способствует обострению психических заболеваний. Может развиваться депрессия, характерно чувство подавленности. Помощь в таких случаях заключается в создании привычной, удобной обстановки, налаживании максимального общения с таким больным.

Для того чтобы избежать большинство описанных проблем, с первых дней пациента необходимо усаживать в кровати. С первых дней нужно вставать около кровати и стоять при помощи стула, ходунков, костылей. С первых дней нужно потихоньку передвигаться, при помощи





Scé zařenbém.