

The background of the slide features a repeating pattern of stylized, light green floral and foliate motifs on a slightly darker green background. The motifs are symmetrical and include acanthus-like leaves and scrolling vines.

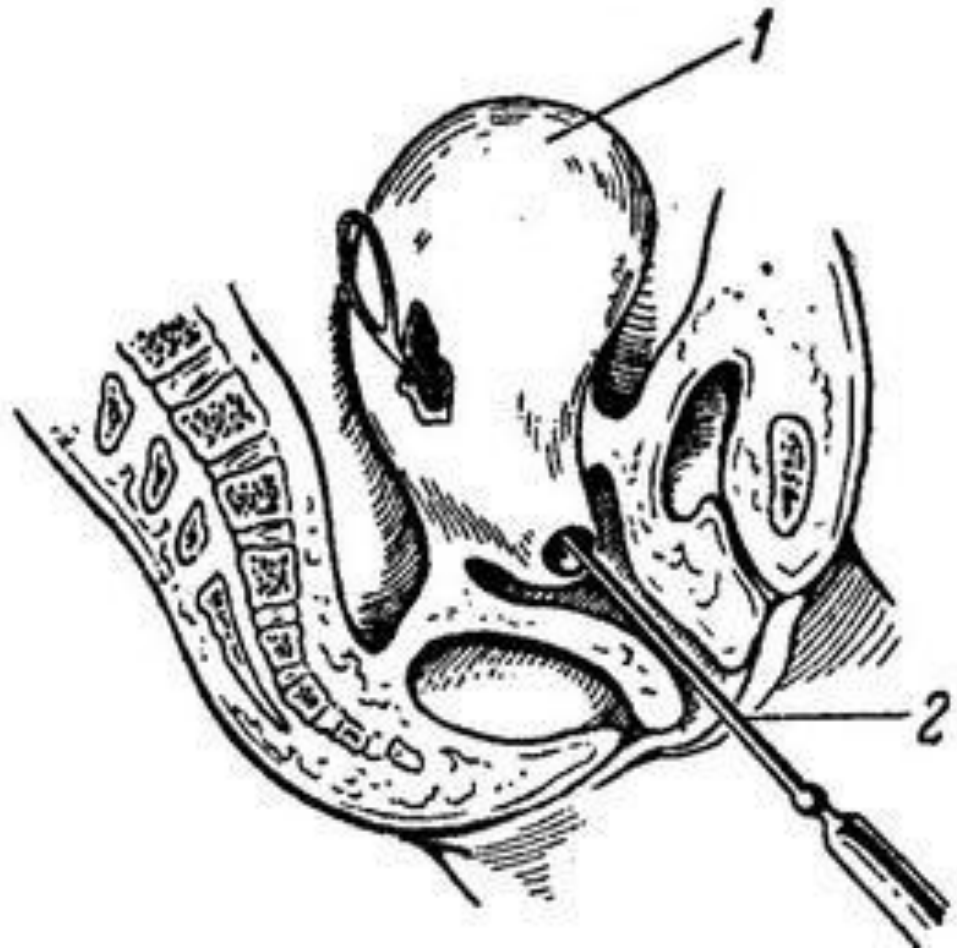
ПЕРФОРАЦИЯ МАТКИ

ЧТО ЭТО?

Перфорация матки ...или:

Прободение матки

— это ятрогенное (вызванное действием медицинского работника) заболевание, характеризующееся возникновением дефекта в матке.



СИМПТОМЫ

- ❖ Резкая боль в нижней части живота.
- ❖ Кровянистые выделения из влагалища.
- ❖ Слабость, головокружение.
- ❖ Повышение температуры тела.
- ❖ Снижение кровяного давления.
- ❖ Бледность кожи.
- ❖ Тахикардия (учащение сердцебиения).

Последние три симптома свидетельствуют о значительной кровопотере.

Если перфорация неполная или отверстие прикрыто каким-либо органом, клиническая картина может быть стертой: признаки выражены слабо или могут практически отсутствовать.



ФОРМЫ

- ❖ ***Полная перфорация матки.*** Повреждается стенка матки по всей толщине:
 - ***неосложненная*** – без повреждения других внутренних органов;
 - ***осложненная*** – с повреждением органов брюшной полости и малого таза.
- ❖ ***Неполная перфорация матки:*** наружная оболочка матки остается неповрежденной.

ПРИЧИНЫ

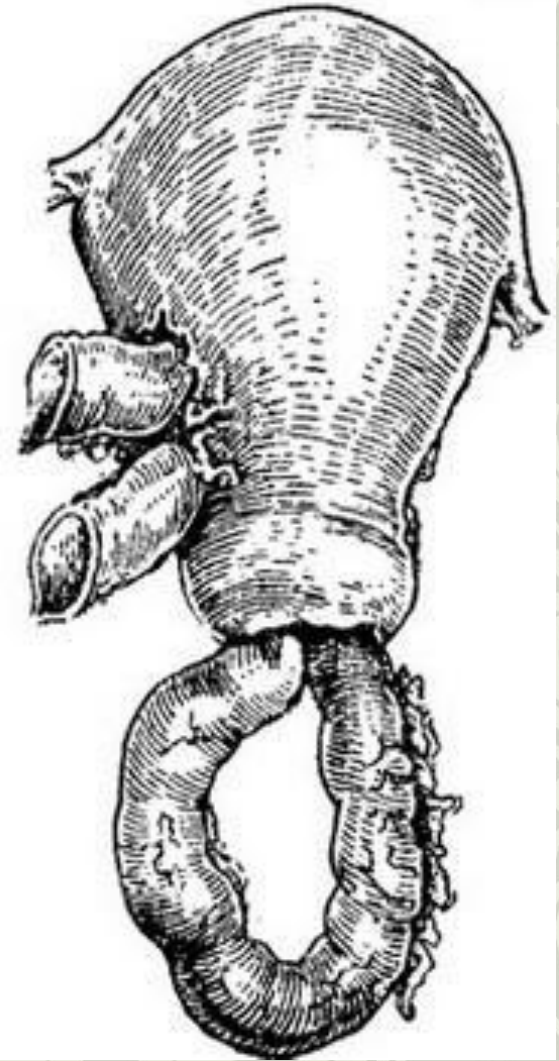
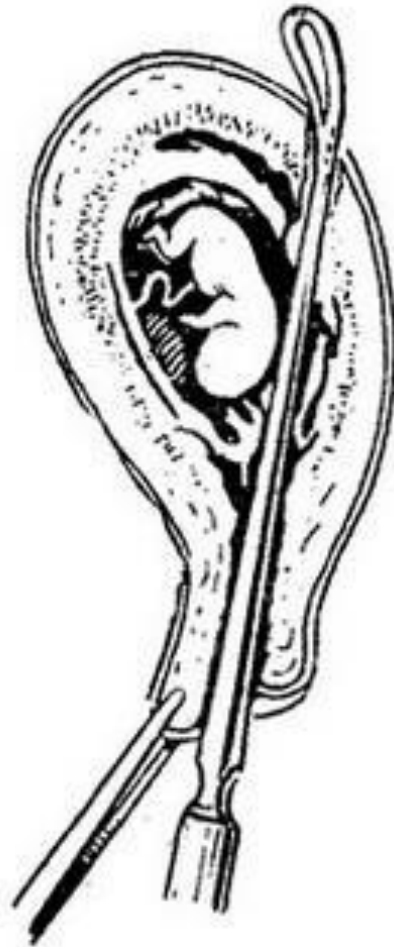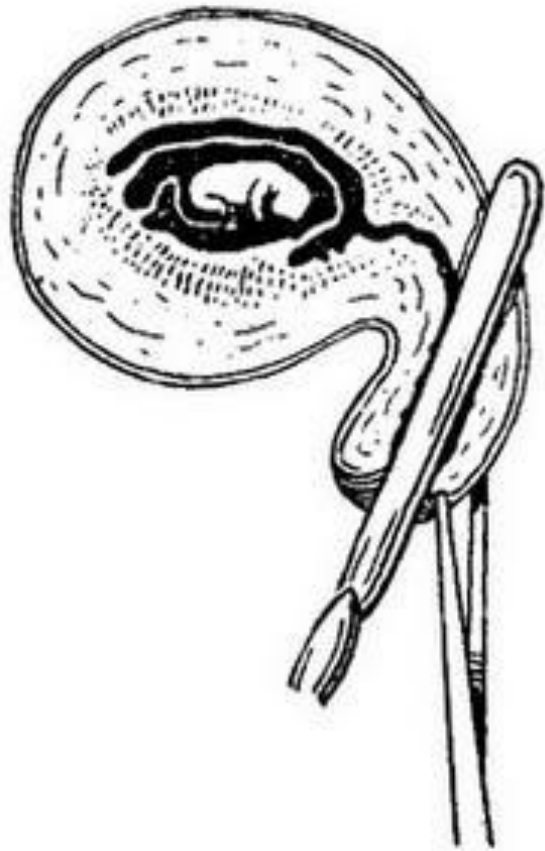Главной причиной перфорации матки является нарушение техники проведения медицинских манипуляций: диагностического выскабливания полости матки (проводится с целью последующего микроскопического изучения полученного при выскабливании материала);

- ❖ медицинского аборта;
- ❖ выскабливания полости матки по поводу неразвивающейся беременности;
- ❖ гистероскопии (осмотра полости матки с помощью специального аппарата – гистероскопа);
- ❖ введения внутриматочной спирали.

ФАКТОРЫ РИСКА

- ❖ острый и хронический эндометрит (воспаление внутренней оболочки матки);
- ❖ рубец на матке после оперативных вмешательств;
- ❖ многочисленные и недавние (до 6 месяцев) операции на матке (в том числе выскабливания полости матки, проведенные по различным причинам);
- ❖ проведение искусственного аборта после 12 недель беременности;
- ❖ гипоплазия матки;
- ❖ миома матки (опухоль мышечного слоя матки);
- ❖ возрастные изменения матки, возникающие в постменопаузе (после прекращения менструаций);
- ❖ выраженная ретроверсия матки (отклонение кзади);
- ❖ рак (злокачественная опухоль) эндометрия (внутреннего слоя матки).

В ряде случаев изменения в матке настолько выражены, что внутриматочная манипуляция, проведенная даже опытным гинекологом, может закончиться перфорацией матки.



ДИАГНОСТИКА

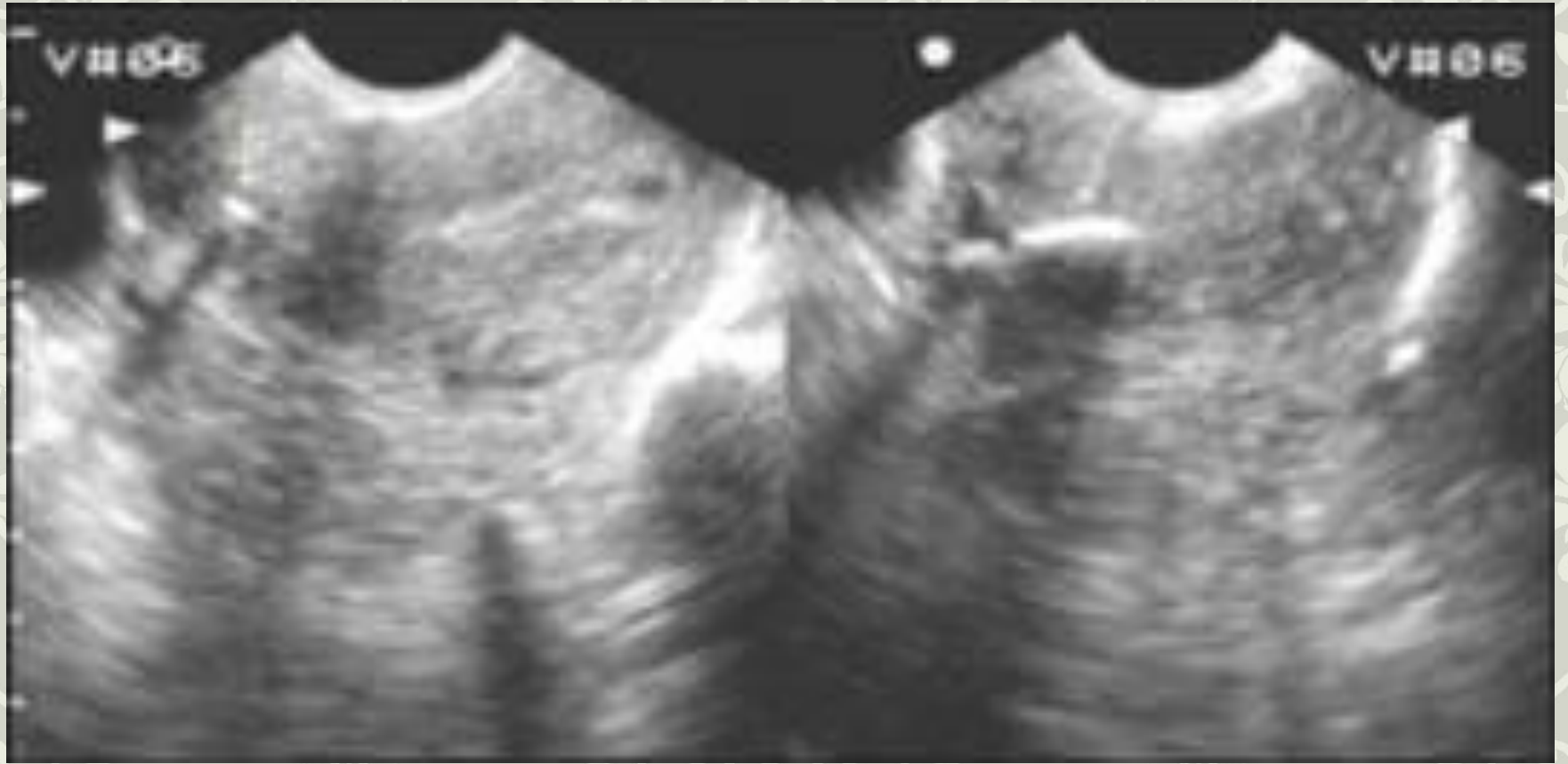
- ❖ Анализ анамнеза заболевания и жалоб: могут быть жалобы на резкую боль в нижней части живота, слабость, головокружение, однако ввиду того, что внутриматочные манипуляции, как правило, проводят под наркозом, в постановке диагноза опираются на данные осмотра и дополнительные методы исследования. В анамнезе заболевания обращают внимание на факт установки внутриматочной спирали или проведение выскабливания полости матки.
- ❖ Анализ анамнеза жизни: обращают внимание на возраст пациентки (возрастные изменения матки, наблюдающиеся в пожилом возрасте, являются фактором риска перфорации матки при проведении внутриматочных манипуляций).
- ❖ Анализ акушерско-гинекологического анамнеза: частые или недавние выскабливания полости матки, рубец на матке после операции, миома матки (опухоль мышечного слоя матки), постменопауза (физиологическое прекращение менструаций), эндометрит (воспалительное заболевание внутренней оболочки матки), рак матки (злокачественная опухоль матки, склонная к интенсивному росту, распространению и разрушению пораженных тканей), патология положения матки (например, ретроверсия – отклонение кзади).

ДАННЫЕ ОСМОТРА:

- ❖ при проведении выскабливания полости матки основным признаком перфорации матки является «проваливание» инструмента, отсутствие ощущения сопротивления стенки матки;
- ❖ в случае с внутриматочной спиралью при влагалищном осмотре могут отсутствовать ее нити в маточном зеве (в шейке матки); при наличии нитей попытка удалить внутриматочное средство контрацепции (предохранение от беременности) становится невозможной: ощущается сильное сопротивление усилию врача;
- ❖ перфорация матки при проведении гистероскопии (осмотр полости матки при помощи специального аппарата – гистероскопа) распознается по следующим признакам: расширитель гистероскопа входит на большую глубину, которая превышает ожидаемую глубину полости матки; не удается поддерживать нужное давление в полости матки при исследовании; могут быть видны петли кишечника или брюшина;
- ❖ во всех случаях обращают внимание на изменение цвета кожных покровов (побледнение), появление холодного пота, тахикардию (учащение сердцебиения), снижение кровяного давления, напряженность передней брюшной стенки при пальпации (ощупывании).

ДААННЫЕ ОСМОТРА:

- ❖ Ультразвуковое исследование (УЗИ) органов малого таза: в малом тазу обнаруживается свободная жидкость; при перфорации матки внутриматочной спиралью УЗИ помогает определить ее положение.
- ❖ Гистероскопия позволяет определить наличие и положение в полости матки внутриматочной спирали. Гистероскопия проводится путем введения в матку (через ее шейку) специального аппарата – гистероскопа; манипуляция может проводиться под наркозом и без него.
- ❖ Лапароскопия (осмотр брюшной полости при помощи специального аппарата – лапароскопа): показана в большинстве случаев перфорации матки; позволяет выявить повреждение органов брюшной полости.



ЛЕЧЕНИЕ

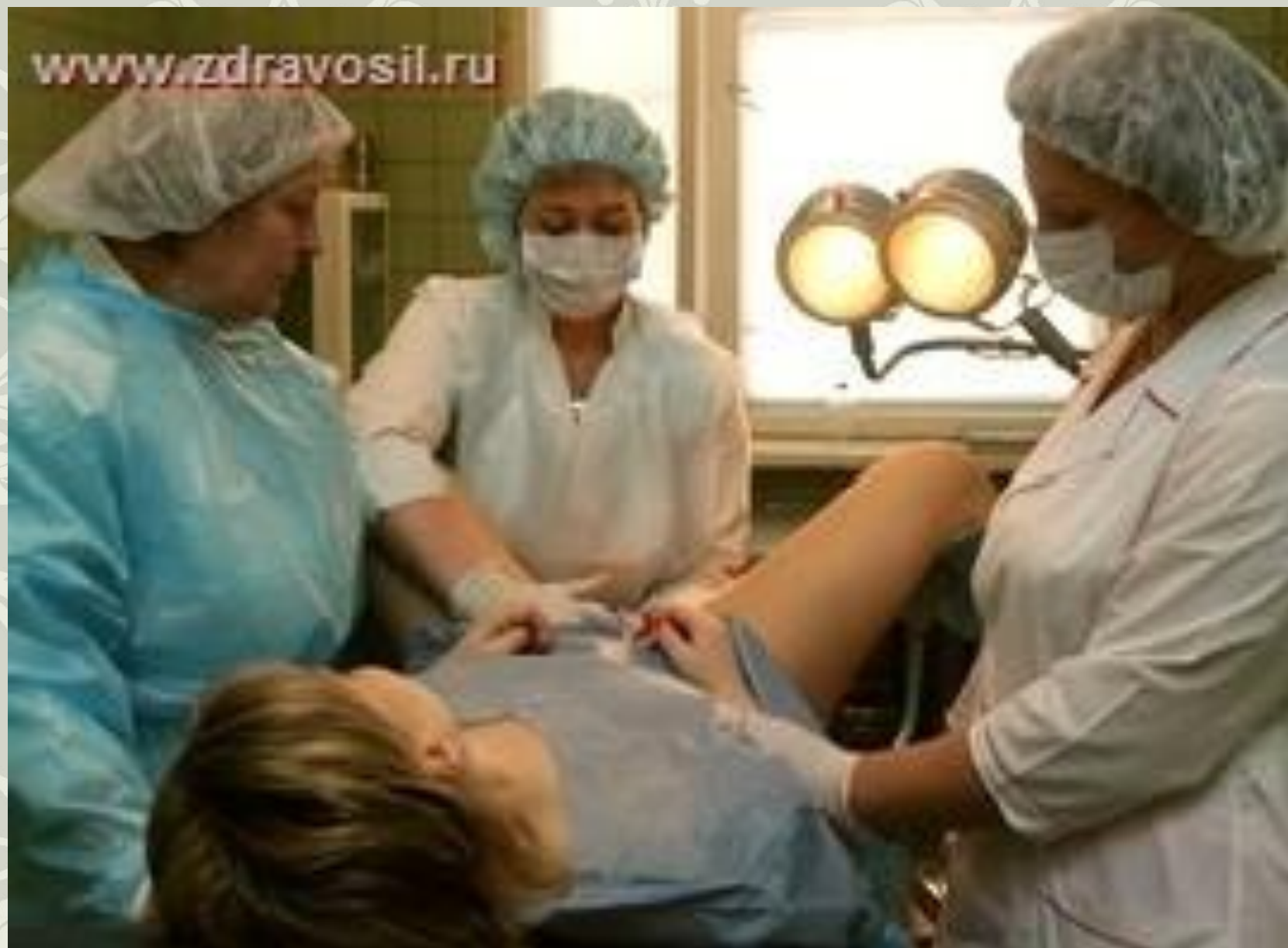Во всех случаях перфорации матки или при подозрении на нее показана экстренная госпитализация в гинекологический стационар.

Лечение перфорации матки, как правило, хирургическое.

- ❖ Ушивание дефекта проводят при небольшом размере отверстия в стенке матки, используя лапароскопический доступ (операция проводится с помощью специального аппарата – лапароскопа, который вводится в брюшную полость или в полость малого таза через небольшое отверстие).
- ❖ Ампутация матки: проводится в случае множественного, обширного повреждения с выраженным кровотечением.
- ❖ Лапаротомия (операция на брюшной полости): проводится при обнаружении на лапароскопии обширных повреждений органов брюшной полости.

В ряде случаев (например, при неполной перфорации) возможно консервативное (без хирургического вмешательства) лечение, которое предусматривает назначение антибиотиков, сокращающих матку препаратов, динамическое наблюдение за состоянием.

www.zdravosil.ru



ОСЛОЖНЕНИЯ И ПОСЛЕДСТВИЯ

- ❖ Кровотечение.
- ❖ Прободение (нарушение целостности) соседних органов – кишечника, сальника, яичников, мочевого пузыря.
- ❖ Перитонит (воспаление брюшины – оболочки, ограничивающей брюшную полость).
- ❖ Гематома (скопление крови) в соседних органах (например, в тазовых связках).
 - ❖ Летальный исход (смерть).

ПРОФИЛАКТИКА

- ❖ Планирование беременности с целью исключения нежелательных беременностей и предотвращения абортoв.
- ❖ Учет отягощенного анамнеза (частые абортoв, рубцы на матке после операций, преклонный возраст, злокачественные опухоли матки и др.) при проведении выскабливания полости матки.
- ❖ Соблюдение правил проведения внутриматочных операций:
 - предварительное бимануальное (двуручное) исследование матки для определения ее размеров и положения;
 - использование зонда (специального инструмента для определения длины матки) для предварительного определения длины матки;
 - проведение искусственного абортa на сроке до 12 недель беременности;
 - наложение пулевых щипцов (хирургического инструмента для фиксации тканей) для выпрямления угла между телом матки и ее шейкой;
 - бережное расширение шеечного канала;
 - адекватное обезболивание операции.
- ❖ Соблюдение правил введения внутриматочной спирали и регулярное посещение врача гинеколога после ее постановки.

СПАСИБО ЗА ВНИМАНИЕ!