

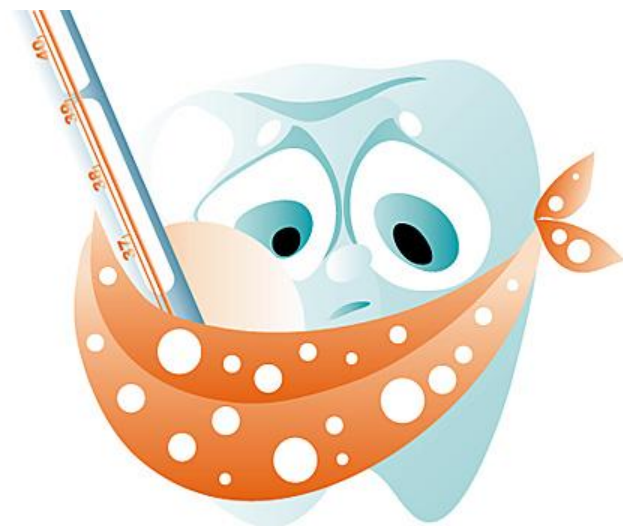Периодонтиты

Выполнила студентка 3 курса
стомат факультета Виннер А.А.

Периодонтит

- Инфекционно-воспалительный процесс в пределах условных границ пародонта одного зуба

Воспаление тканей, расположенных в периодонтальной щели.



По причине возникновения



- Инфекционный
- Травматический
- Медикаментозный

Инфекционный

- При пульпите или некрозе пульпы патогенная флора через верхушечное отверстие корня зуба распространяется в периодонт. Также возможно проникновение микроорганизмов и их токсинов из десневого кармана.
- Чаще поражается корневая оболочка у верхушки зуба, реже краевой отдел пародонта.



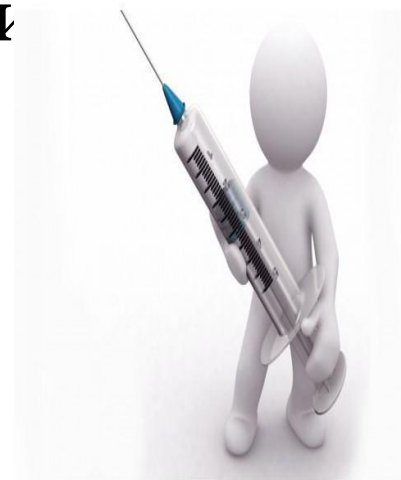Травматический

- Развивается в результате как однократной острой травмы (удар, ушиб)
- так и хронической травмы(нарушение окклюзии при завышении зуба искусственной коронкой, пломбой, при наличии вредных привычек: удержание гвоздей зубами, перекусывание ниток)



Медикаментозный

- Возникает при попадании в периодонт сильно действующих химических веществ и лекарственных средств: мышьяковистой пасты, фенола, формалина
- А также это проявления аллергически реакций на различные препараты, используемые при эндодонтическом лечении.



По клинической картине и патологоанатомическим изменениям:

- 1. Острые периодонтиты:
 - а) серозный периодонтит
 - б) гнойный периодонтит.
- 2. Хронические периодонтиты:
 - а) гранулирующий периодонтит
 - б) гранулематозный периодонтит:
 - простая гранулема;
 - сложная или эпителиальная гранулема;
 - кистогранулема;
 - в) фиброзный периодонтит.
- 3. Хронический периодонтит в стадии обострения.

Острый серозный периодонтит

- возникает при высоком уровне защитных сил организма и относительно небольшой патогенности инфекции, либо при периодонтитах неинфекционного происхождения.

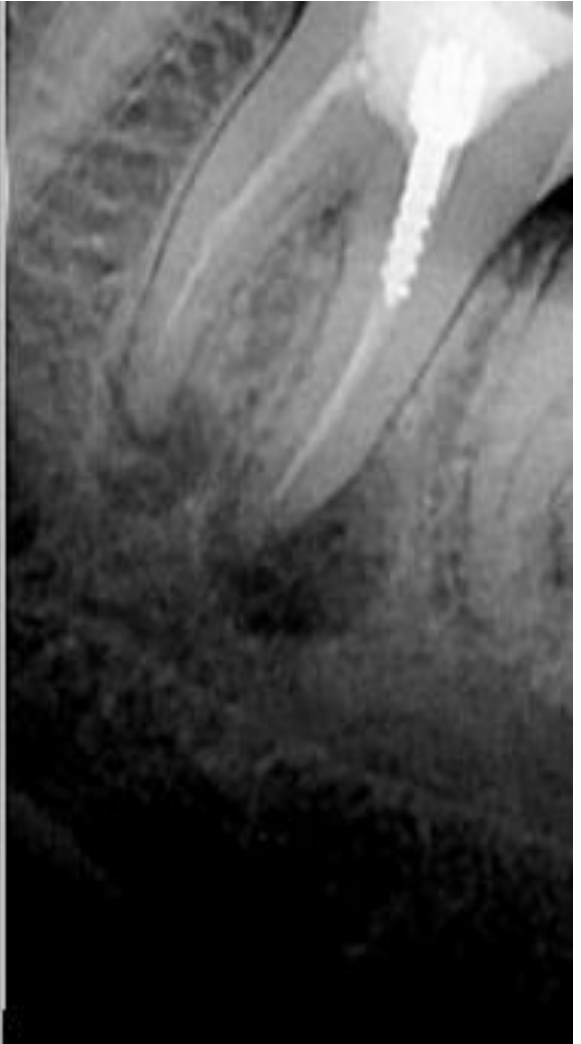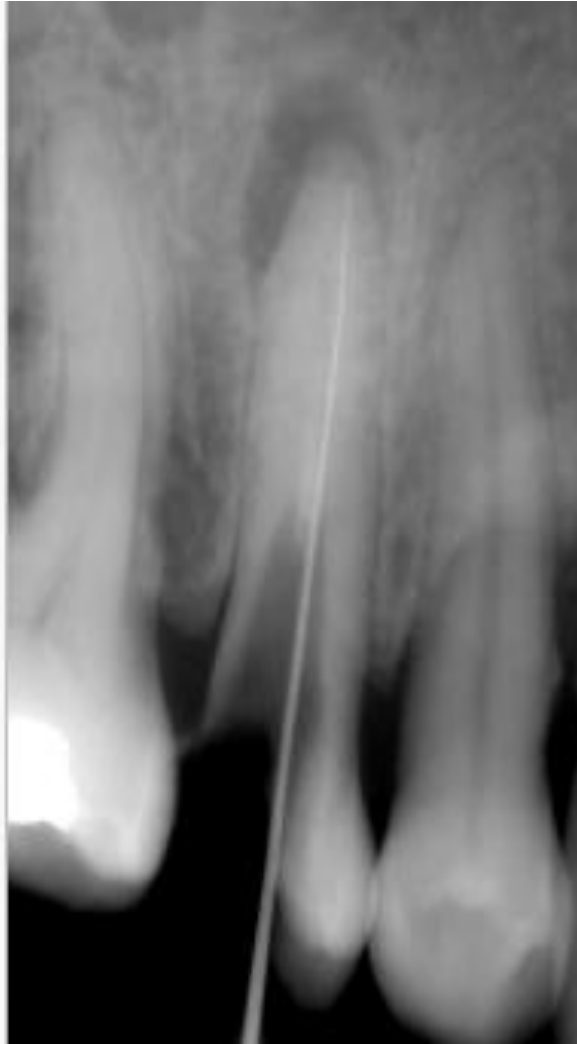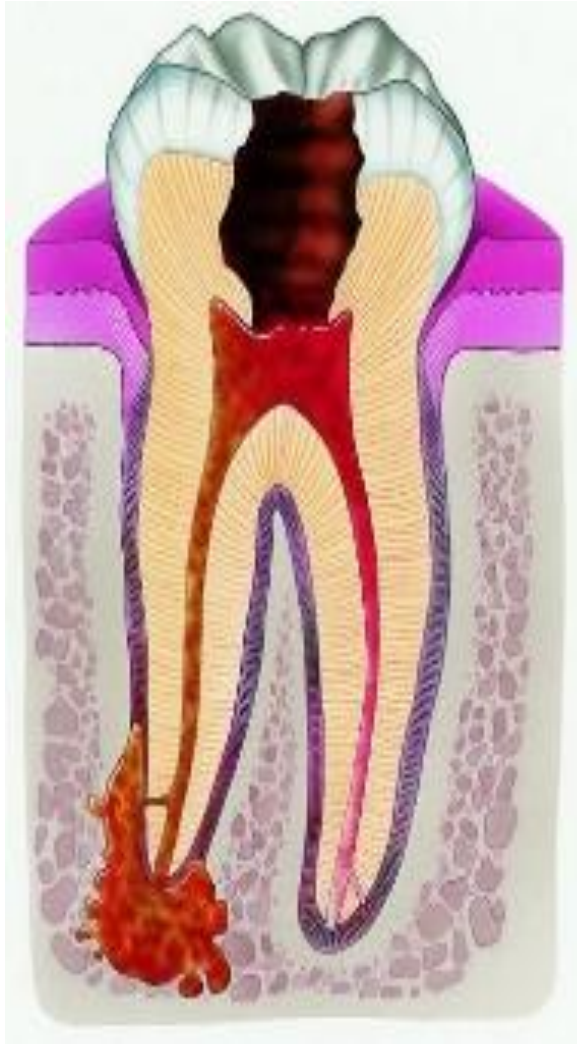
- Припухлости мягких тканей лица не наблюдается, поднижнечелюстные лимфатические узлы увеличиваются, становятся слегка болезненными, иногда бывает гиперемия десны.
- Микроскопически: расширенные полнокровные сосуды, отек, незначительная клеточная инфильтрация мф, нф, лц.

- При диагностике острого серозного периодонтита на рентгенограмме тканей, окружающих зуб в этой стадии изменений не выявляется. Значения ЭОД - больше 100 мкА.
- Клиника: Нерезкие, тупые, ноющие, локальные зубные боли, усиливающиеся ночью, надавливание болезненно, ощущение «вырастания» зуба, боль при вертикальной перкуссии.

Острый гнойный периодонтит

- Отмечается сильная гиперемия и отек переходной складки в области корня пораженного зуба. Может развиваться отек мягких тканей лица.
- Микроскопически: полнокровие микрососудов и резко выраженный отек основного вещества явлениями его базофильной дегенерации, густая инфильтрация нф с их распадом (вариант флегмонозного воспаления), а в области верхушки корня возможно образование микроабсцессов. В цементе корня наблюдаются процессы резорбции, которые нередко сочетаются с разрежением кортикальной пластинки альвеолы, в надкостнице признаки реактивного воспаления.

- При диагностике на рентгенограмме на пятые сутки нередко выявляется расширение периодонтальной щели, нечеткость кортикальной пластинки альвеолы.
- Клиника: боли становятся сильными, носят пульсирующий характер и иррадирует по ходу ветвей тройничного нерва. Из-за боли нарушается жевание, появляется ощущение "выросшего" зуба. Выявляется увеличение и болезненность регионарных лимфатических узлов.




Лечение

- Не сильно разрушен – дренирование воспалительного процесса через канал корня.
- Сильно разрушен, сохранение зуба нецелесообразно- удаление, отток через лунку.
- Сопровождается ограниченным серозным периоститом – рассечение инфильтрированного участка слизистой и надкостницы по переходной складке у пораженного зуба.
- перфорация наружной стенки альвеолы на уровне верхушки корня зуба с дренированием периапикального очага.

Осложнения

Выделяют четыре последовательные фазы прогрессирования процесса в окружающих тканях:

- а) периодонтальная фаза
- б) эндоостальная фаза
- в) субпериостальная фаза
- г) субмукозная фаза



флегмоны
лица и шеи,
гнойный медиастенит,
сепсис.

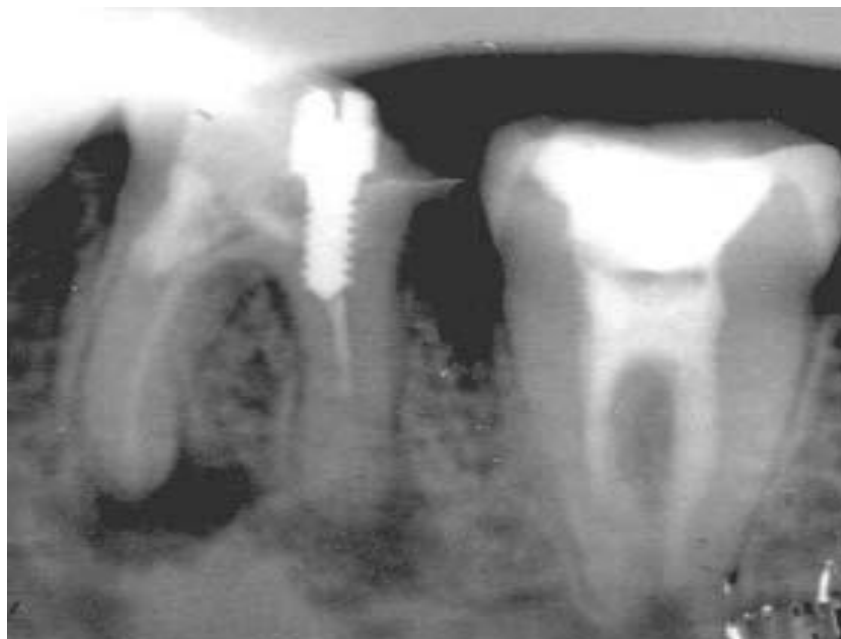Хронический гранулирующий периодонтит

- проявляется в виде неприятных, иногда слабых болевых ощущений (чувство тяжести, распираания, неловкости); может быть незначительная болезненность при накусывании на больной зуб
- сопровождаются появлением свища с гнойным отделяемым и выбрасыванием грануляционной ткани, который через некоторое время исчезает.

- Симптом вазопареза. При пальпации десны больной испытывает неприятные ощущения или боль. Перкуссия нелеченого зуба вызывает повышенную чувствительность, а иногда и болевую реакцию.

Нередко наблюдается увеличение и болезненность регионарных лимфатических узлов.

- Рентгенологически при хроническом гранулирующем периодонтите обнаруживают очаг разрежения кости в области вершины корня с нечёткими контурами или неровной линией, деструкцией цемента и дентина в области вершины зуба.



- **Макроскопически** в периодонте определяется разрыхленная, зернистая ткань красного цвета, максимально выраженная в области вершины корня зуба не имеющая четких границ с окружающей тканью кости альвеолы.
- **Микроскопически** наблюдается грануляционная ткань с большим количеством капилляров. Отмечается обильная инфильтрация макрофагами, нейтрофилами, плазмочцентами. иногда встречаются эпителиоидные клетки. Здесь же отмечается остеокластическая резорбция альвеолы и рассасывание цемента. Резорбция костномозговых каналов остеокластами осуществляется по периферии врастающей в кость альвеолы грануляционной ткани.

Хронический гранулематозный периодонтит.

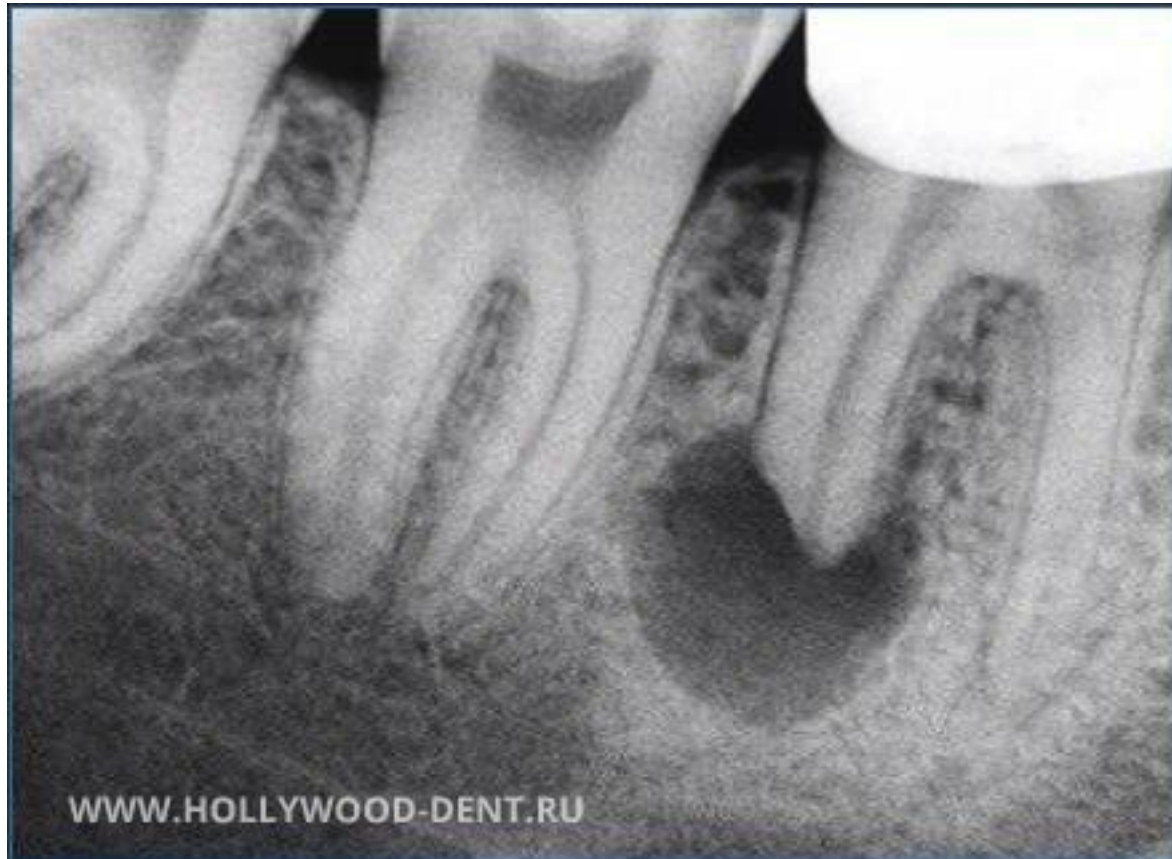- чаще проникает бессимптомно, реже больные жалуются на неприятные ощущения и незначительную болезненность при накусывании.

Перкуссия зуба часто безболезненна, при пальпации на десне с вестибулярной поверхности может отмечаться болезненное выбухание соответственно проекции гранулемы

- **Макроскопически** для него характерно образование апикальной гранулемы, которая имеет вид серовато-розового узелка в области верхушки корня зуба и имеет четкие границы с окружающими костными тканями альвеолы. Образование плотно спаяно с апикальными тканями корня зуба

При гистологическом исследовании принято различать: простую гранулему, сложную (или эпителиальную) гранулему и кистогранулему

- При рентгенологическом обследовании выявляется картина четко очерченного разрежения костной ткани округлой формы.

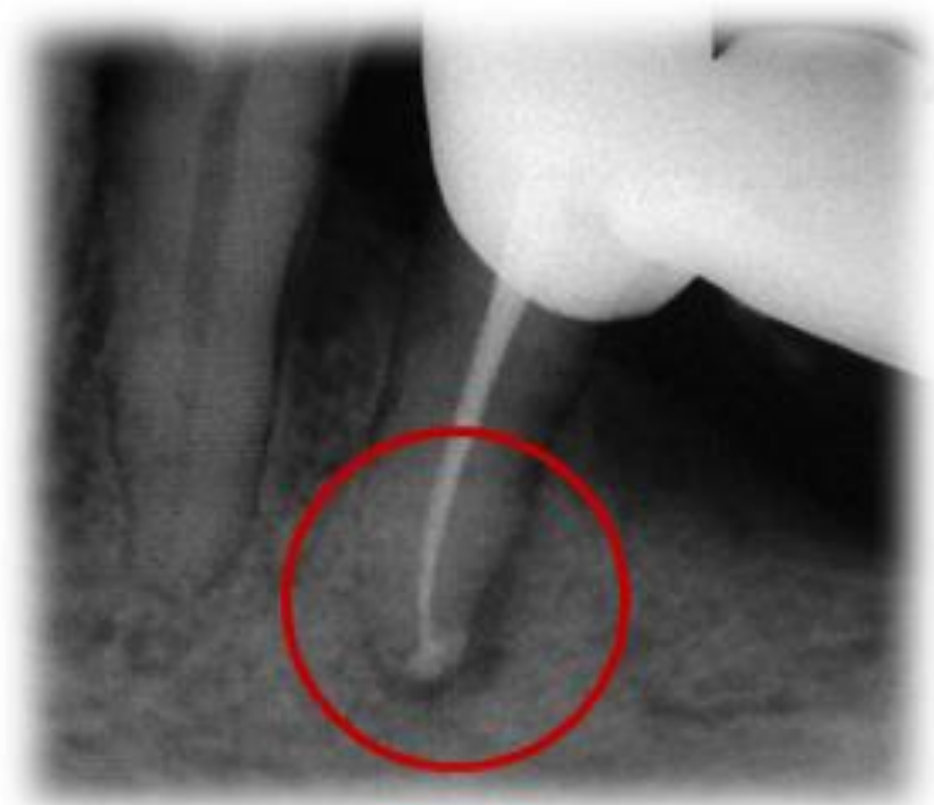

Хронический фиброзный периодонтит.

- Отмечаются изменения цвета зуба, коронка зуба может быть интактной, глубокая кариозная полость, зондирование безболезненно. Перкуссия зуба чаще безболезненна, реакции на холод и тепло отсутствуют. В полости зуба нередко обнаруживается некротически изменённая пульпа с гангренозным запахом.
- Пациенты жалоб не предъявляют.

- **Макроскопически** наблюдается утолщение периодонта за счет разрастания тонкого слоя серовато-белой плотной ткани.
- **Микроскопически** в периодонте наблюдается развитие фиброзных тяжей с небольшой лимфоплазмочитарной и макрофагальной инфильтрацией с единичными ксантомными клетками (макрофаги фагоцитировавшие липиды). Одновременно в кости альвеолы отмечается неогенез костных балок и образование в небольшом количестве вторичного цемента корня зуба инфекционно-воспалительного очага очень часто приводит к обострению
- процесса.

- Рентгенологически наблюдается расширение периодонтальной щели.



Лечение

- 1. Консервативные методы

- 2. Хирургические методы

Резекция верхушки корня

Гемисекция и ампутация корня

Реимплантация зуба после гранулемэктомии.

- 3. Удаление