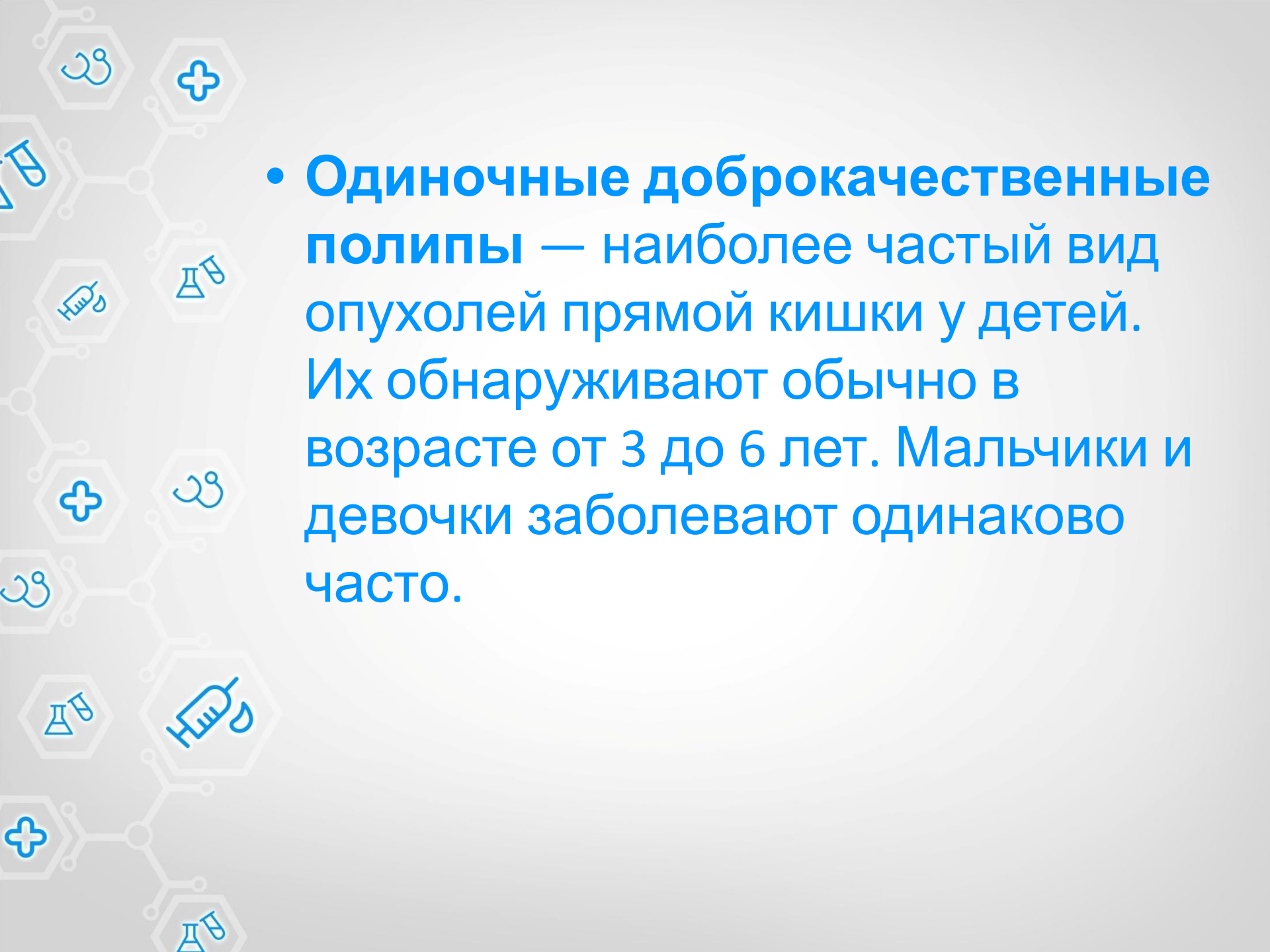


# ПОЛИПЫ ПРЯМОЙ КИШКИ У ДЕТЕЙ

*Выполнила студентка 3 мед. фак-та. 6 курса 7 группы  
педиатрического отделения  
Некрашевич М.Я.*

# Что такое полипы прямой кишки?

- Полип - образование, возвышающееся над уровнем слизистой оболочки в виде шаровидного, грибовидного или ветвистого разрастания, сидящего либо на ножке, либо на широком основании. Цвет полипов серо-красноватый, иногда темно-красный или желтоватый, поверхность всегда покрыта слизью, консистенция мягкая.
- Если в прямой кишке располагается несколько полипов, говорят о полипозе прямой кишки.

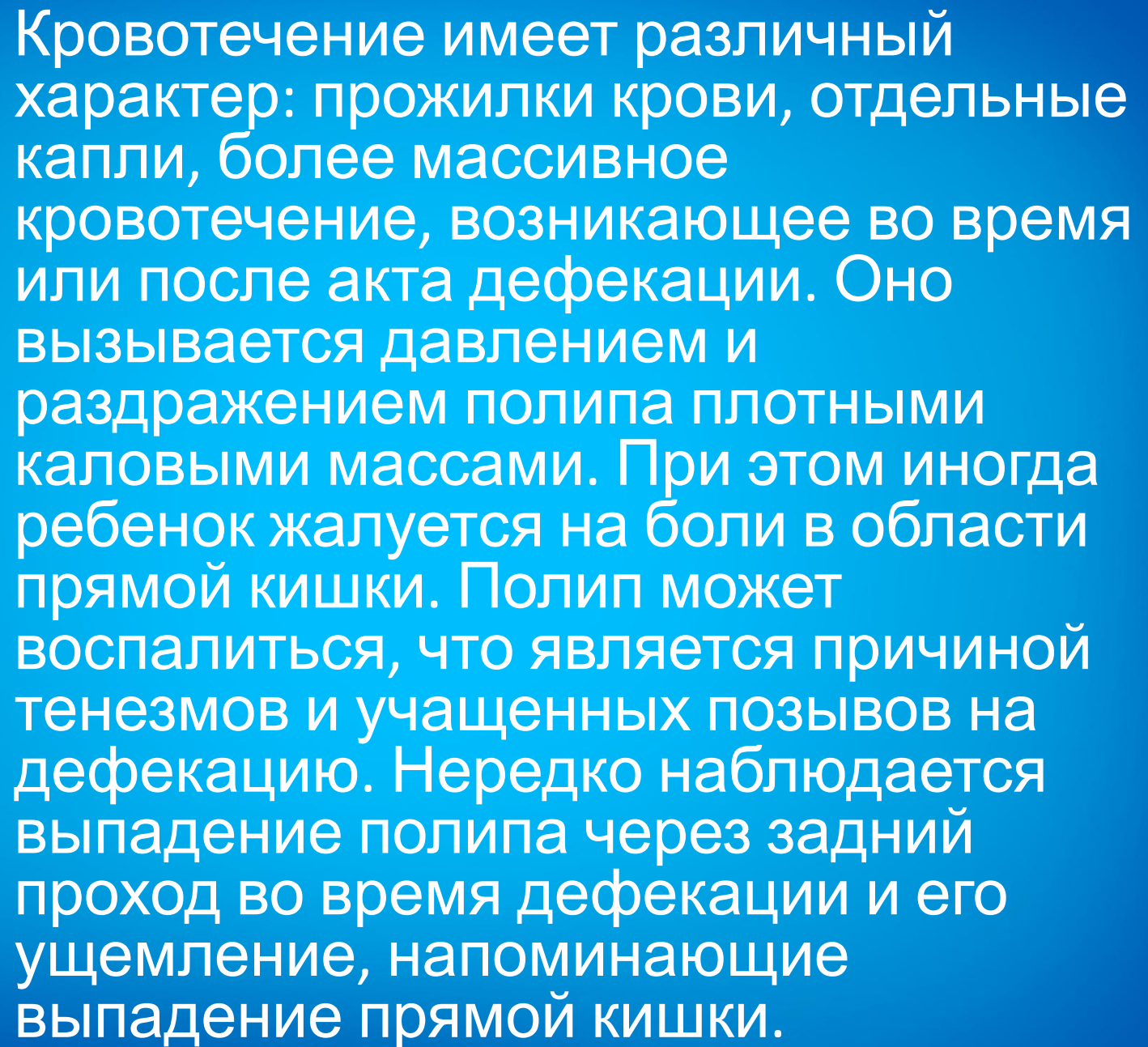
- 
- The background features a light blue molecular structure on the left side, composed of interconnected hexagons and circles. Various medical icons are scattered throughout, including a syringe, a plus sign, a pair of hands, and laboratory flasks. The main text is presented in a large, bold, blue font within a white circular area.
- **Одиночные доброкачественные полипы** — наиболее частый вид опухолей прямой кишки у детей. Их обнаруживают обычно в возрасте от 3 до 6 лет. Мальчики и девочки заболевают одинаково часто.

## *Причины, приводящие к возникновению полипов прямой кишки*

- **Хронические воспалительные заболевания:** язвенный колит, энтерит, дизентерия, брюшной тиф, язвенный проктосигмоидит.
- **Запоры**
- **Дискинезии кишечника**
- **Генетическая предрасположенность.**

# Клинические проявления

- Кровотечение из прямой кишки
- Боль
- Тенезмы

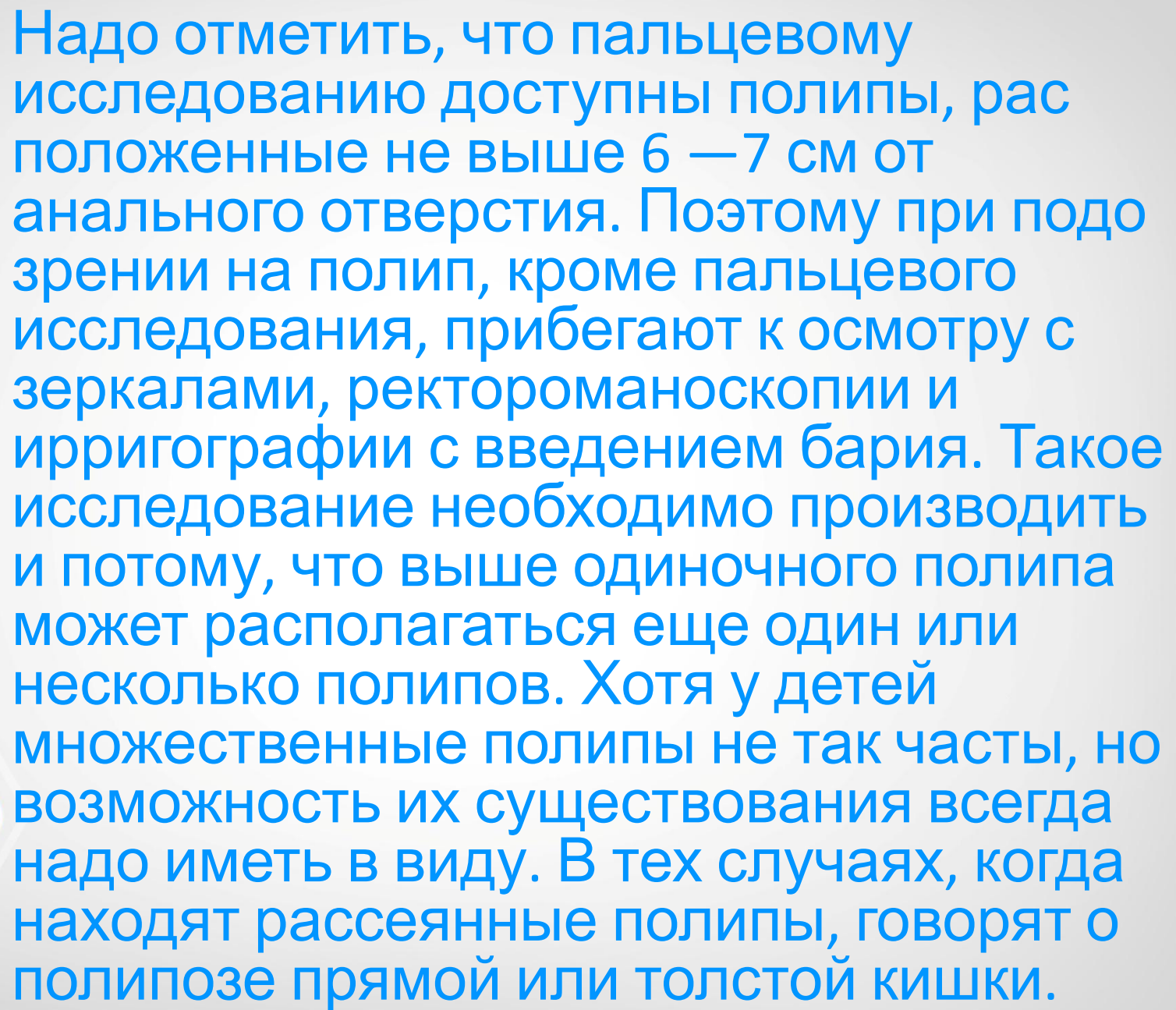


Кровотечение имеет различный характер: прожилки крови, отдельные капли, более массивное кровотечение, возникающее во время или после акта дефекации. Оно вызывается давлением и раздражением полипа плотными каловыми массами. При этом иногда ребенок жалуется на боли в области прямой кишки. Полип может воспалиться, что является причиной тенезмов и учащенных позывов на дефекацию. Нередко наблюдается выпадение полипа через задний проход во время дефекации и его ущемление, напоминающие выпадение прямой кишки.




## Диагностика

При обращении больного с жалобами на кровотечение из прямой кишки в первую очередь надо думать о полипе прямой кишки. Исследование начинают с осмотра области прохода и исключают наличие трещины, геморроя. Затем переходят к пальцевому исследованию прямой кишки. Очень важно обращать внимание на опорожнение кишки. С этой целью лучше всего сделать перед обследованием очистительную клизму. Полип ощущается в форме небольшой, величиной с вишню, лесной орех, округлой опухоли, располагающейся чаще на боковых и задней стенках прямой кишки. Большинство полипов имеет различной длины ножку, но некоторые плотно прилегают к кишечной стенке. Консистенция полипа мягкая, поверхность слегка шероховатая, пальпация безболезненна.



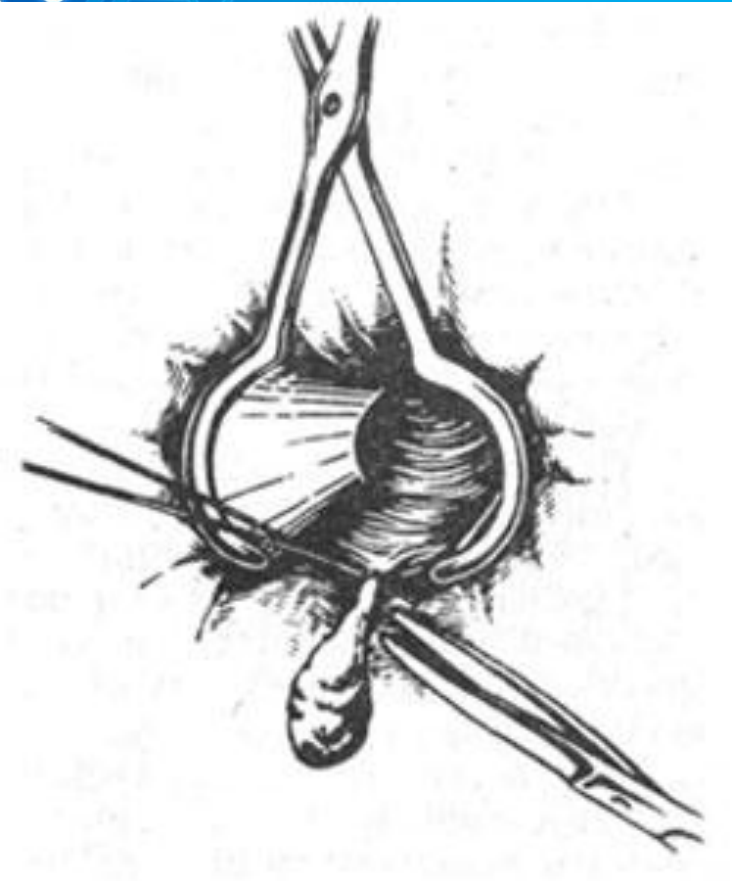
Надо отметить, что пальцевому исследованию доступны полипы, расположенные не выше 6 — 7 см от анального отверстия. Поэтому при подозрении на полип, кроме пальцевого исследования, прибегают к осмотру с зеркалами, ректороманоскопии и ирригографии с введением бария. Такое исследование необходимо производить и потому, что выше одиночного полипа может располагаться еще один или несколько полипов. Хотя у детей множественные полипы не так часты, но возможность их существования всегда надо иметь в виду. В тех случаях, когда находят рассеянные полипы, говорят о полипозе прямой или толстой кишки.






Иногда при ректороманоскопии полип может остаться незамеченным, так как теряется в складках слизистой оболочки. Повторное исследование уточняет диагноз. Детям старшего возраста можно произвести фиброколоноскопию.

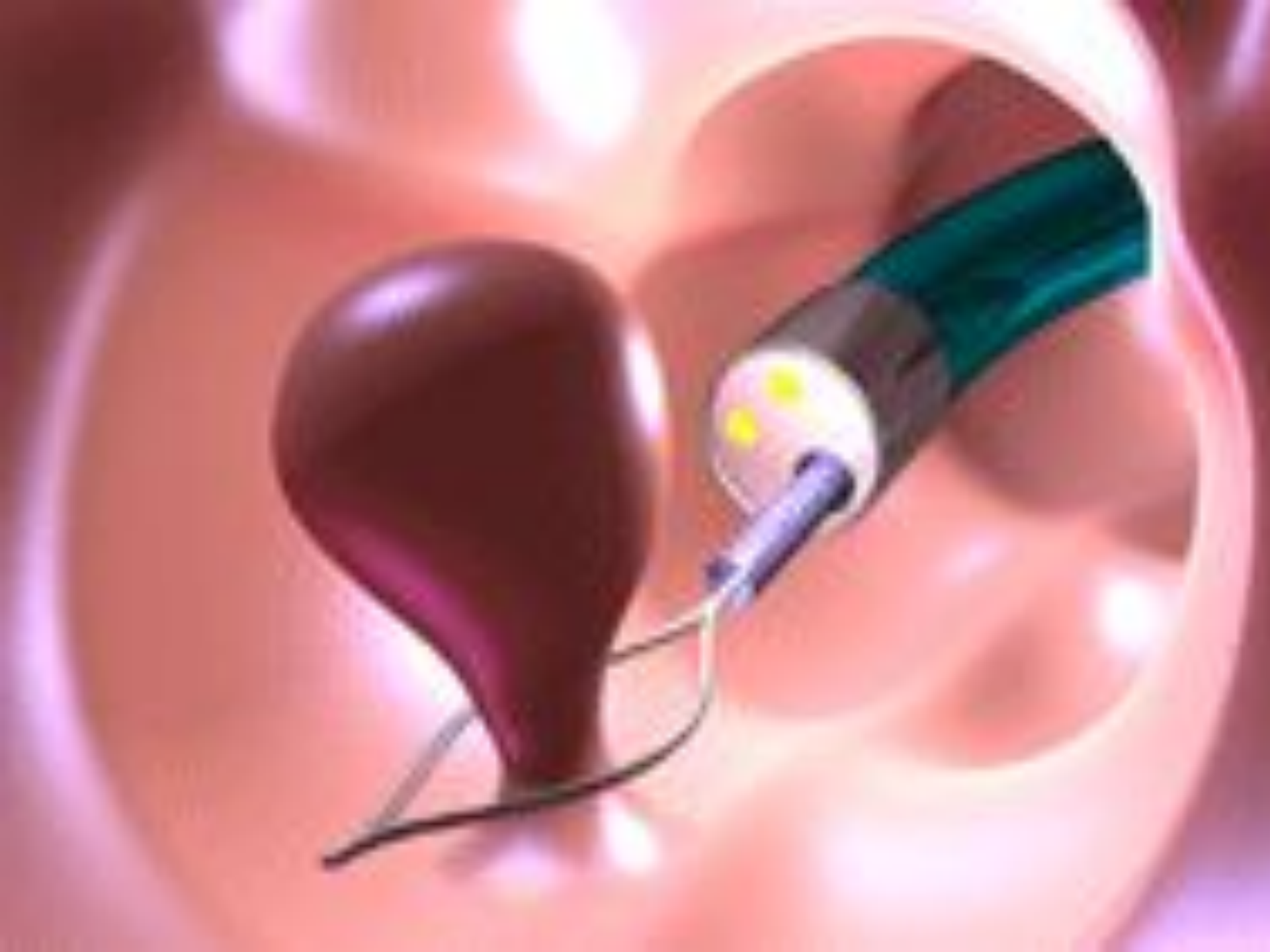# Лечение полипов прямой кишки у детей



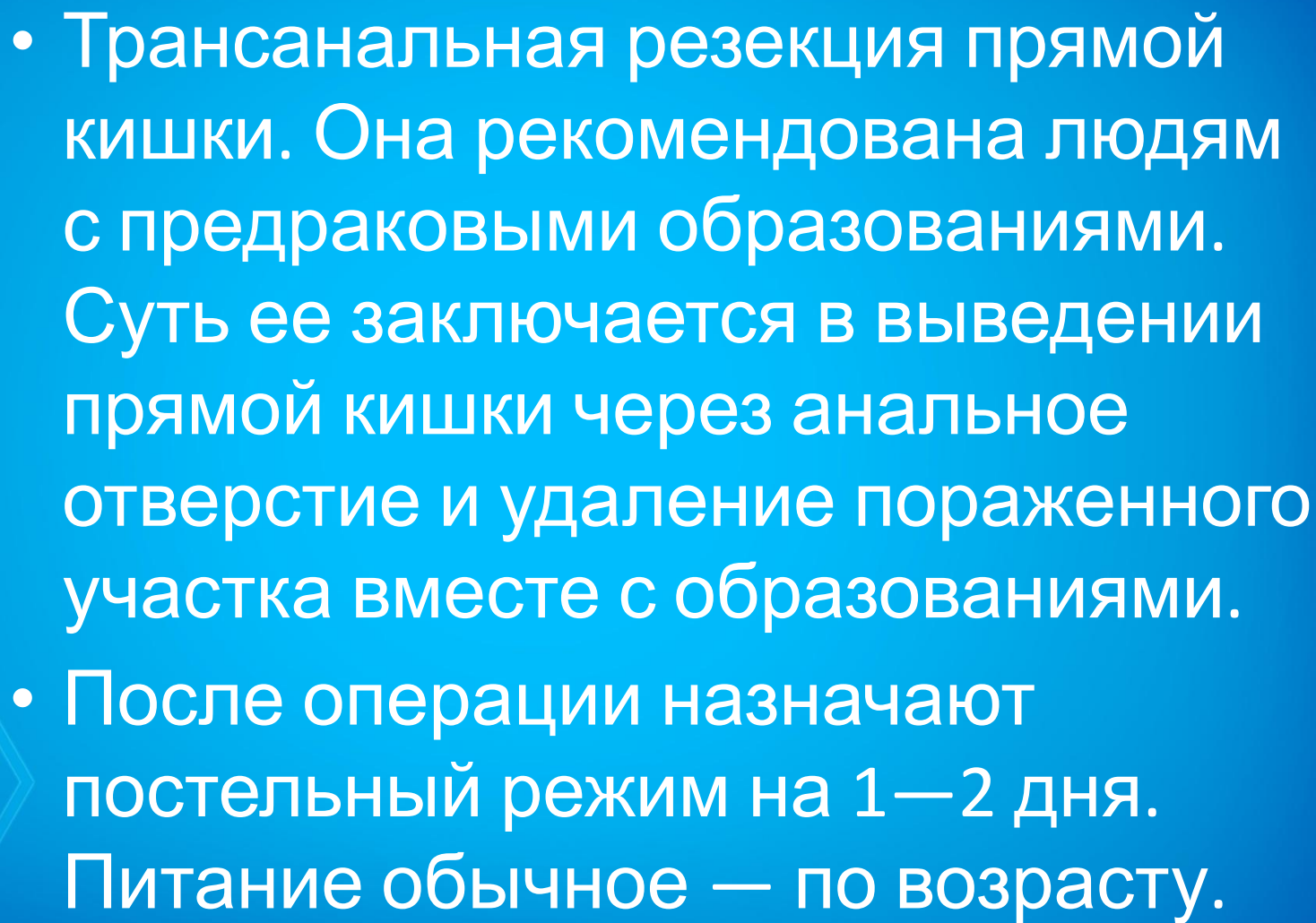
- Трансанальное иссечение. Данный вид хирургического вмешательства рекомендован больным при расположении патологического образования не глубже, чем 10 сантиметров от анального прохода. При проведении операции применяется местная анестезия. Затем анальный канал расширяют с помощью специального зеркала и иссекают полип ножницами или скальпелем, после чего накладываются швы на слизистую оболочку.

- 
- Электрокоагуляция. Процедура проводится с помощью введения через анальное отверстие операционного колоноскопа. Через этот инструмент в просвет кишки вводится специальная петля, которая пропускает ток, из-за чего нагревается до определенной температуры. Она же захватывает полип и его срезает.

- Трансанальное эндомикрохирургическое иссечение. Проводится операция через анальное отверстие при помощи ректоскопа. Через инструмент вводится эндоскопическая петля, которой отсекают образование. Применяется процедура чаще всего для удаления больших ворсинчатого вида полипов





- 
- Трансанальная резекция прямой кишки. Она рекомендована людям с предраковыми образованиями. Суть ее заключается в выведении прямой кишки через анальное отверстие и удаление пораженного участка вместе с образованиями.
  - После операции назначают постельный режим на 1—2 дня. Питание обычное — по возрасту.

