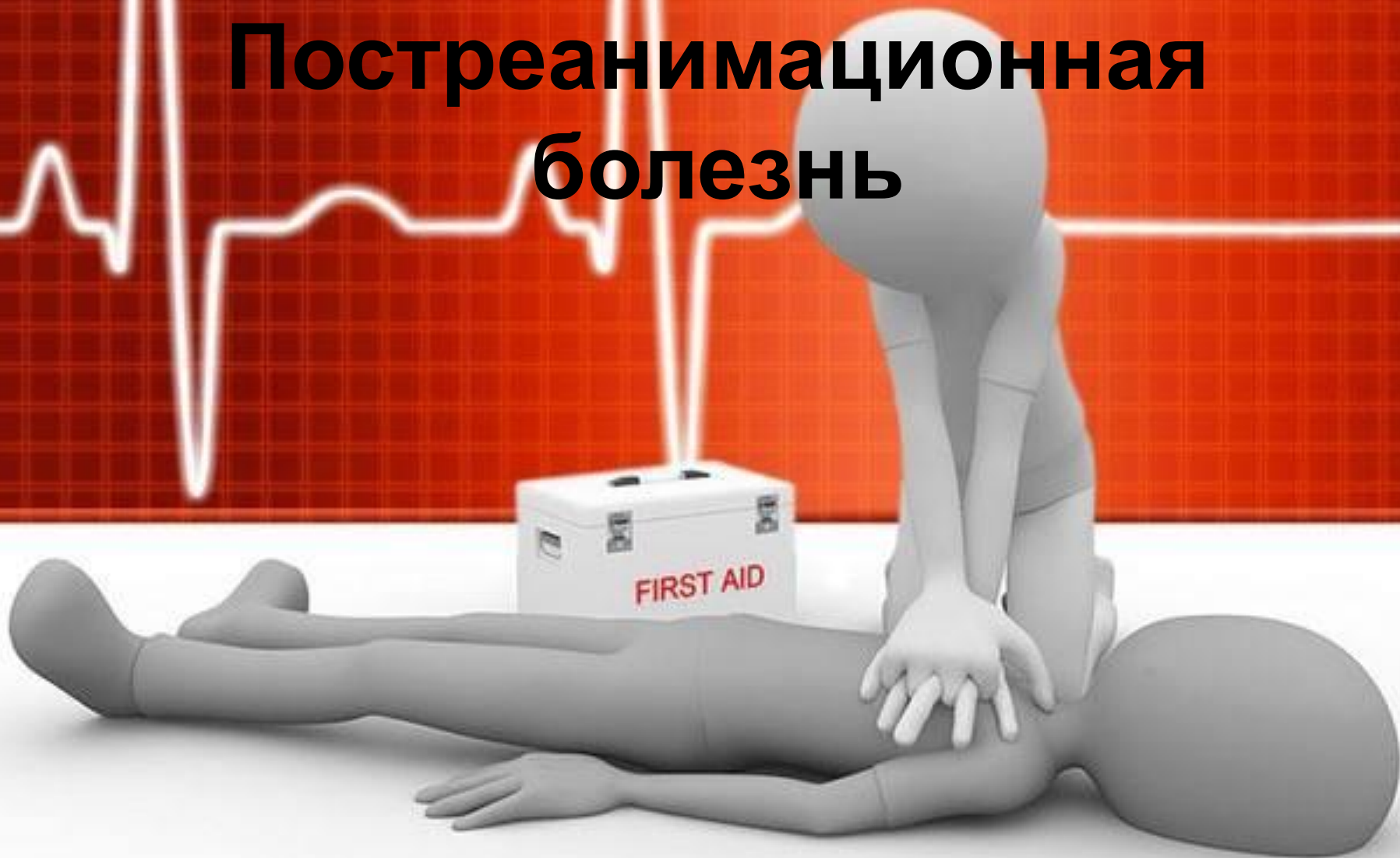
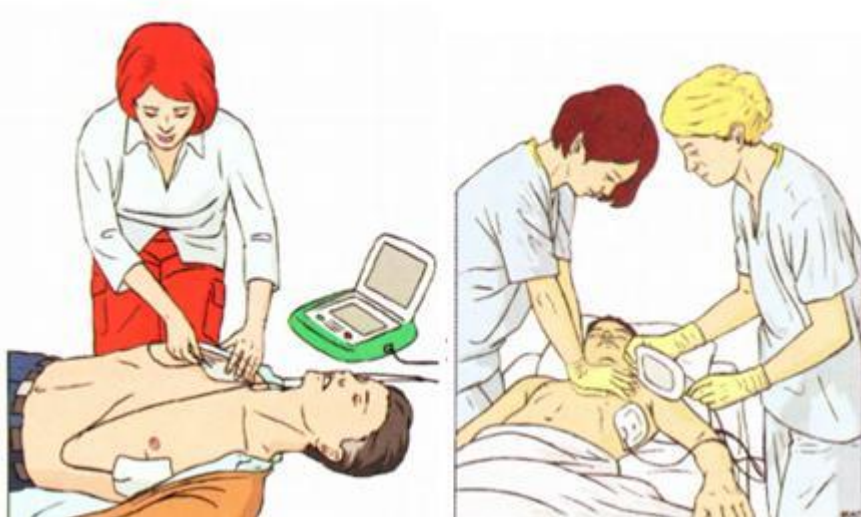

Постреанимационная болезнь



Постреанимационная болезнь (ПРБ) – состояние организма после перенесенной клинической смерти (остановки кровообращения) с последующим восстановлением функции органов и систем.



Этиология

В этиологии постреанимационной болезни лежит сочетание тотальной ишемии с реоксигенацией и реперфузией. Реоксигенация и реперфузия не только ликвидируют последствия первичного патологического воздействия, но и вызывают каскад новых патологических изменений. Среди выживших только 15–20% имеют быстрое восстановление адекватного уровня сознания, остальные проходят через постреанимационную болезнь. Для пациентов с клиникой ПРБ характерен очень высокий уровень летальности, достигающий 80% в течение первого полугодия постреанимационного периода. В 1/3 летальных случаев причины кардиальные, в 1/3 – дисфункция различных экстрацеребральных органов и 1/3 – неврологические (смерть в отдаленном периоде ПРБ).



ПРБ представляет собой комбинацию патофизиологических процессов, включающих 4 ключевых компонента:

1. Постреанимационное повреждение головного мозга

Патофизиология:

- нарушение механизма цереброваскулярной ауторегуляции;
- отек головного мозга;
- постишемическая нейродегенерация.



Клиника:

- кома
- судорги
- когнитивные дисфункции
- персистирующий вегетативный статус
- кортикальный или спинальный инсульт

Интенсивная терапия:

- ✓ Терапевтическая гипотермия
- ✓ Ранняя оптимизация гемодинамики
- ✓ Протективная ИВЛ
- ✓ Контроль судорожной активности
- ✓ Контроль реоксигенации



2. Постеранимационная миокардиальная дисфункция:

Патофизиология:

- глобальная гипокинезия («оглушение миокарда»)
- снижение сердечного выброса
- острый коронарный синдром

Клиника:

- острый инфаркт миокарда
- гипотензия
- аритмии



Интенсивная терапия:

- ✓ Ранняя оптимизация гемодинамики
- ✓ Инфузионная терапия
- ✓ Инотропная поддержка
- ✓ Внутриаортальная баллонная контрапульсация
- ✓ Экстракорпоральная мембранная оксигенация
- ✓ Устройство поддержки функции левого желудочка



3. Системные ишемически-реперфузионные реакции

Патофизиология:

- синдром системного воспалительного ответа
- нарушение вазорегуляции
- гиперкоагуляция
- адреналовая супрессия
- иммуносупрессия



- Клиника:

- признаки тканевой гипоксии или ишемии
- гипотензия
- лихорадка
- гипергликемия
- СПОН
- инфекционные осложнения



- Интенсивная терапия:
- ✓ Ранняя оптимизация гемодинамики
- ✓ Инфузионная терапия
- ✓ Вазопрессоры
- ✓ Высоко-объемная гемофильтрация
- ✓ Контроль температуры тела
- ✓ Контроль гликемии
- ✓ Антибиотикотерапия при подтвержденной инфекции



4. Персистирующая сопутствующая патология

Патофизиология и клиника:

- Сердечно-сосудистая патология (острый инфаркт миокарда/острый коронарный синдром, кардиомиопатия)
- Легочная патология (ХОЗЛ, астма)
- Патология ЦНС
- Тромбоэмболические осложнения (легочная эмболия)
- Токсикология (передозировка, отравление)
- Инфекционные заболевания (сепсис, пневмония)
- Гиповолемия (кровопотеря, дегидратация)
- Интенсивная терапия: патогенетически обоснованная терапия



Повреждение нейронов при ПРБ носит многофакторный характер и развивается и в момент остановки кровообращения, и в течение СЛР, и в период восстановления самостоятельного кровообращения:

- **период ишемии-аноксии** в момент отсутствия кровообращения в период клинической смерти (no-flow);
- **период гипоперфузии-гипоксии** при искусственном поддержании кровообращения в процессе СЛР (low-flow), поскольку уровень сердечного выброса (СВ) достигает только 25% от исходного;
- **период реперфузии**, состоящий из последовательно развивающихся фаз: no-reflow, следующей затем фазы гиперемии и последующей глобальной и мультифокальной гипоперфузии.

При этом подавляющее большинство процессов нейронального повреждения происходят не в момент остановки кровообращения или СЛР, а при реперфузии.



Стадии нарушения перфузии головного мозга после восстановления самостоятельного кровообращения в постреанимационном периоде:

- **Начальное развитие мультифокального отсутствия реперфузии** (феномен no-reflow).
- **Стадия транзиторной глобальной гиперемии** развивается на 5–40-й минутах спонтанного кровообращения. Механизм ее развития связан с вазодилатацией сосудов головного мозга за счет повышения внутриклеточной концентрации Na^+ и аденозина и снижения внутриклеточного рН и уровня Ca^{2+} . Длительность ишемии головного мозга определяет длительность стадии гиперемии, которая в свою очередь носит гетерогенный характер в различных регионах головного мозга.
- **Стадия пролонгированной глобальной и мультифокальной гипоперфузии** развивается от 2 до 12 часов постреанимационного периода. Скорость церебрального метаболизма глюкозы снижается до 50%, однако глобальное потребление кислорода мозгом возвращается к нормальному (или более высокому) уровню. Вазоспазм, отек, сладжирование эритроцитов и чрезмерная продукция эндотелиинов, снижает до критического уровня церебральное венозное PO_2 (менее 20 мм рт.ст.), что отражает нарушение доставки и потребления кислорода.
- **Данная стадия может развиваться по нескольким направлениям:**
 - Нормализация церебрального кровотока и потребления кислорода тканью мозга, с последующим восстановлением сознания.
 - Сохранение персистирующей комы, когда как общий мозговой кровоток, так и потребление кислорода остается на низком уровне.
 - Повторное развитие гиперемии головного мозга, ассоциированное со снижением потребления кислорода и развитием гибели нейронов.



Клиника. Стадии ПРБ:

- **I стадия**(первые 6–8 часов) характеризуется нестабильностью основных функций организма. Снижается перфузии тканей в 4–5 раз, несмотря на стабилизацию артериального давления, явления циркуляторной гипоксии, лактоацидоза, повышается содержание продуктов деградации фибриногена (ПДФ) и растворимых комплексов фибрин-мономеров (РКФМ).
- **II стадия**(10–12 часов) – период временной стабилизации основных функций организма и улучшением состояния больных. Сохраняются выраженные нарушения перфузии тканей, лактоацидоз, имеется дальнейшее повышение уровня ПДФ и достоверно растет РКФМ, замедляется фибринолиз – признаки гиперкоагуляции. Это стадия «метаболических бурь» с явлениями выраженной гиперферментемии.



- **III стадия**(конец 1-х – 2-е сутки) характеризуется повторным ухудшением состояния больных по динамике клинических и лабораторных данных. Развиваются гипоксемия, тахипноэ, тахикардия, артериальная гипертензия, у лиц молодого и среднего возраста — признаки синдрома острого легочного повреждения или острого респираторного дистресс-синдрома (СОЛП/ОРДС) с возрастающим шунтированием крови.
- Максимально выражены признаки ДВС-синдрома: тромбинемия, гиперкоагуляция, нарастание уровня ПДФ на фоне прогрессирующего снижения фибринолизаи, ведет к развитию микротромбозов и блокированию микроциркуляции. Проявляются поражения почек, легких и печени, однако все они еще носят функциональный характер и при проведении адекватного лечения носят обратимый характер.



- **IV стадия**(3-и – 4-е сутки) это или период стабилизации и последующего улучшения функций организма с выздоровлением без осложнений; или период дальнейшего ухудшения состояния больных с нарастанием полиорганной недостаточности (СПОН) в связи с прогрессированием синдрома системного воспалительного ответа (ССВО). Характеризуется гиперкатаболизмом, развитием интерстициального отека ткани легких и мозга, углублением гипоксии и гиперкоагуляции с развитием признаков полиорганной недостаточности: кровотечений из органов ЖКТ, психозов с галлюцинаторным синдромом, вторичной сердечной недостаточности, панкреатитов и нарушений функций печени.



- **V стадия**(5–7-е сутки и более)
развивается только при неблагоприятном течении ПРБ: прогрессирование воспалительных гнойных процессов (пневмонии, нередко абсцедирующие, нагноение ран, перитониты у оперированных больных и пр.), генерализация инфекции — развитие септического синдрома, несмотря на раннее проведение адекватной антибиотикотерапии. На этом этапе поражение паренхиматозных органов носит уже дегенеративный и деструктивный характер.



- Самый частый вариант течения ПРБ – постаноксическая энцефалопатия, которая в разной степени развивается у всех пациентов, перенесших остановку кровообращения.
- *Постаноксическая (постреанимационная) энцефалопатией* – поражение мозга, способное к прогрессивному развитию после аноксического кратковременного воздействия. Это совокупность неврологических и психических нарушений, наблюдаемых на всех этапах постаноксического периода, сформировавшихся на фоне реперфузии мозга после продолжительной остановки кровообращения.



Выделяют 3 типа восстановления неврологического статуса в postanоксическом периоде:

- Восстановление происходит после непродолжительного (3 часа) периода отсутствия сознания и характеризуется быстрой нормализацией адекватной психической деятельности в течении 24 часов после клинической смерти у большинства (70%) больных.
- После выхода из острого патологического состояния у 50% больных развивается неврозоподобный синдром, кратковременные судороги, нейрциркуляторная дистония, рассеянная мелкоочаговая симптоматика (выпадение).
- Задержанное восстановление функций ЦНС. Нарушение сознания (сомноленция, сопор, кома различной степени) может продолжаться в течение многих суток и зависит от развития отека головного мозга. Именно у пациентов с 3-м типом восстановления функций ЦНС развиваются выраженные неврологические проявления в отдаленном периоде (2–3 мес.). Наиболее частым проявлением (в 63,6%) является неврозоподобный синдром непсихотического характера в виде астении и раздражительной слабости. Из психических нарушений психотического характера наиболее часто встречаются интеллектуально-мнестические расстройства (15,6%).



Современные принципы интенсивной терапии

Терапия постреанимационного периода осуществляется по следующим принципам: экстракраниальные и интракраниальные мероприятия.

Экстракраниальные мероприятия:

- 1. Так как уровень мозгового кровотока становится зависимым от уровня среднего артериального давления, в первые 15–30 минут после успешной реанимации рекомендуется обеспечить гипертензию (САД < 150 мм рт.ст.), с последующим поддержанием нормотензии.
- 2. Поддержание нормального уровня PaO_2 и $PaCO_2$.
- 3. Поддержание нормотермии тела. Риск плохого неврологического исхода повышается на каждый градус > 37 °С.
- 4. Поддержание нормогликемии (4,4–6,1 ммоль/л). Гипергликемия ассоциируется с плохим неврологическим исходом.
- 5. Поддержание уровня гематокрита в пределах 30–35%. Проведение мягкой гемодилюции, обеспечивающей снижение вязкости крови, которая значительно повышается в микроциркуляторном русле вследствие ишемии.
- 6. Контроль судорожной активности введением бензодиазепинов.



Интрацеребральные мероприятия

- **Фармакологические методы.** На данный момент отсутствуют, с точки зрения доказательной медицины, эффективные и безопасные методы фармакологического воздействия на головной мозг в постреанимационном периоде. Целесообразно применение перфторана: уменьшает отек головного мозга, выраженность постреанимационной энцефалопатии и повышает активность коры мозга и подкорковых структур, способствуя быстрому выходу из коматозного состояния.
- **Физические методы.** Гипотермия наиболее многообещающий метод нейропротекторной защиты головного мозга.
- Терапевтический эффект гипотермии обеспечивается реализацией следующих механизмов:
 - сохранение пула АТФ и улучшение утилизации глюкозы тканью мозга;
 - ингибирование деструктивных энзиматических реакций;
 - супрессия свободнорадикальных реакций и ингибирования аккумуляции продуктов липидной пероксидации;
 - уменьшение внутриклеточной мобилизации Ca^{2+} ;
 - протекция пластичности липопротеинов цитоплазматических мембран;
 - снижение потребления O_2 в регионах головного мозга с низким кровотоком;
 - снижение внутриклеточного лактат-ацидоза;
 - ингибирование биосинтеза и продукции эксайтотоксичных нейротрансмиттеров;
 - снижение нейтрофильной миграции в зонах ишемии;
 - снижение риска развития цитотоксического и вазогенного отека головного мозга.
- Выявлено, что снижение температуры тела на $1^\circ C$ в среднем уменьшает скорость церебрального метаболизма на 6–7%.
- По современным рекомендациям Европейского совета по реанимации 2005 года, пациентам без сознания, перенесшим остановку

