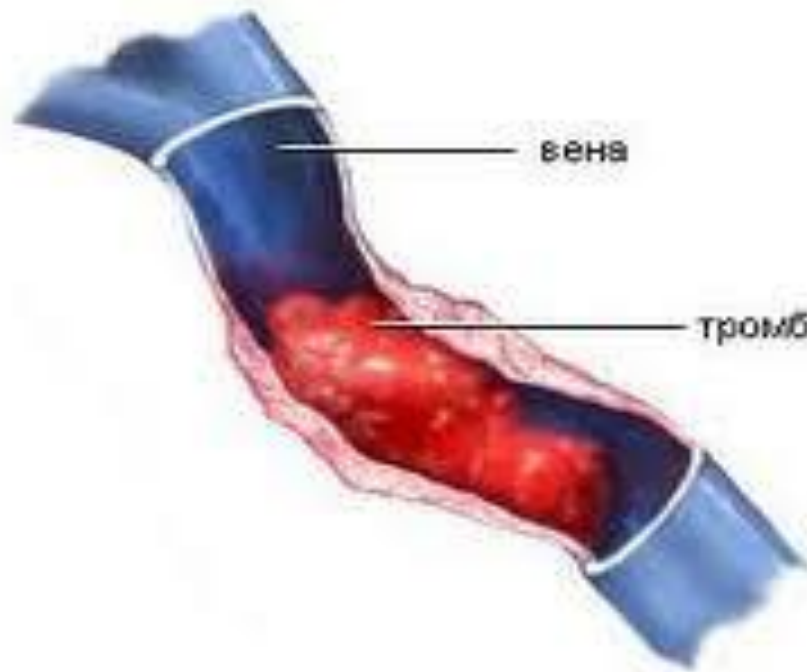


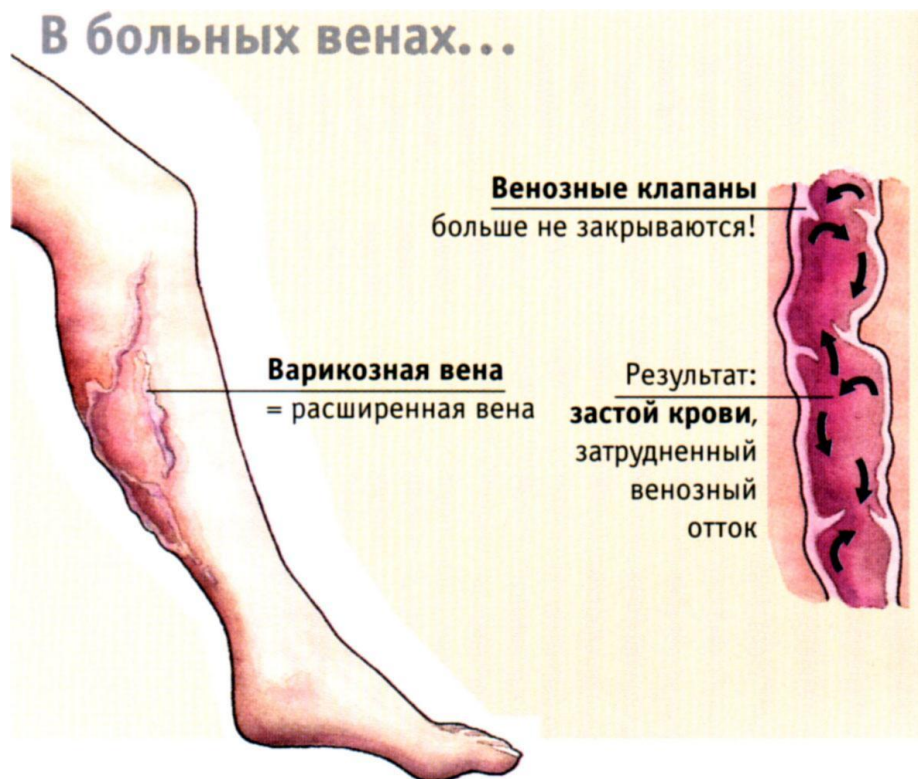# ПОСТТРОМБОФЛЕБИТИЧЕСКИЙ СИНДРОМ (ПТФС)

Выполнила  
Студентка группы МЛ-507  
Тишук Александра Евгеньевна

**ПТФС – симптомокомплекс,  
развивающийся не ранее, чем  
через 3 месяца после  
перенесённого тромбоза вен  
НИЖНИХ КОНЕЧНОСТЕЙ**



# Патогенез: органические изменения клапанов и стенки вены

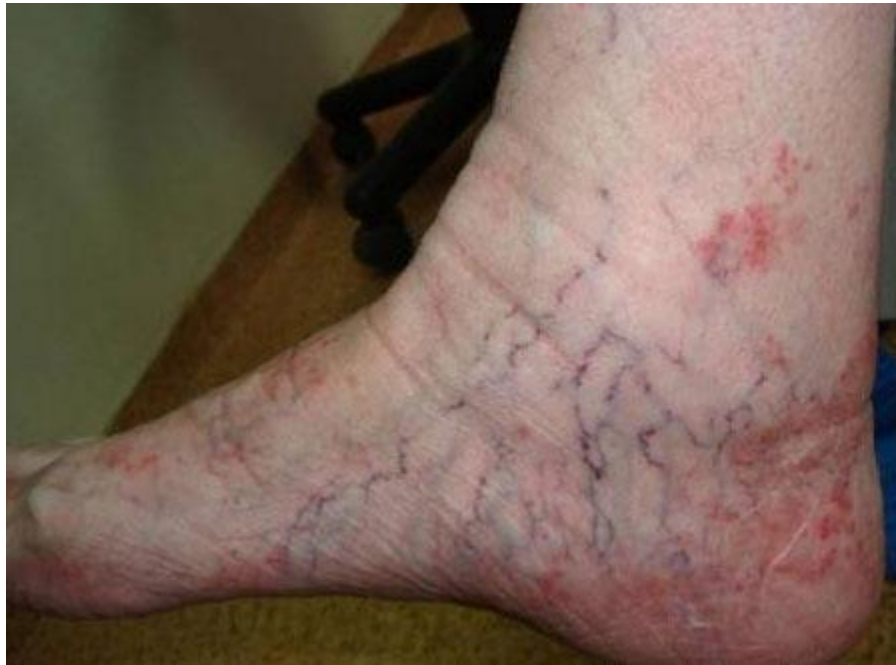

# Патогенез:

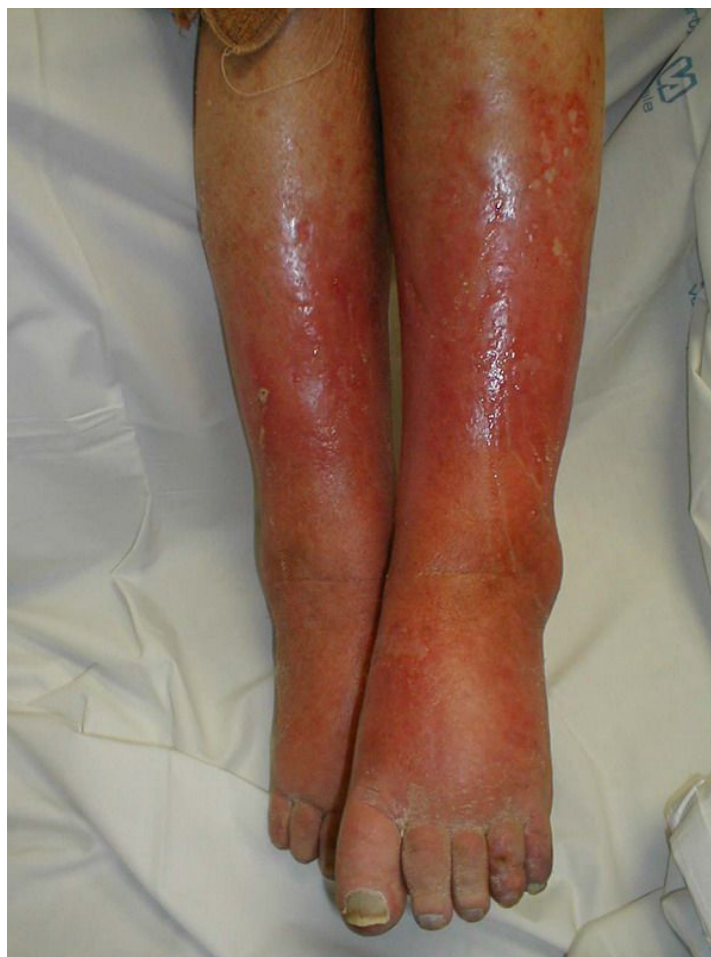статическая и венозная гипертензия ведут к прогрессированию ХВН. А венозная гипертензия ведёт в свою очередь к липосклерозу,



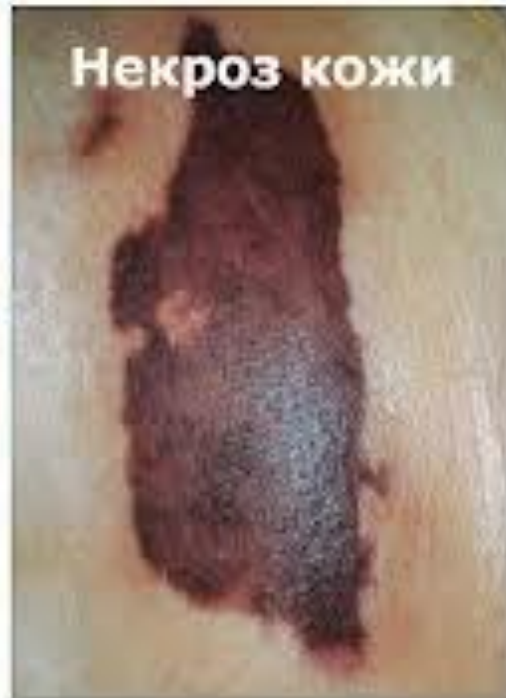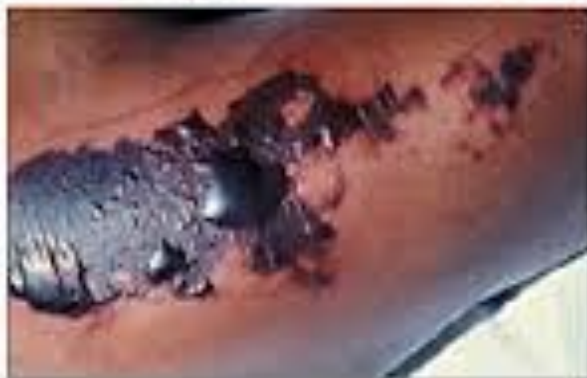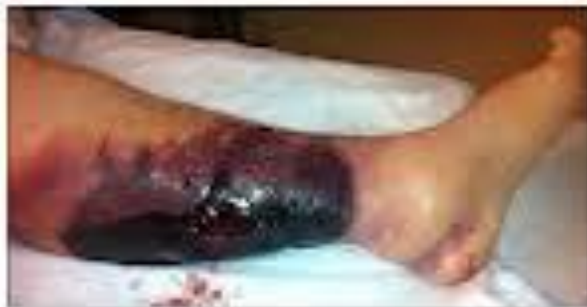ВЕНОЗНОЙ ЭКЗЕМЕ,



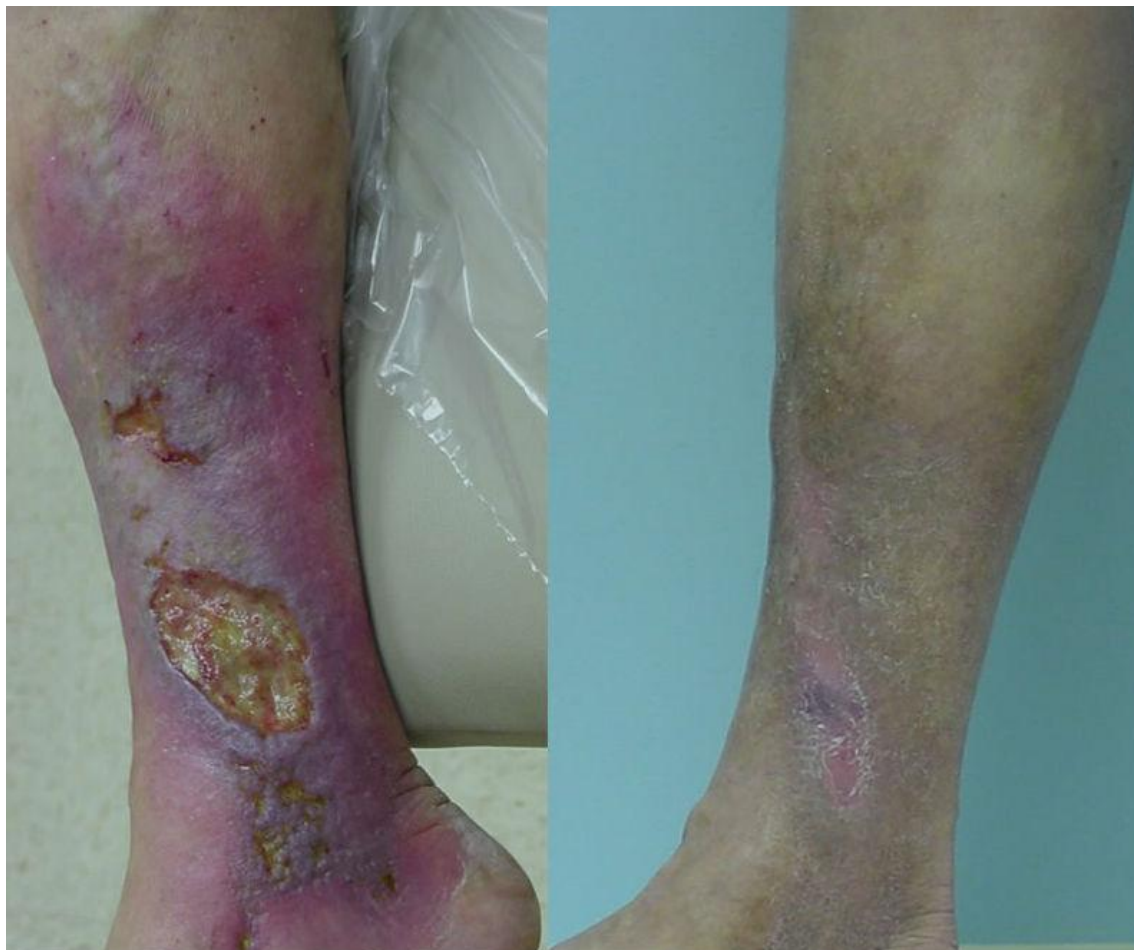индуративному целлюлиту,



некрозу кожи,



трофическим язвам.

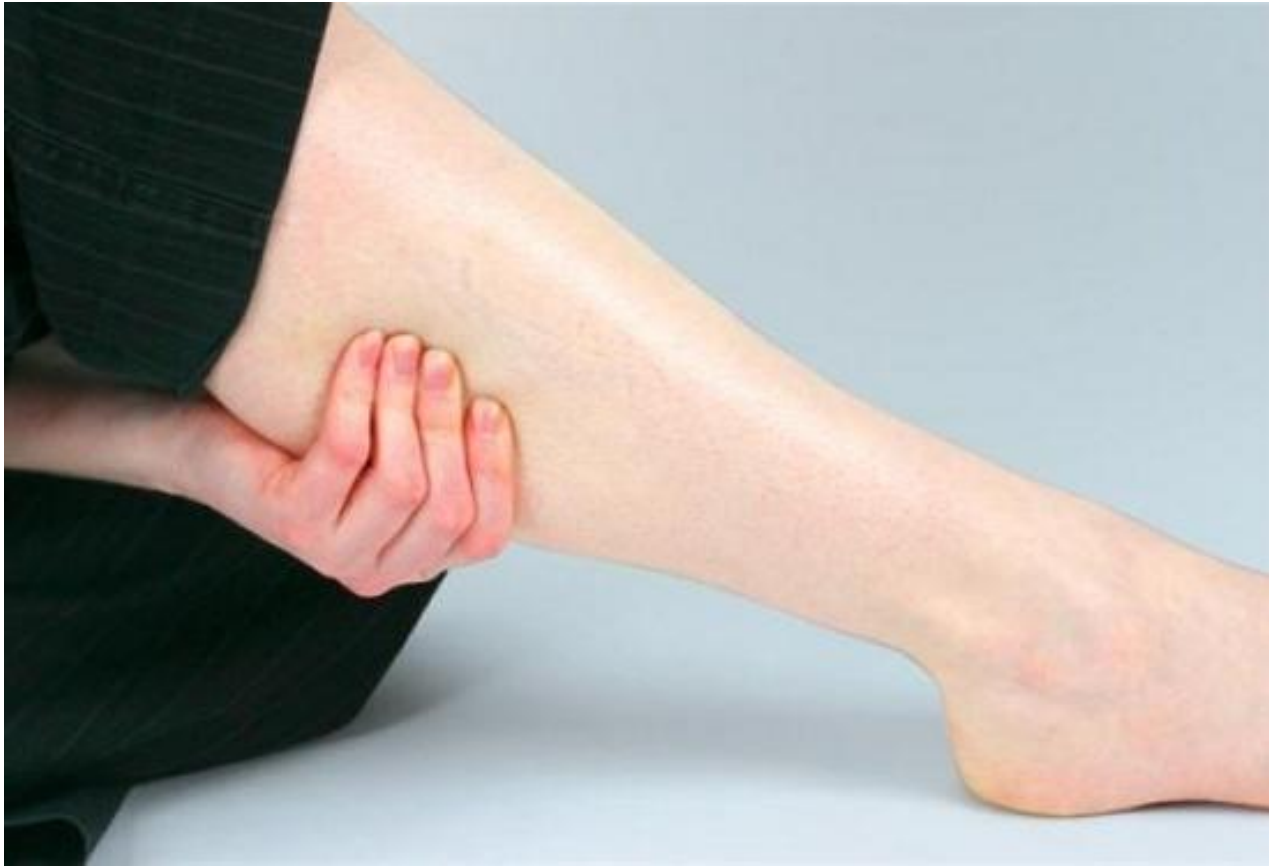



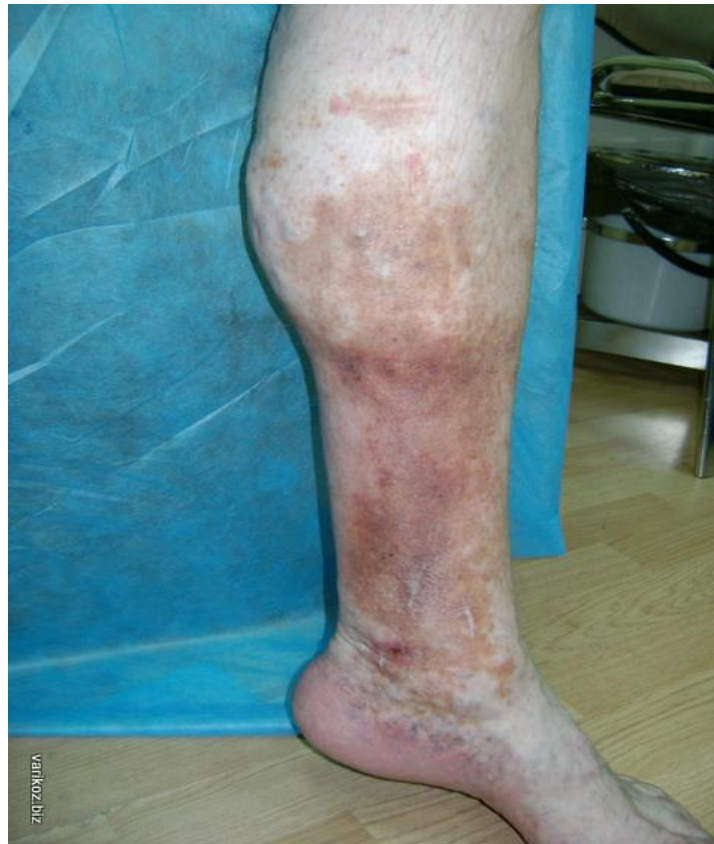**Клиническая картина:**  
отёк конечностей (голень, бедро),  
чувство тяжести и боль в поражённых  
конечностях,



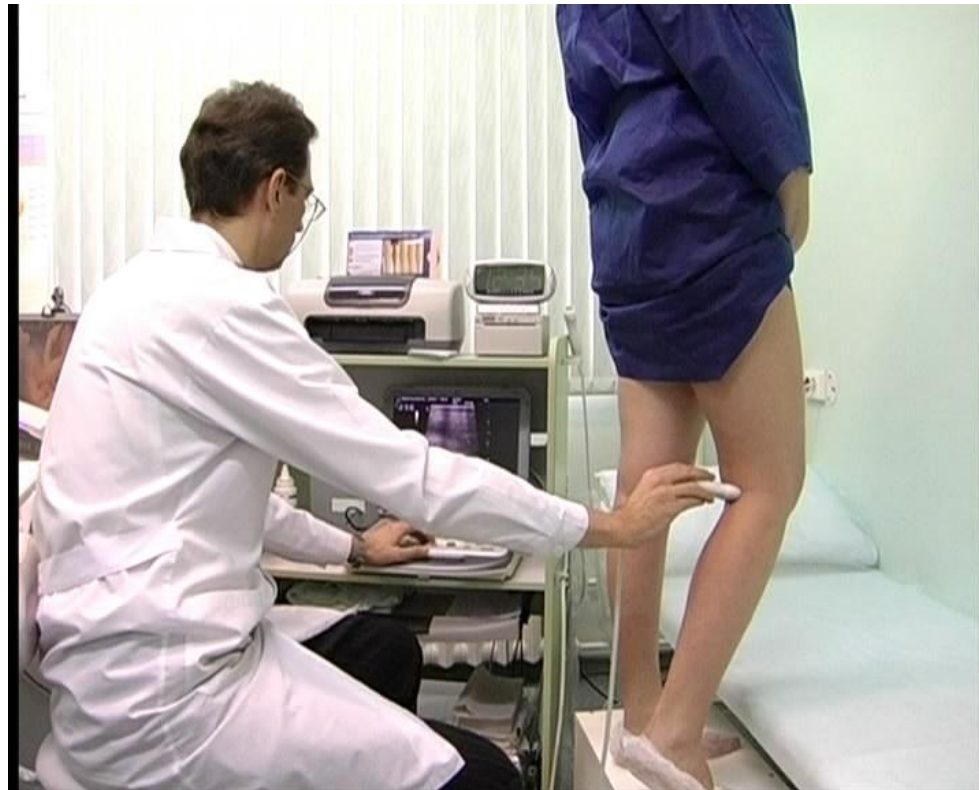судороги икроножных мышц.



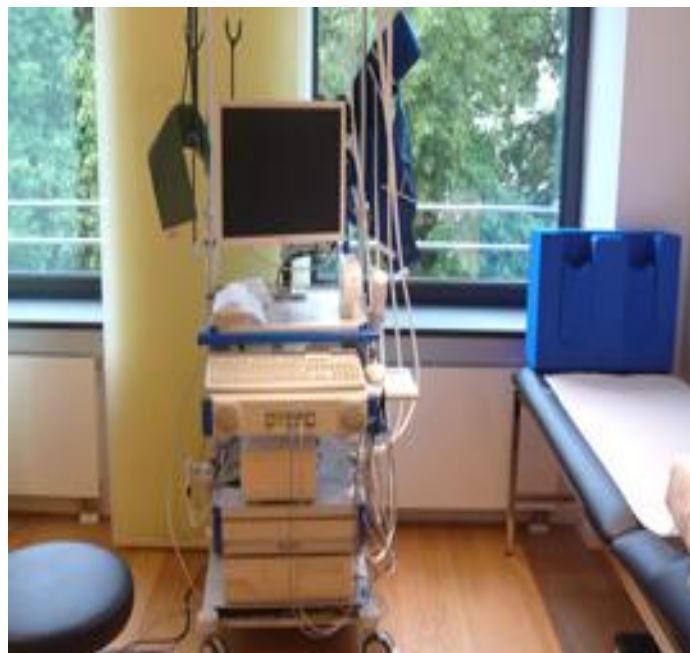**ПТФС** может вызывать тяжёлые и быстро прогрессирующие трофические расстройства с ранним развитием венозной трофической язвы.



Диагноз ПТФС в типичных случаях очевиден. Для подтверждения применяют ультразвуковое дуплексное ангиосканирование,



импедансную плетизмографию,



# Флебографию.

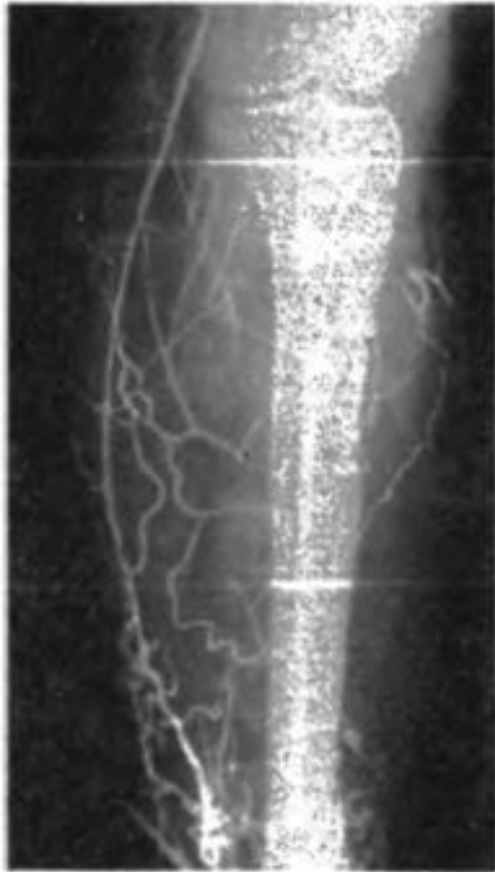

Рис. 32. Флебограмма больного с тромбозом вен правой нижней конечности. Тени глубоких вен отсутствуют, контрастируются многочисленные коллатерали и большая подкожная вена.

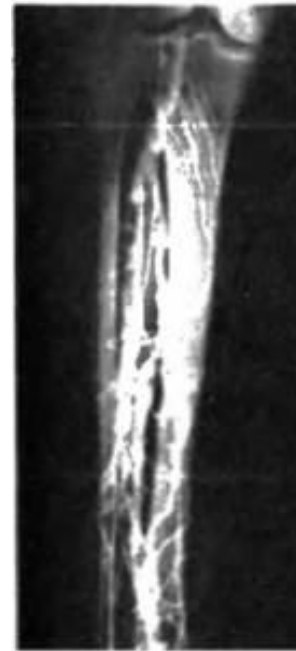


Рис. 17. Внутривенная восходящая флебограмма здоровой конечности. Контуры вен ровные, четкие, видны тени клапанов.

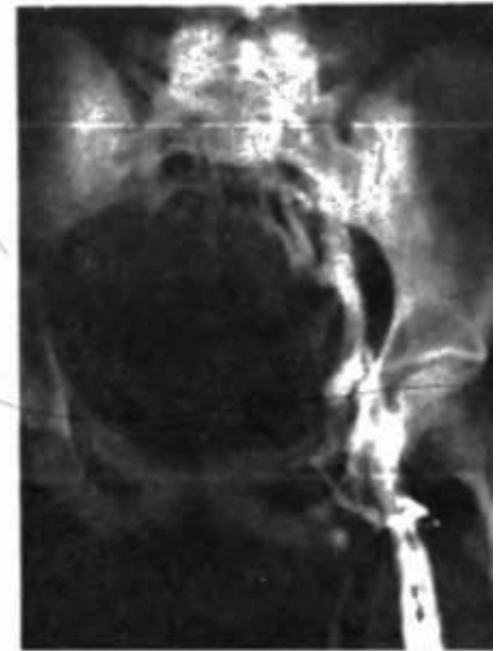


Рис. 18. Восходящая флебограмма бедра. Частичная посттромботическая реканализация бедренной вены: тень ее неровная негомогенная, видны коллатерали.

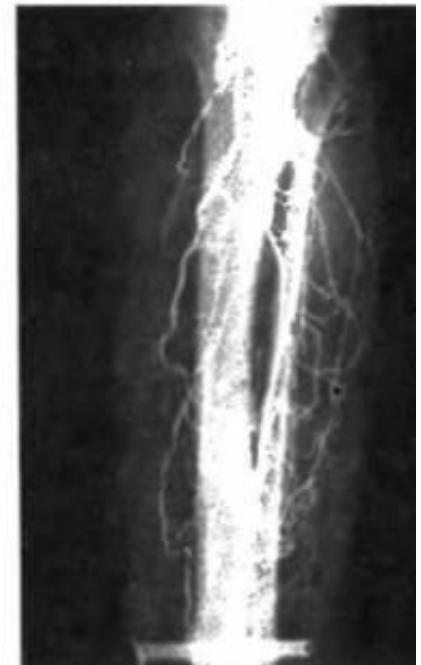
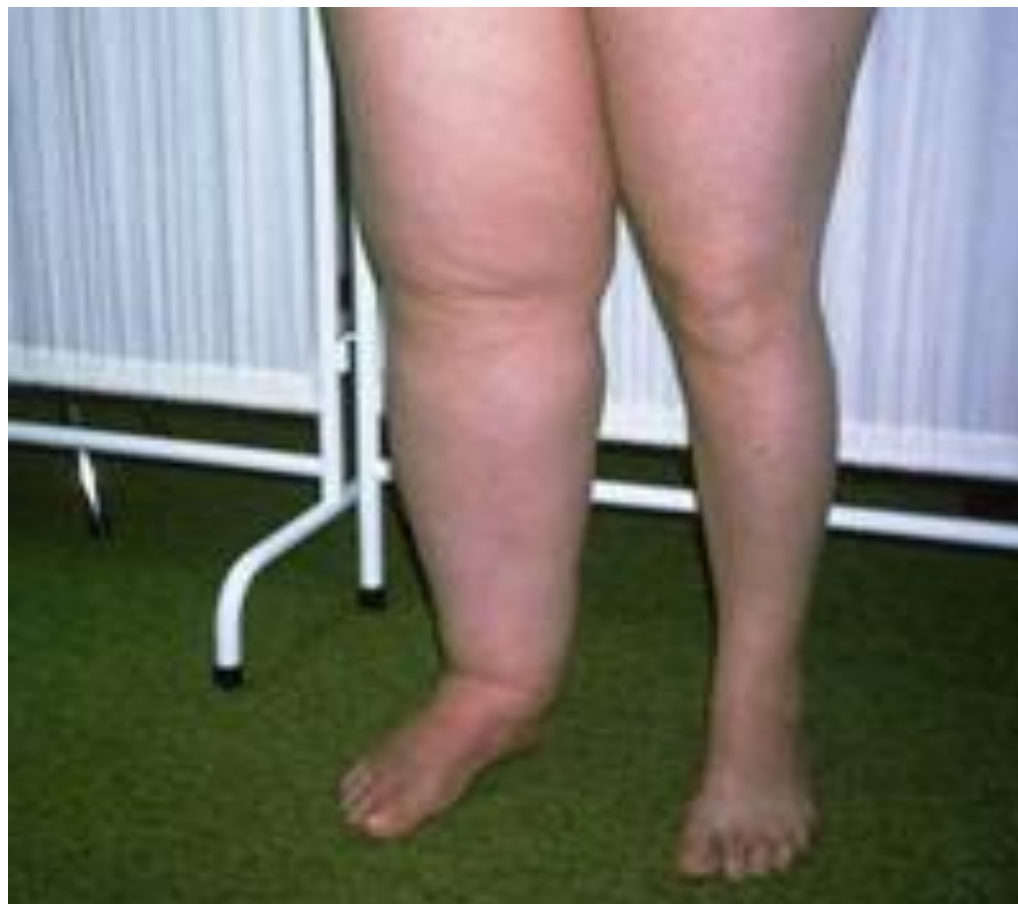
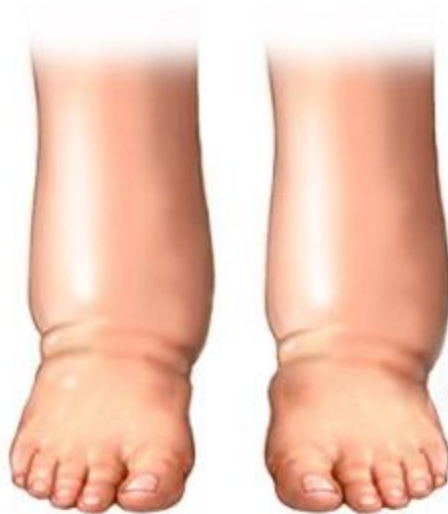Рис. 19. Флебограмма левой голени. Глубокие вены непроходимы, видны множественные коллатерали.

**Дифференциальный диагноз**  
проводят с лимфедемой, или слоновостью,



с отёками, связанными с сердечной или почечной недостаточностью.



Отеки ног при сердечной недостаточности



Лечение ПТФС может быть консервативным и хирургическим.

Консервативное лечение включает: эластическую компрессию,



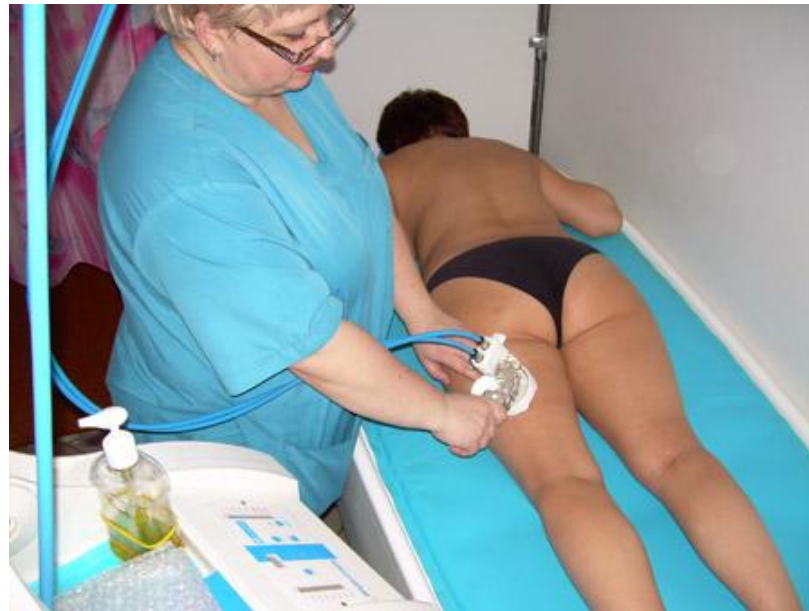коррекцию образа жизни,



лечебную физкультуру,



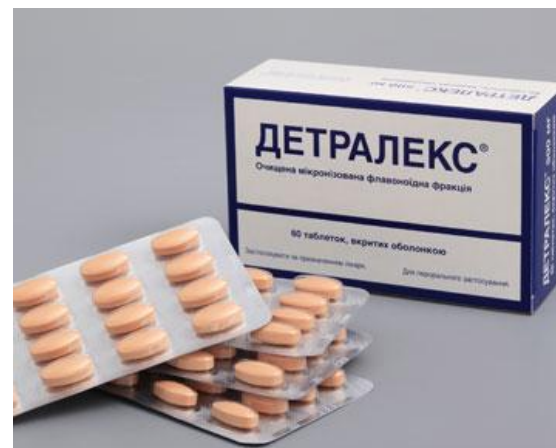физиотерапевтическое лечение (магнитотерапия,  
лазеротерапия, КВЧ-терапия, прерывистая  
пневмокомпрессия),  
местное лечение трофических расстройств



# Консервативное лечение также включает фармакотерапию.

## Базисные препараты:

1. вентоники или флебопротекторы (детралекс)
2. антикоагулянты прямые (гепарин) и непрямые (варфарин).
3. препараты, улучшающие гемореологию и микроциркуляцию (тромбоцитарные дезагреганты, дипиридамол, пентоксифиллин).



## **Адьювантные (вспомогательные) препараты:**

- 1. антибактериальные и противогрибковые средства – для лечения инфицированных венозных трофических язв или рожистого воспаления
- 2. антигистаминные препараты – при осложнениях ХВН – венозную экземе, дерматите
- 3. калийсберегающие диуретики - при выраженном отёчном синдроме
- 4. НПВС– при болевом, судорожном синдроме, асептическом воспалении кожных покровов глени (острый индуративный целлюлит)



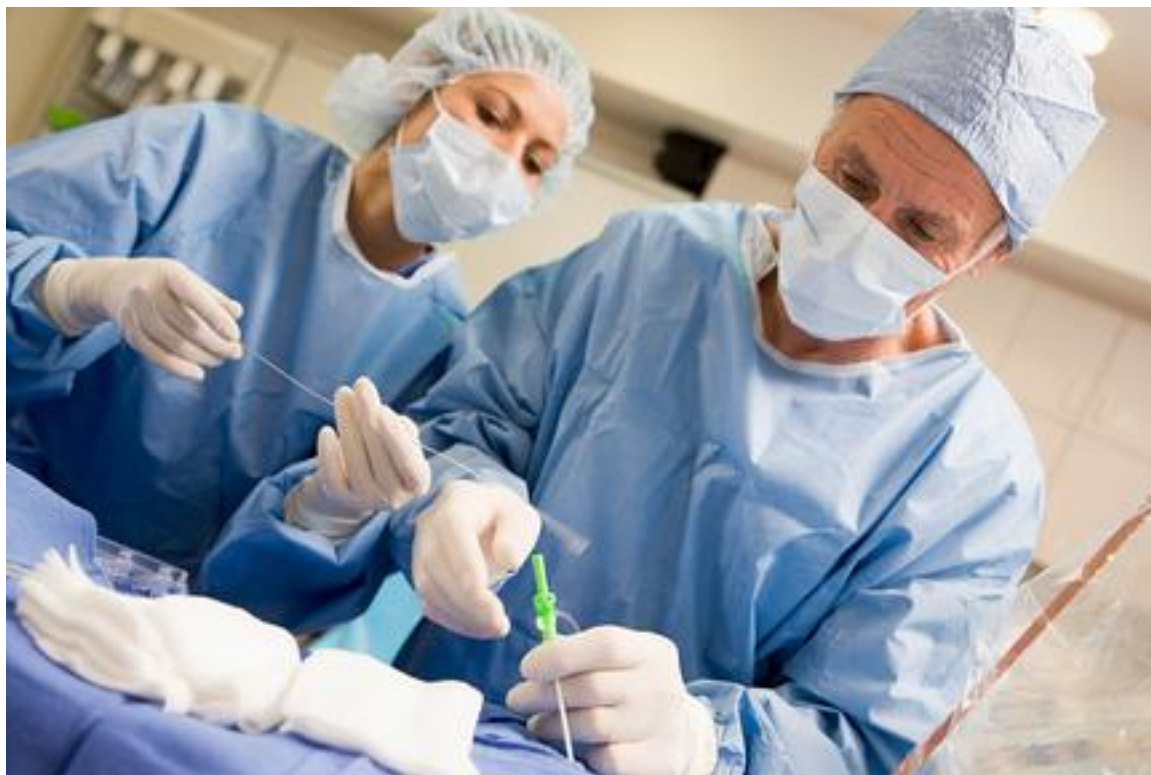Применяется также лечение **топическими (местными) лекарственными** средствами, которые делятся по действующему веществу на 4 основные группы:

- 1. гепаринсодержащие
- 2. мази и гели на основе веноактивных препаратов (гинкор-гель, репарил-гель, троксевазин-гель, цикло-3-гель и т.д.)
- 3. мази и гели на основе неспецифических противовоспалительных препаратов
- 4. местные глюкокортикоиды.



# Хирургическое лечение

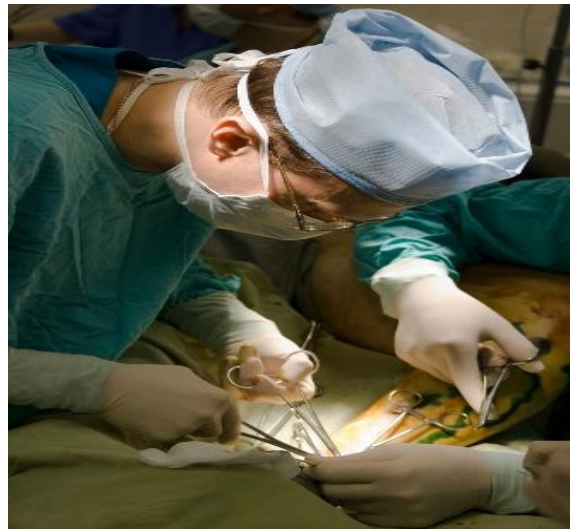комбинированная флебэктомия с перевязкой несостоятельных перфорантных вен.





# Выполняются также **шунтирующие операции**, т.е. операции переключения.

- Из этого типа операций чаще всего выполняется операция Пальма. Она заключается в переключении кровотока, минуя поражённую подвздошную вену, в контрлатеральную конечность.
- Также выполняются другие операции, такие как операция по переключению кровотока из подколенной вены в подкожную, минуя поражённую бедренную вену, и др.



- При наличии небольших по протяжению венозных дефектов выполняются также **аутотрансплантации клапанно-содержащих сегментов вен**, забранных, как правило, из других венозных бассейнов больного (вены шеи или подмышечные вены).
- Операции, проводимые для коррекции уцелевших клапанов глубоких вен, выполняются редко, в связи с неудовлетворительными результатами.

Спасибо за внимание!

