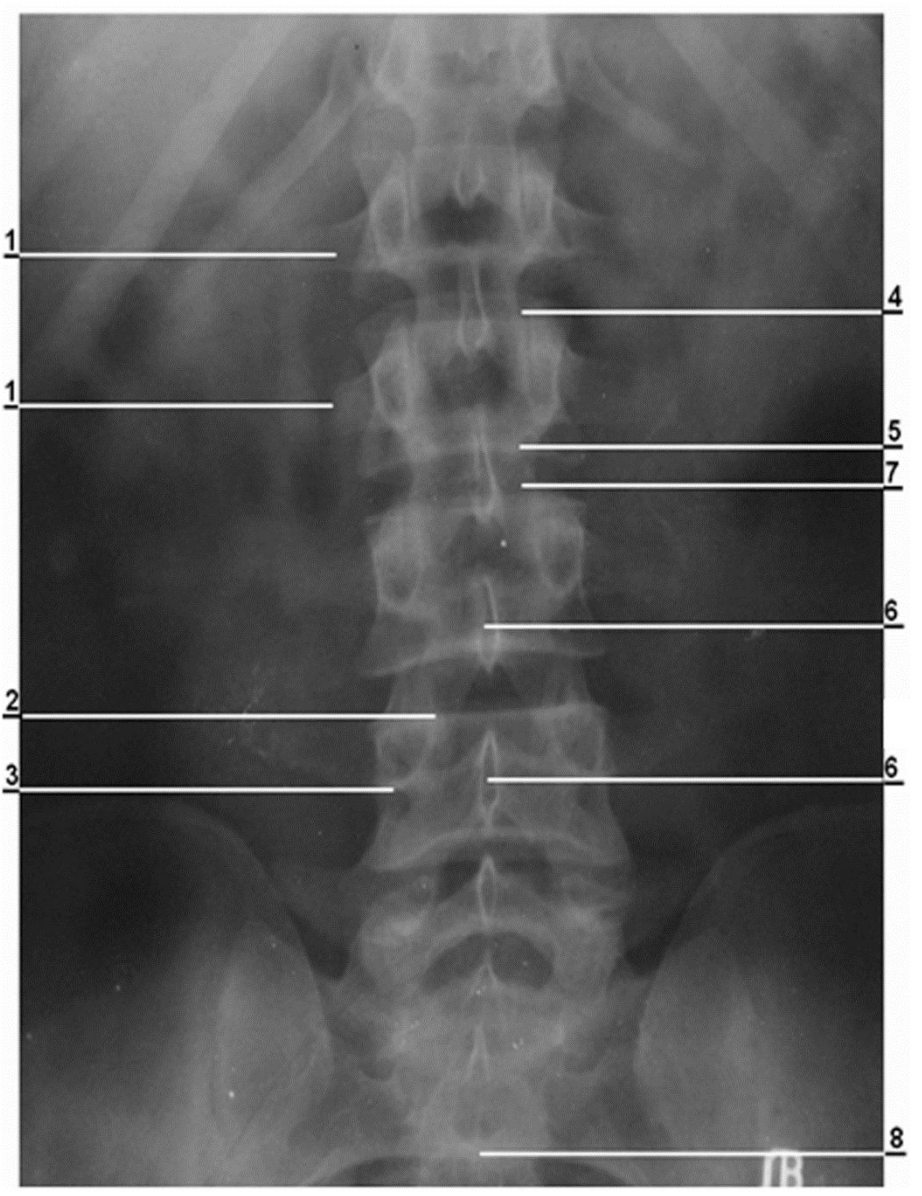
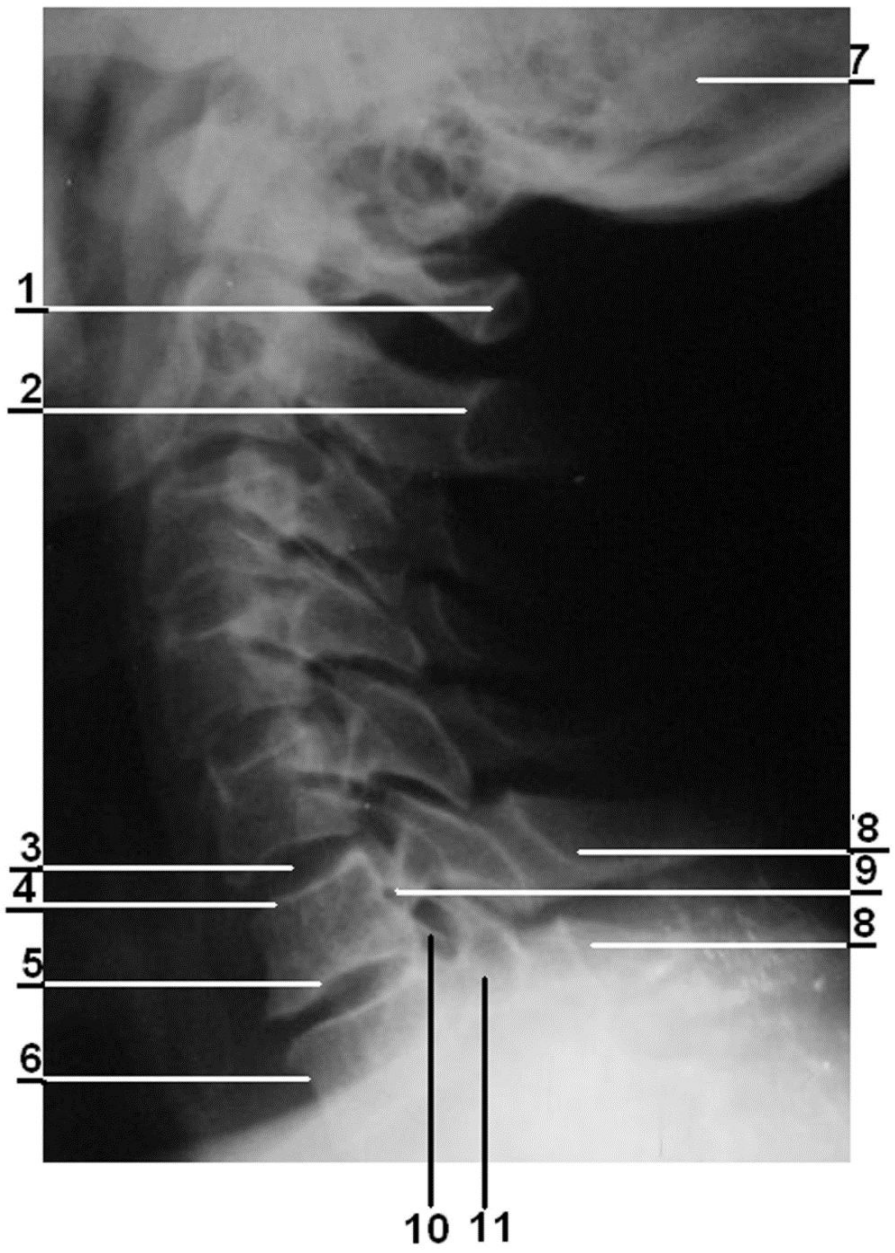


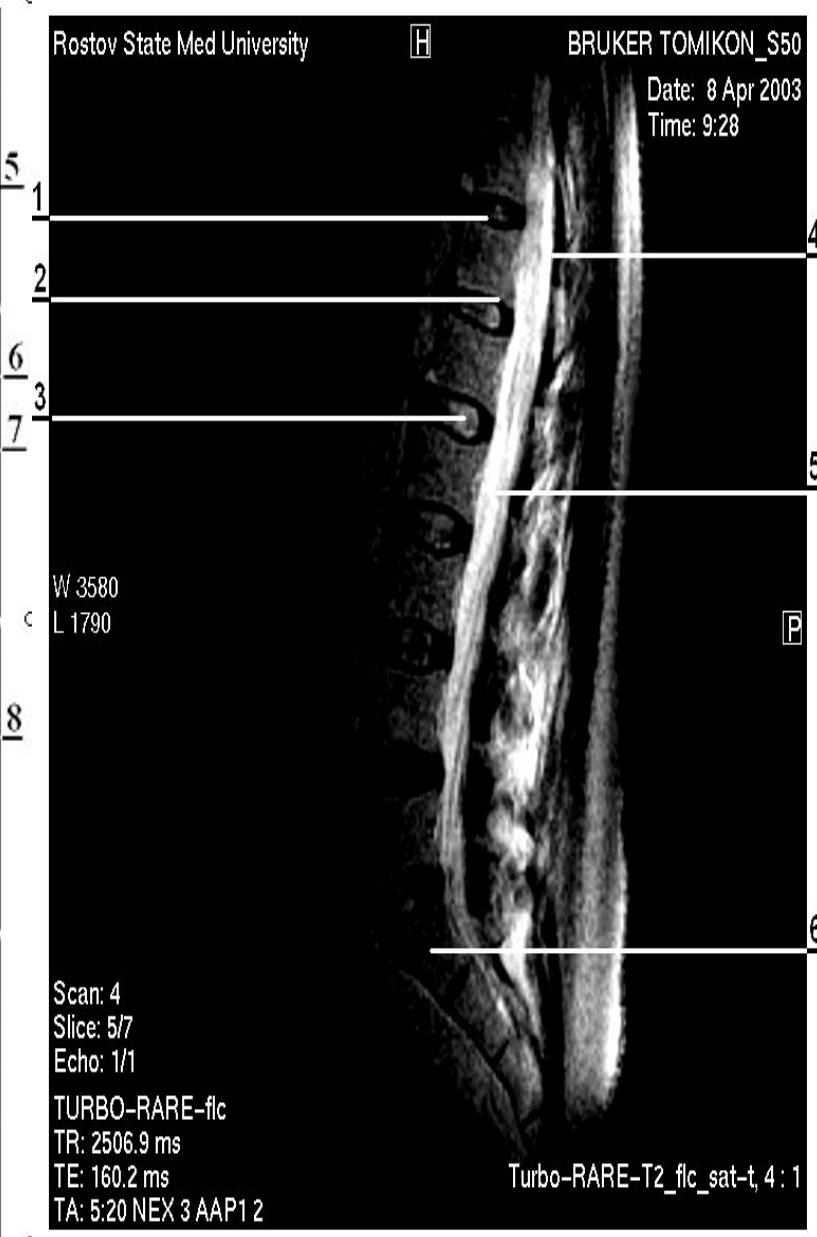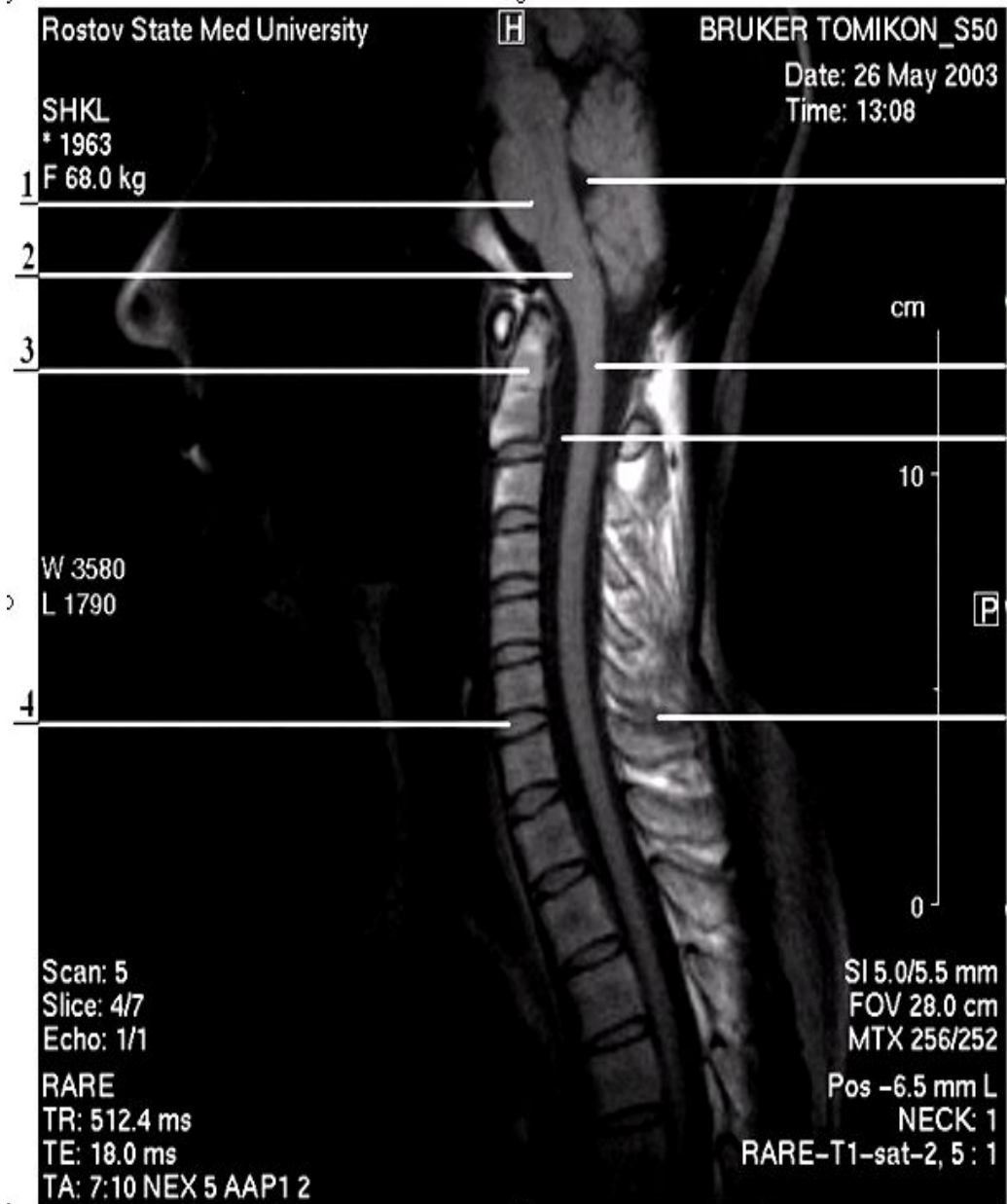ПРАКТИЧЕСКИЕ НАВЫКИ

Рентгенограмма позвоночного столба

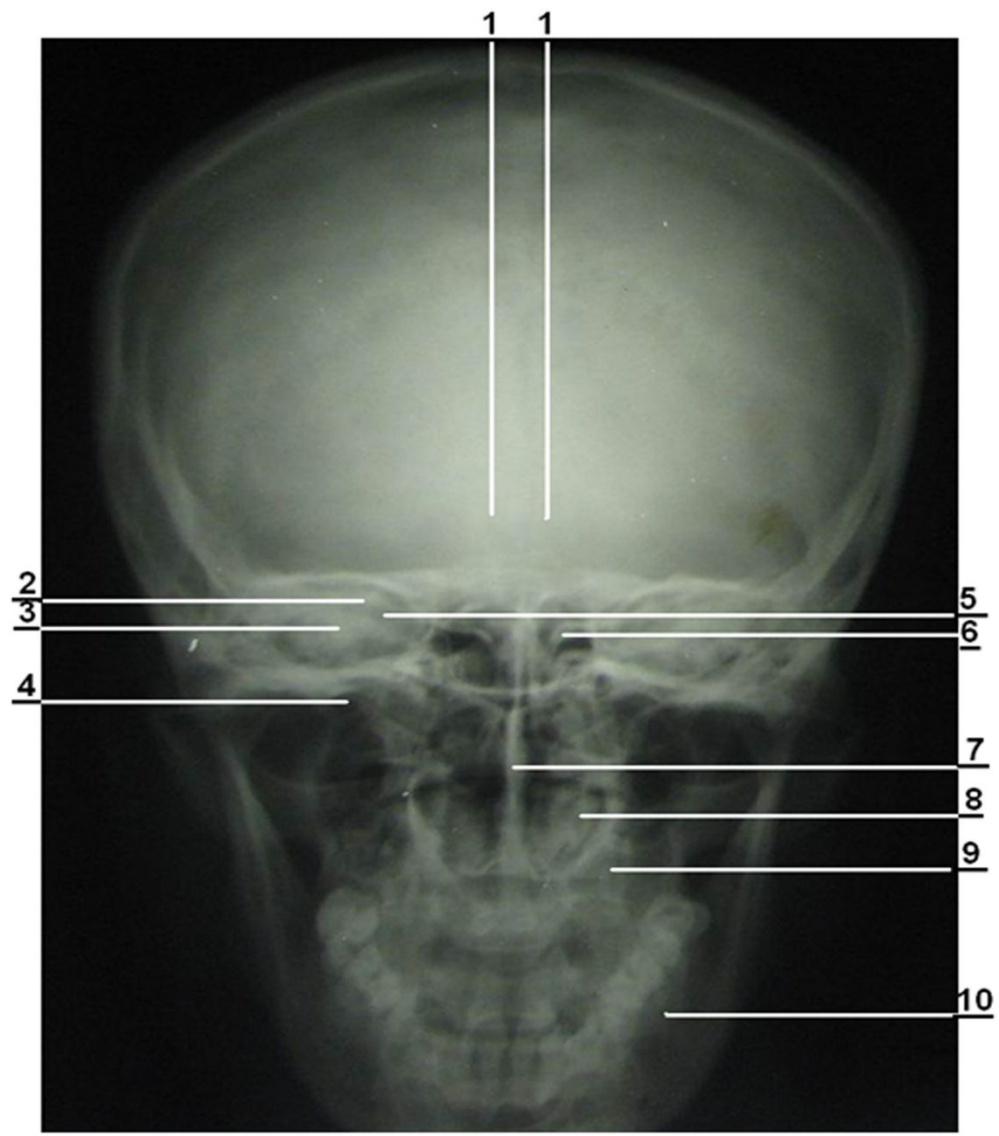
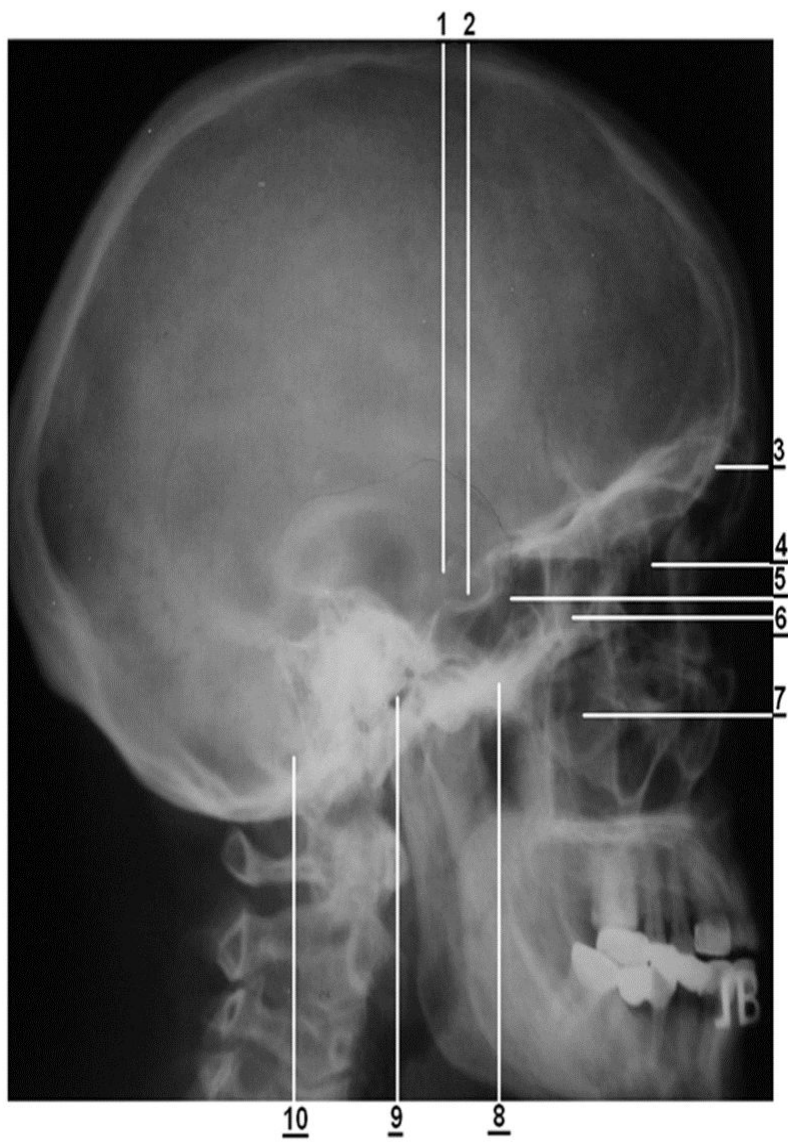
Полба



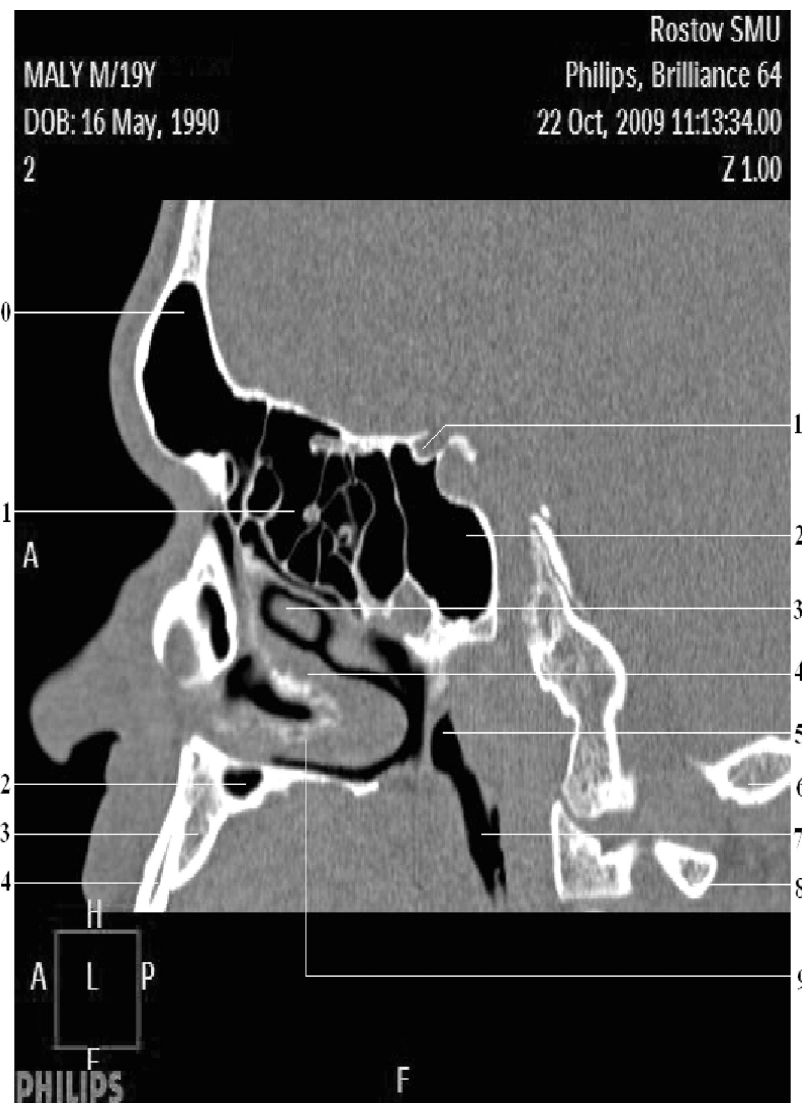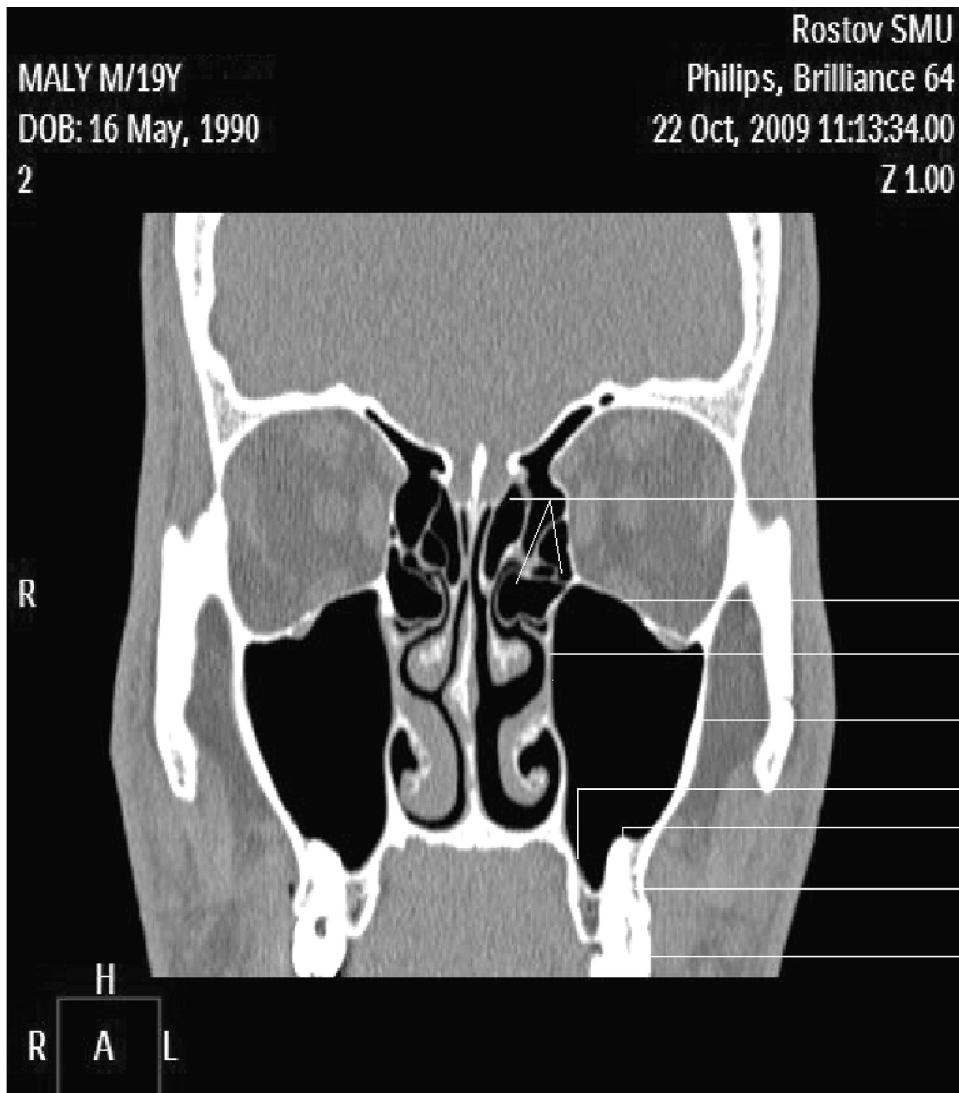
MPT ПОЗВОНОЧНОГО СТОЛБА



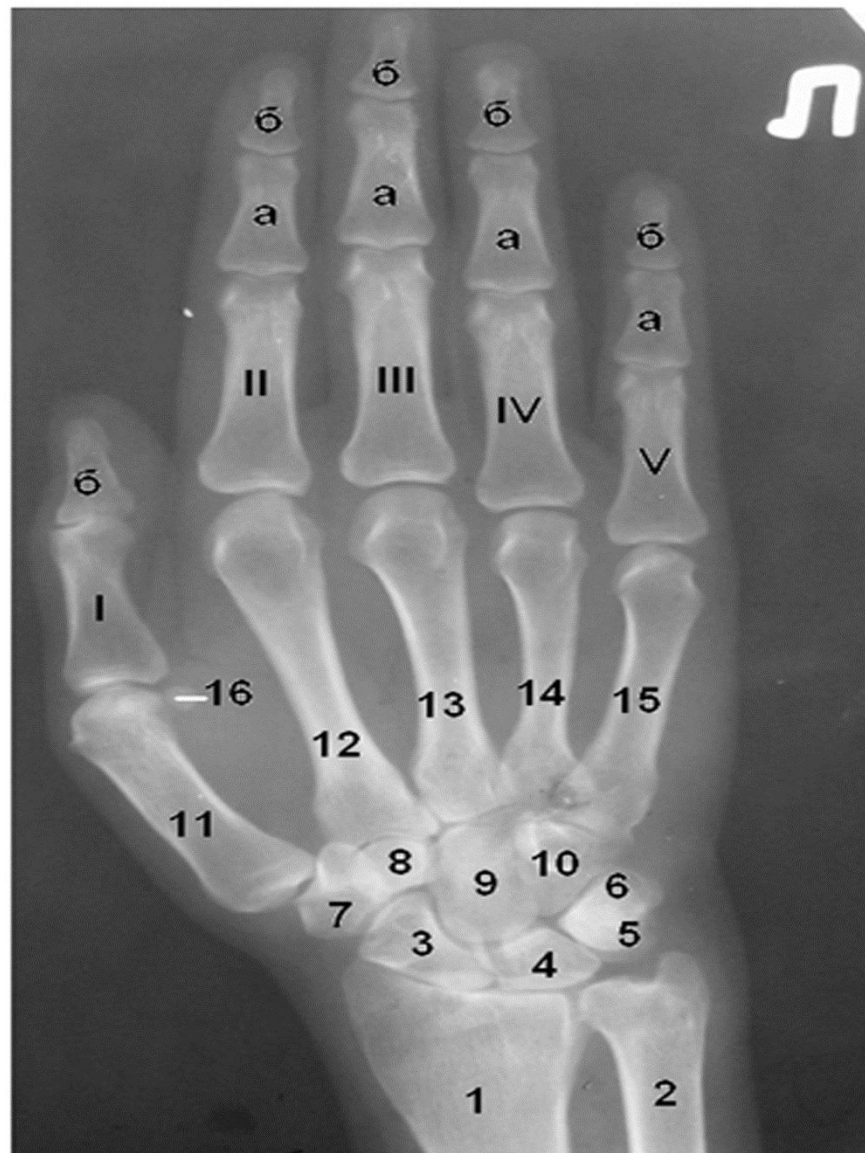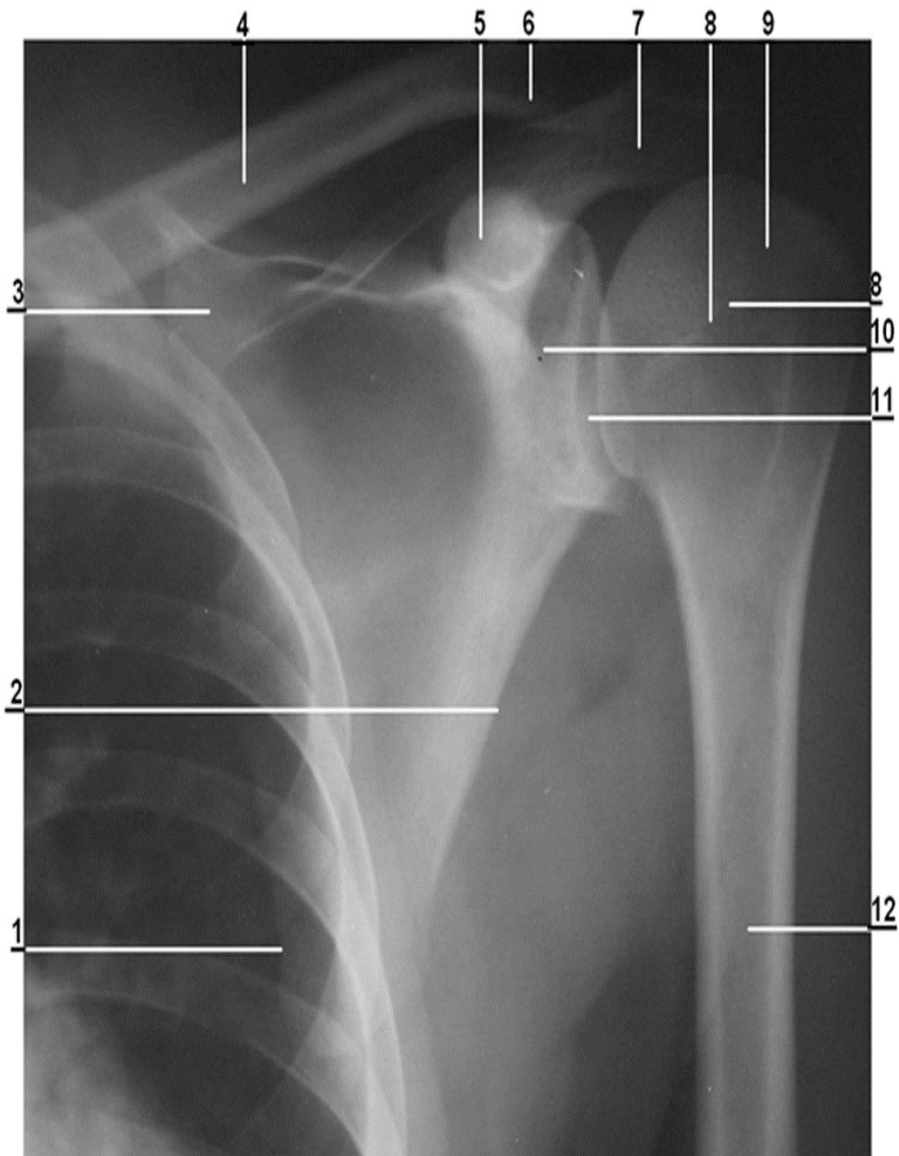
Рентгенограмма черепа



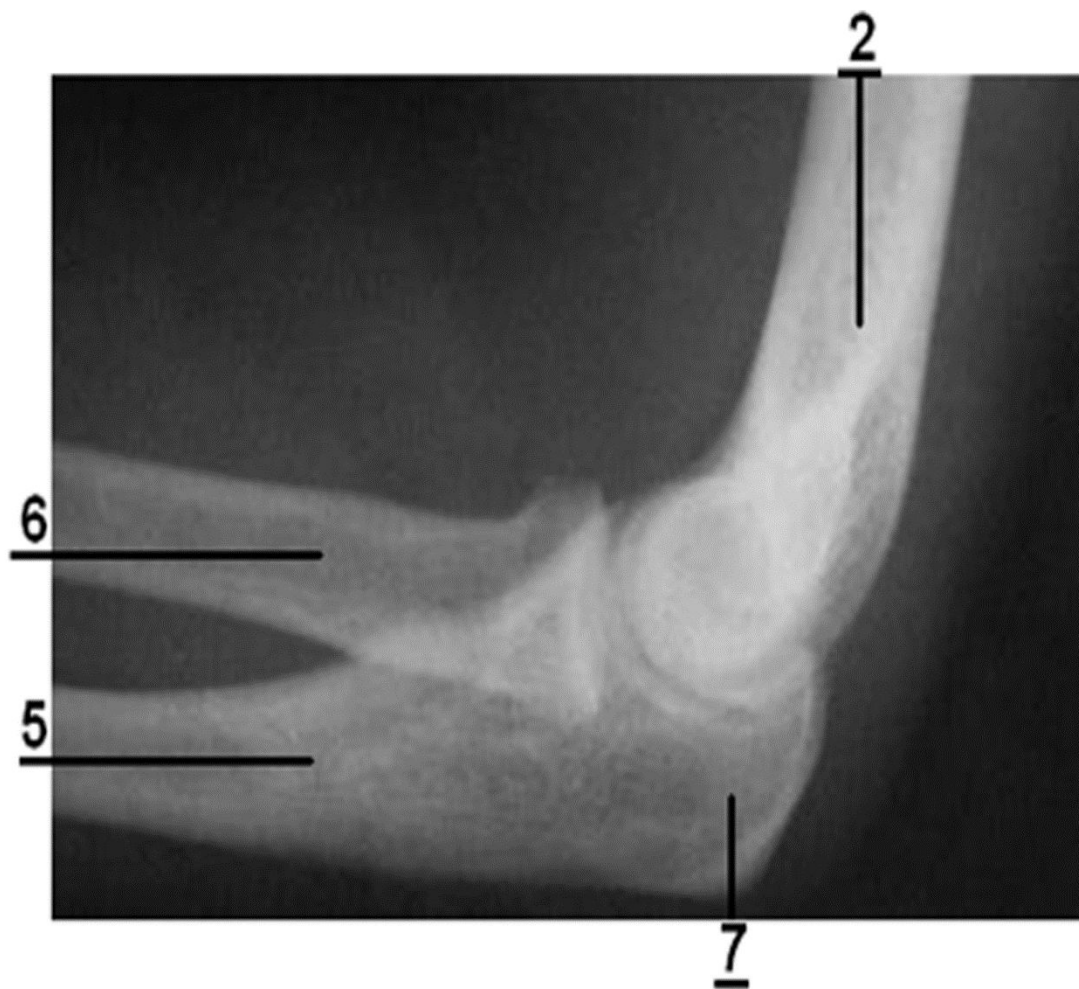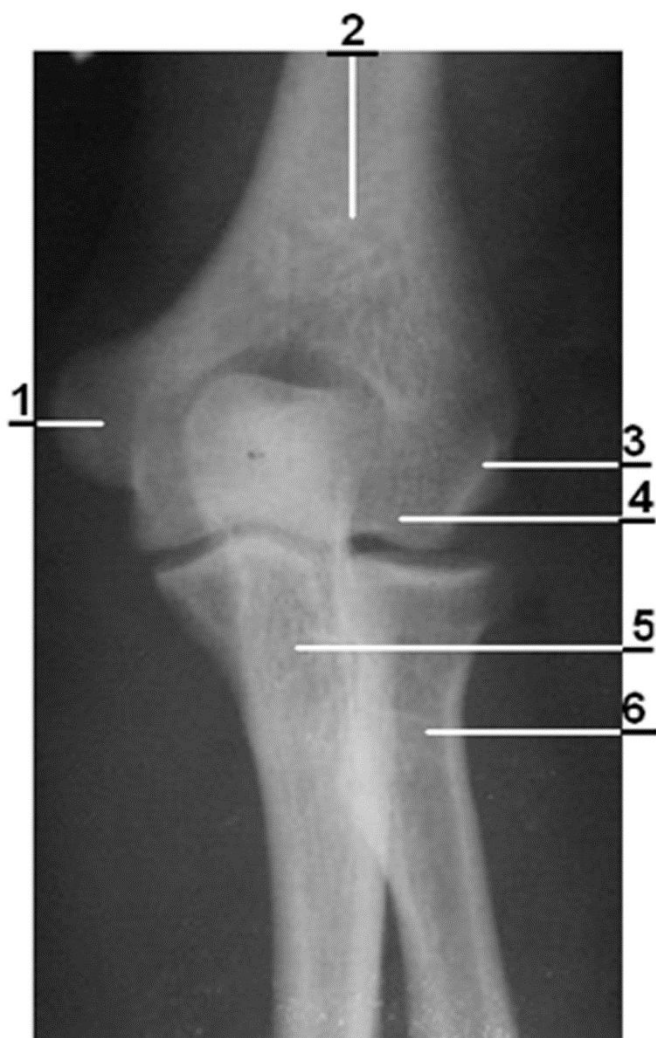MPT околоносовых пазух



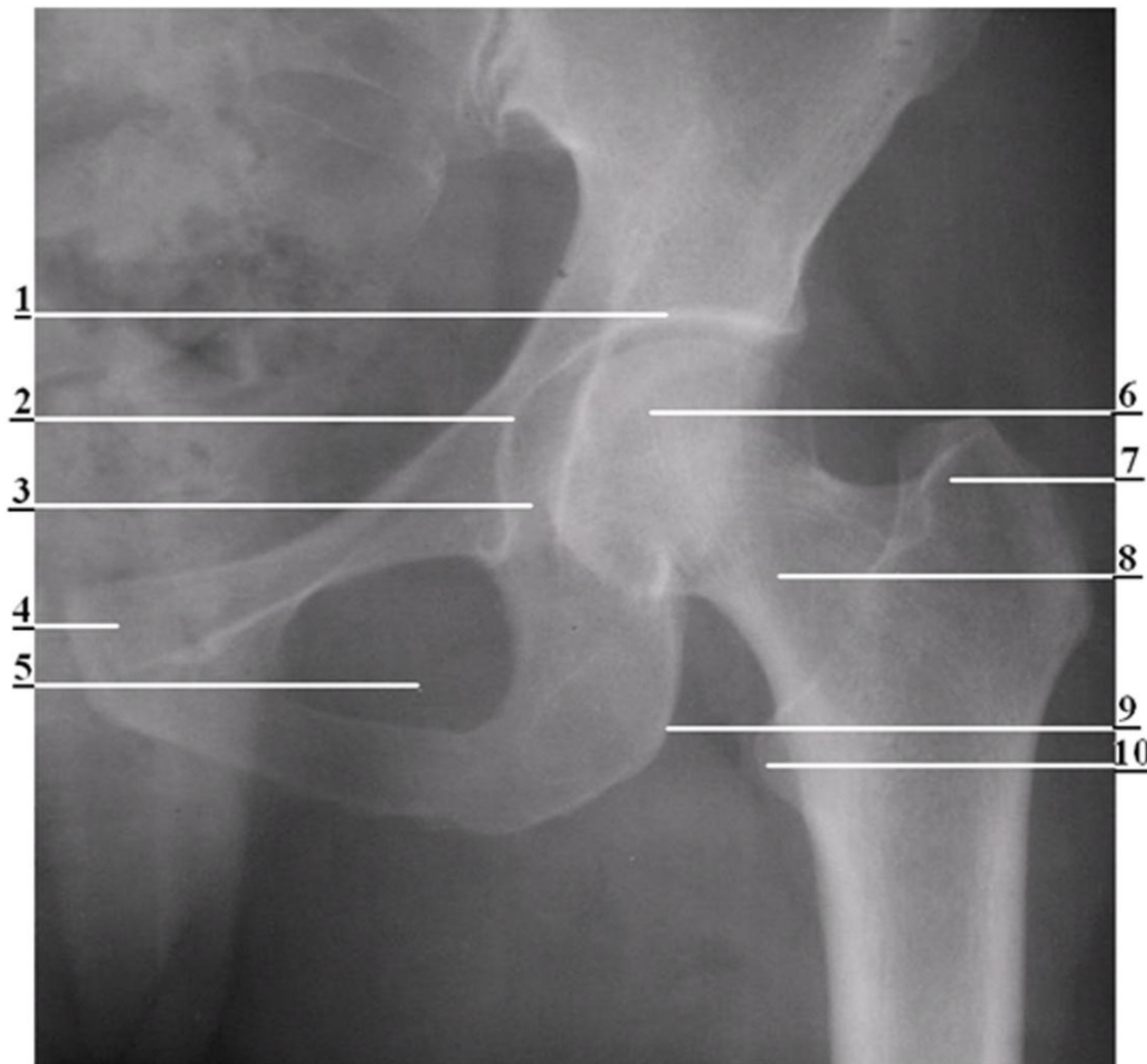
Рентгенограмма суставов верхней конечности



Рентгенограмма локтевого сустава

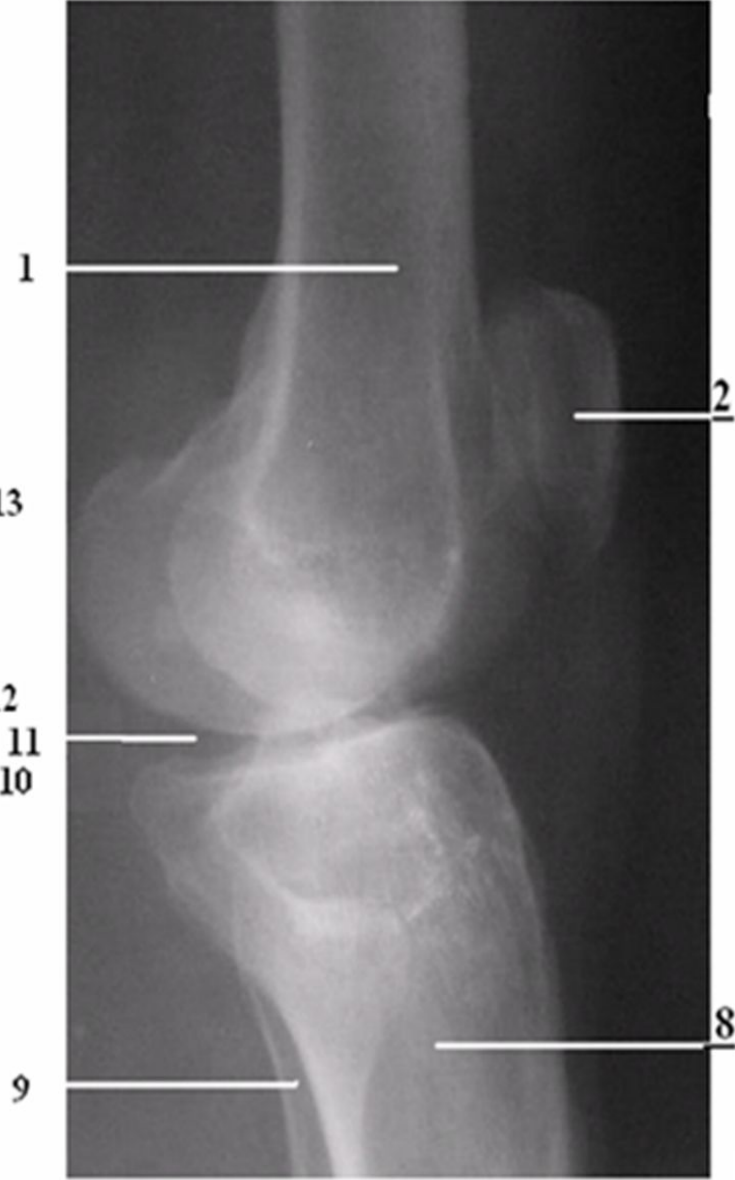
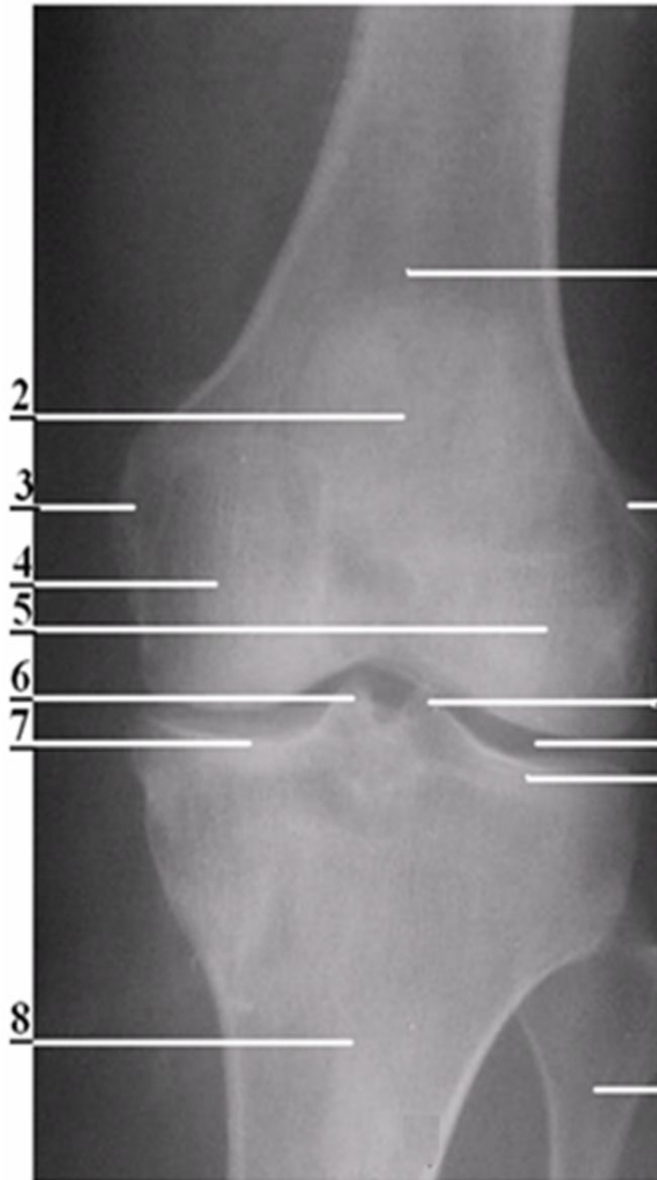


Рентгенограмма тазобедренного сустава

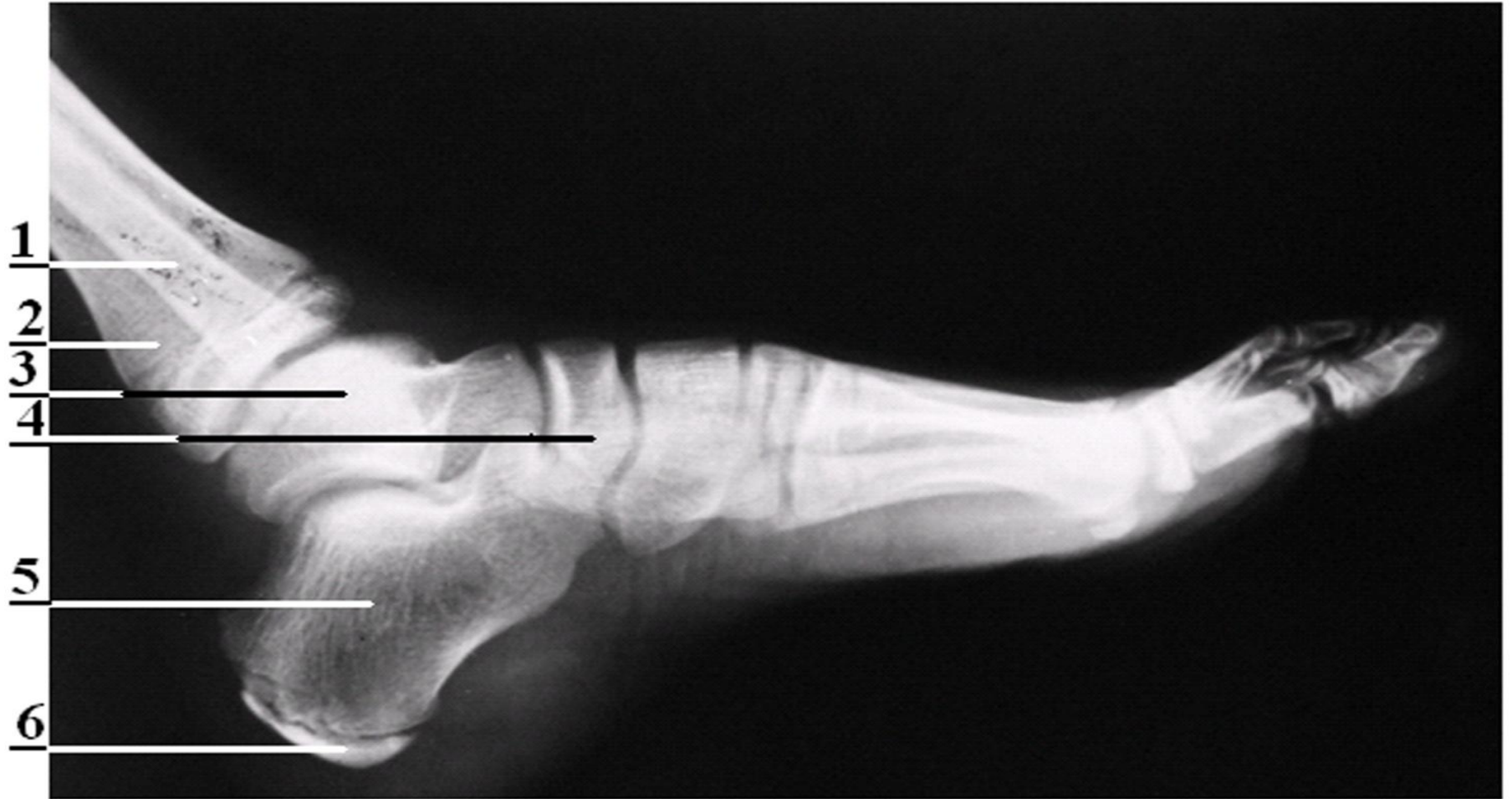

Рентгенограмма коленного сустава

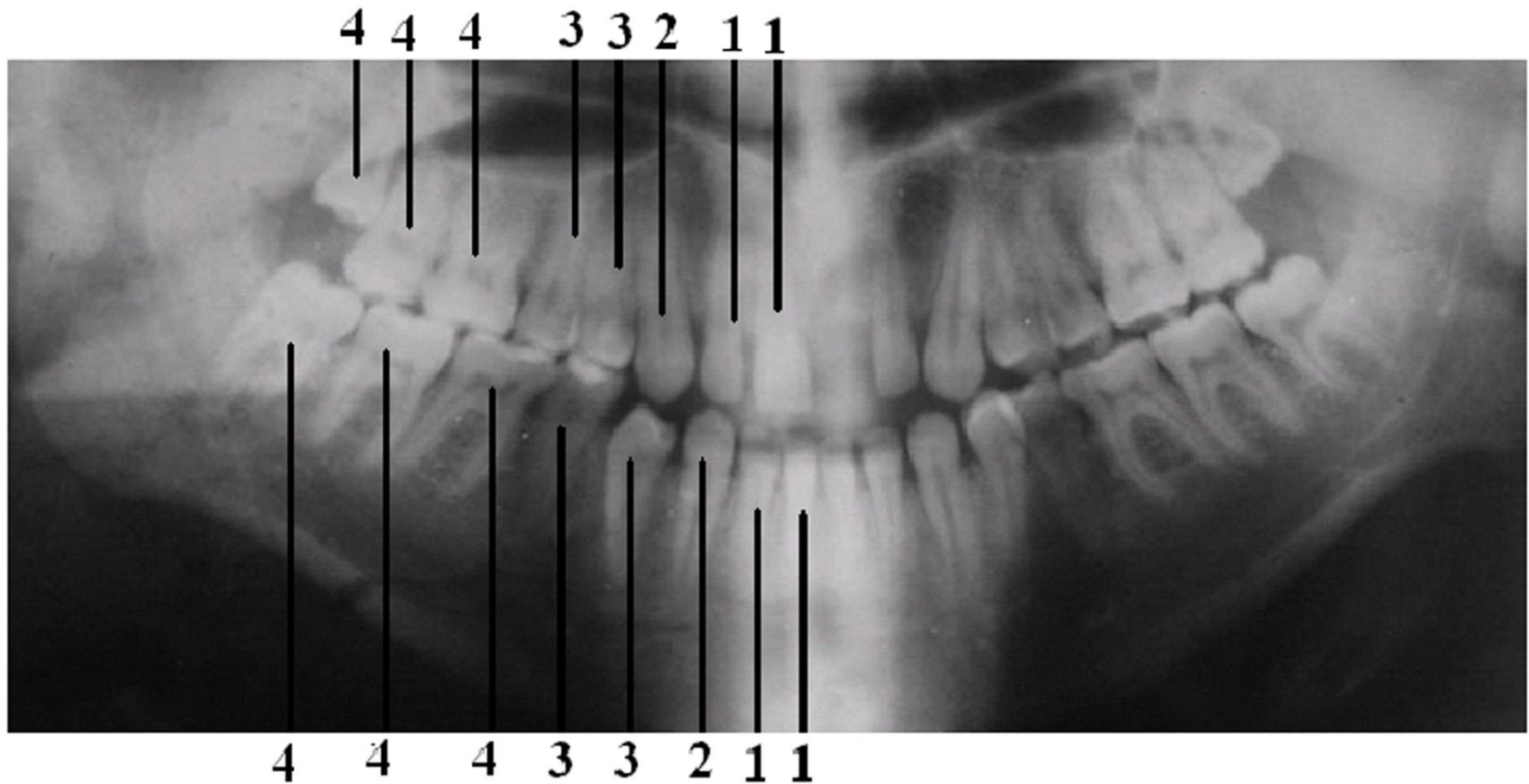
системы



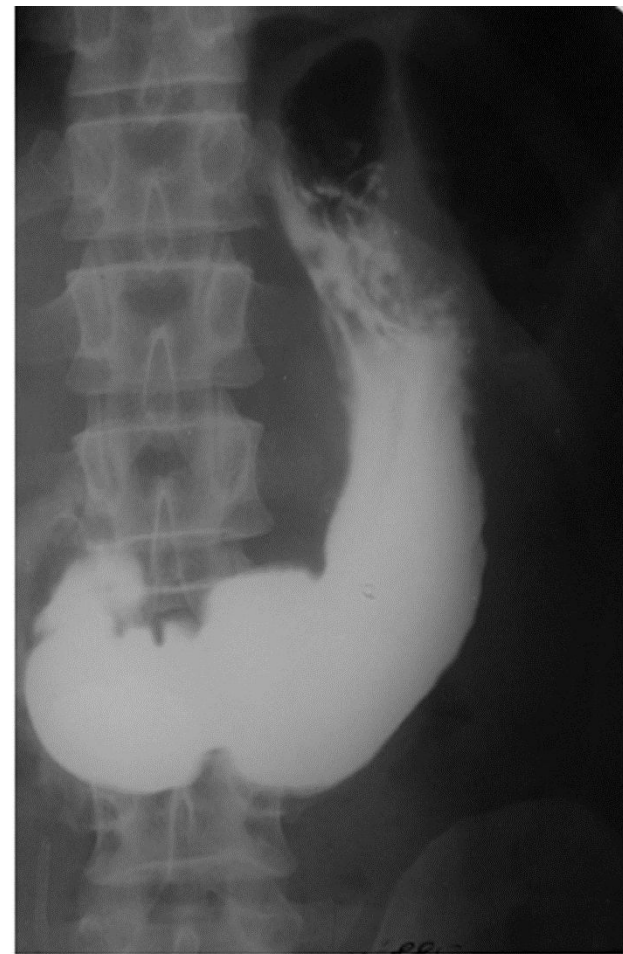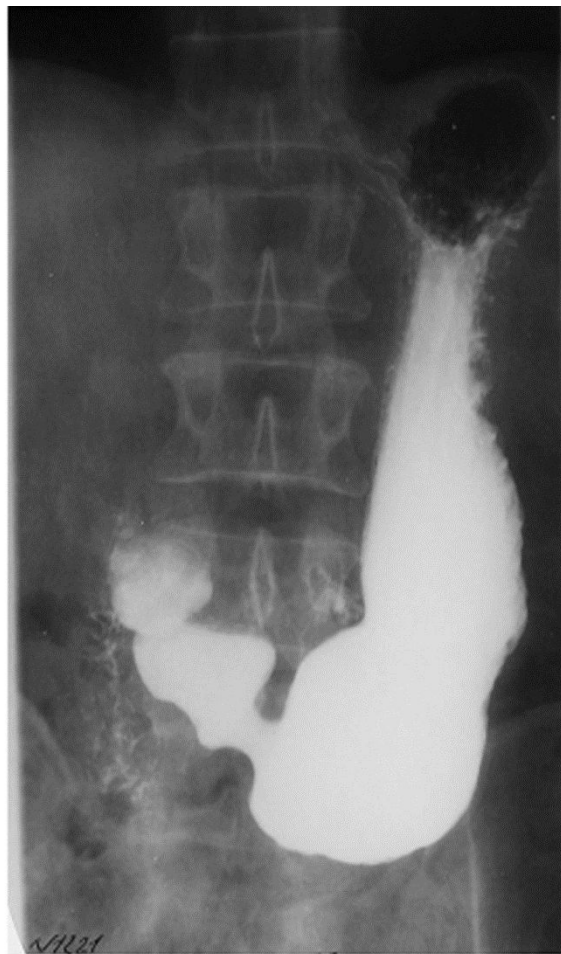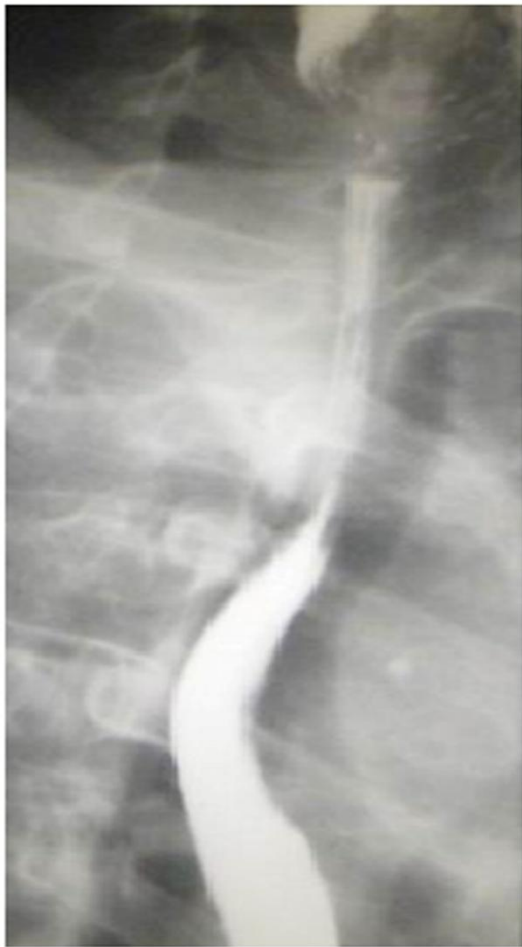Рентгенограмма голеностопного сустава



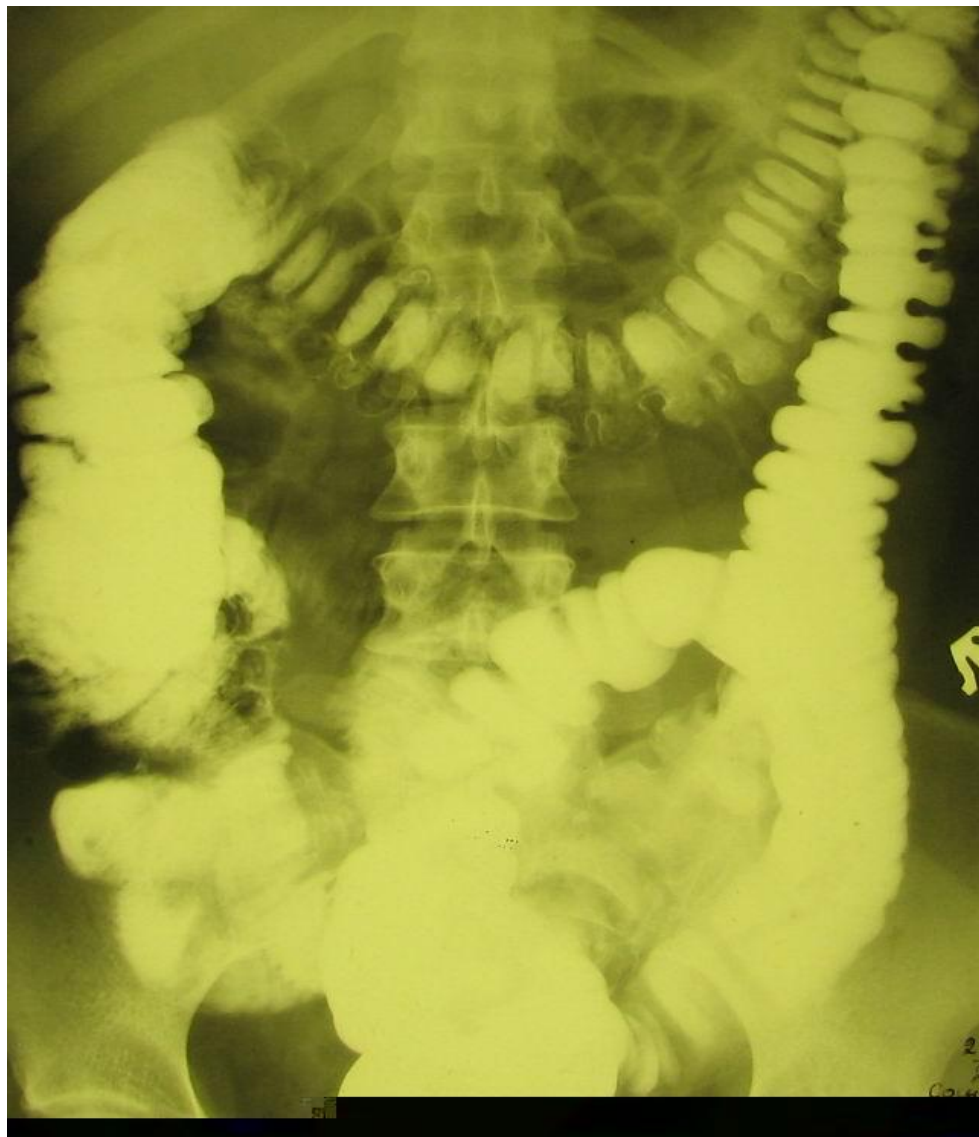
Рентгенограмма зубов взрослого человека



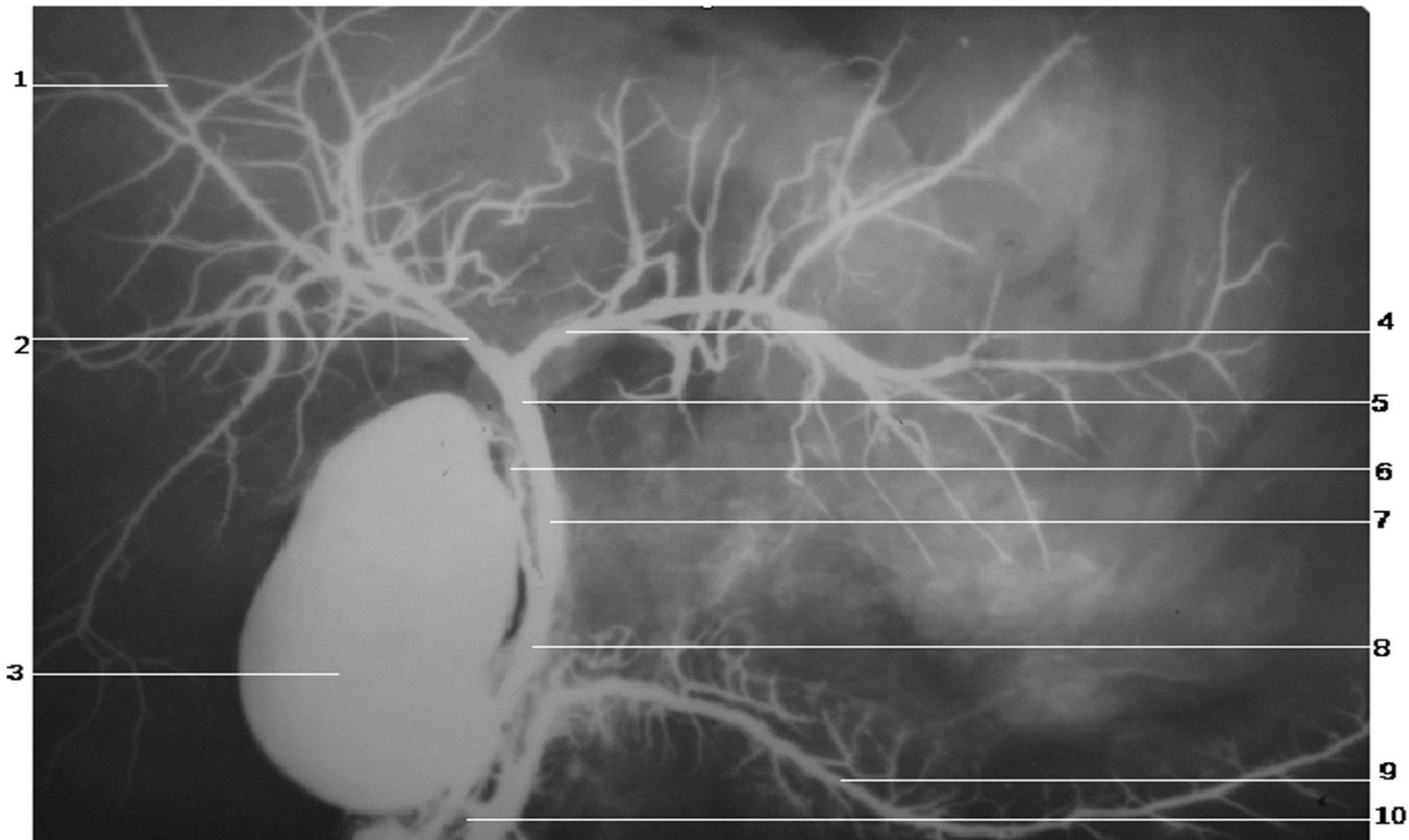
Рентгенограмма слизистой пищевода, желудка



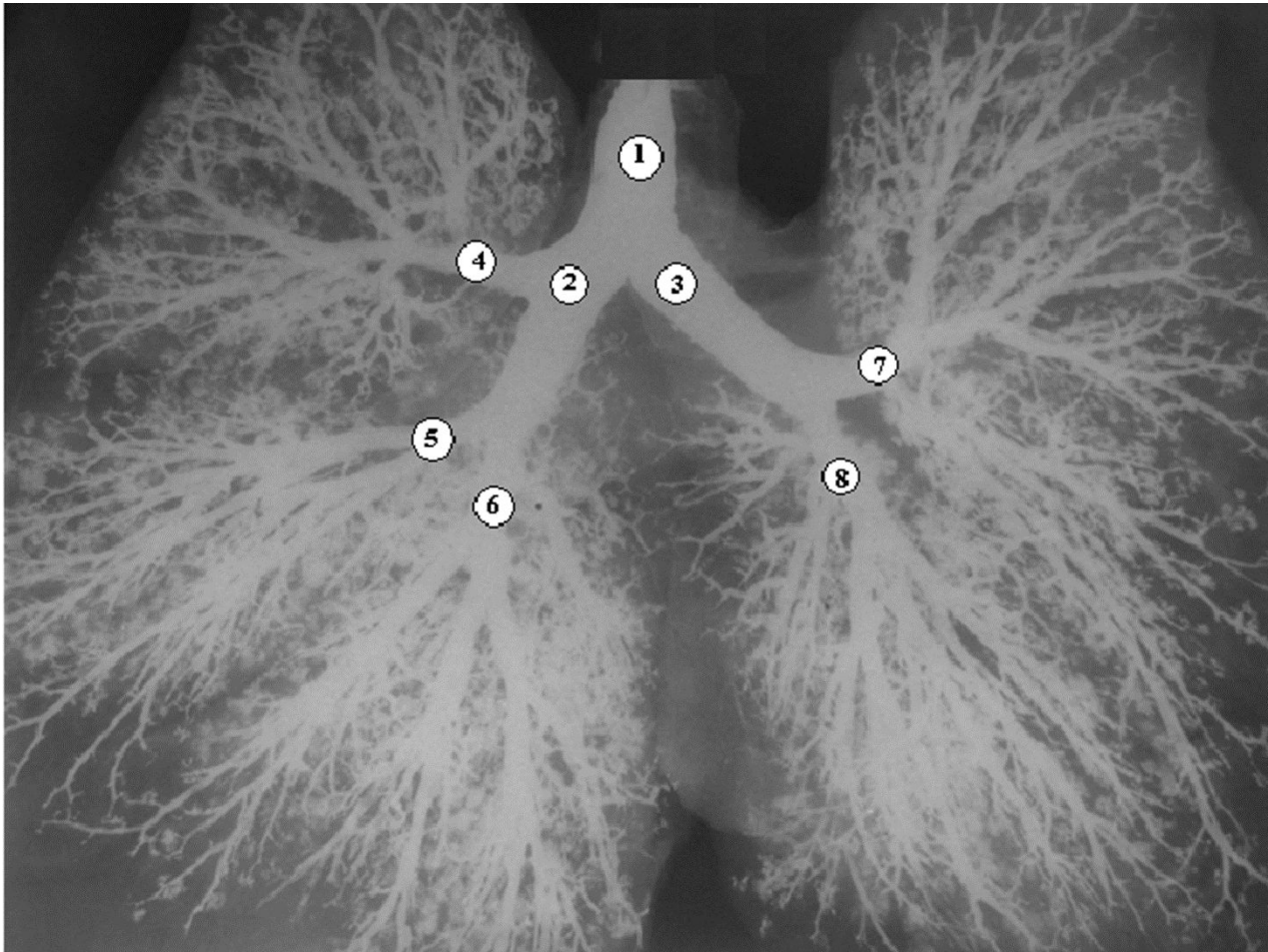
Рентгенограмма кишечника



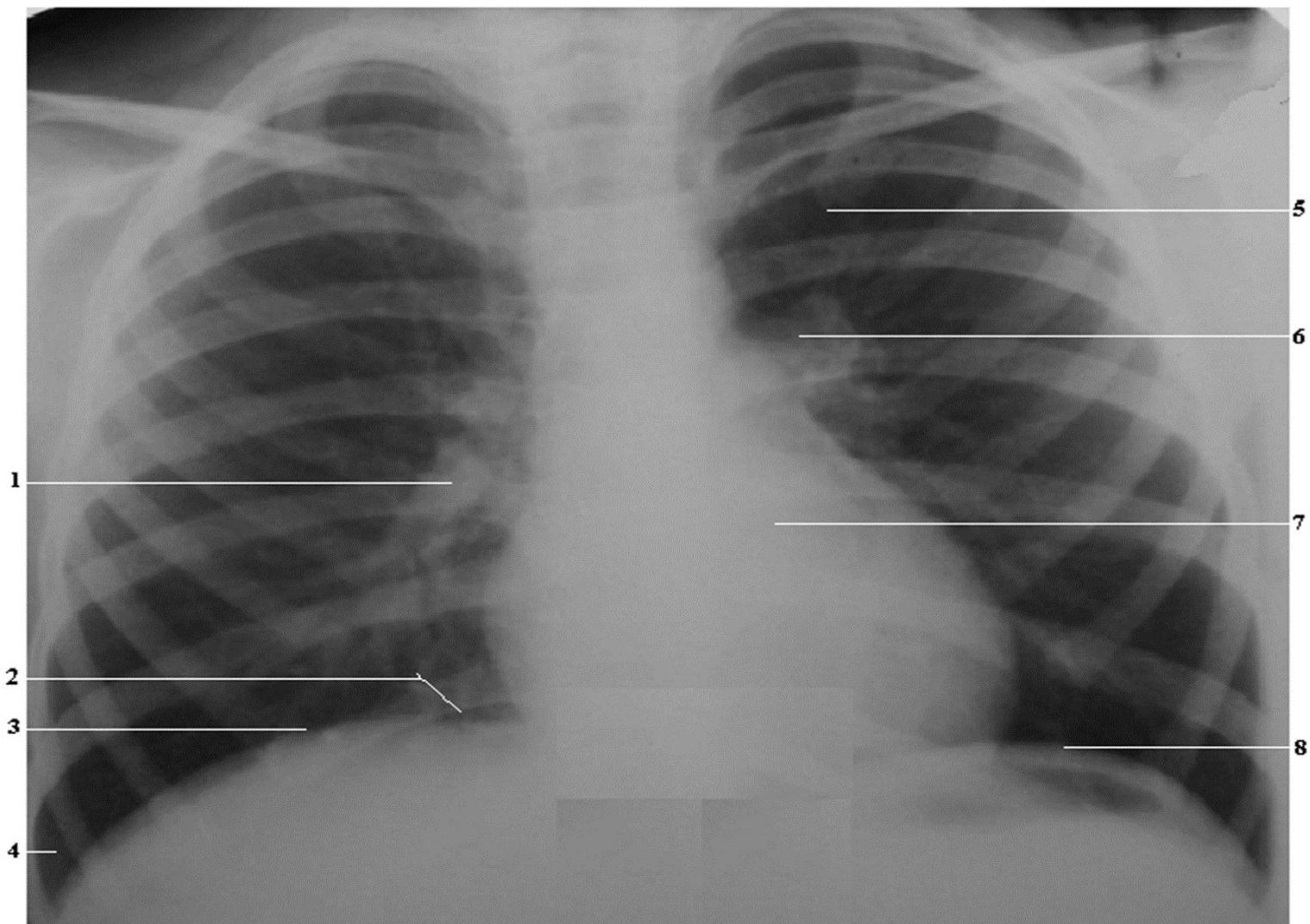
Холецистопанкреатограмма



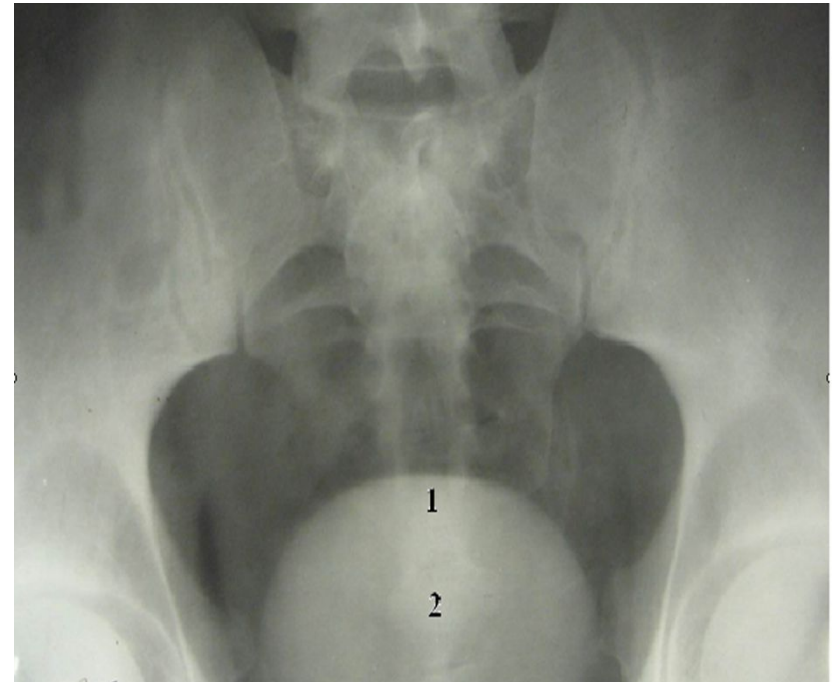
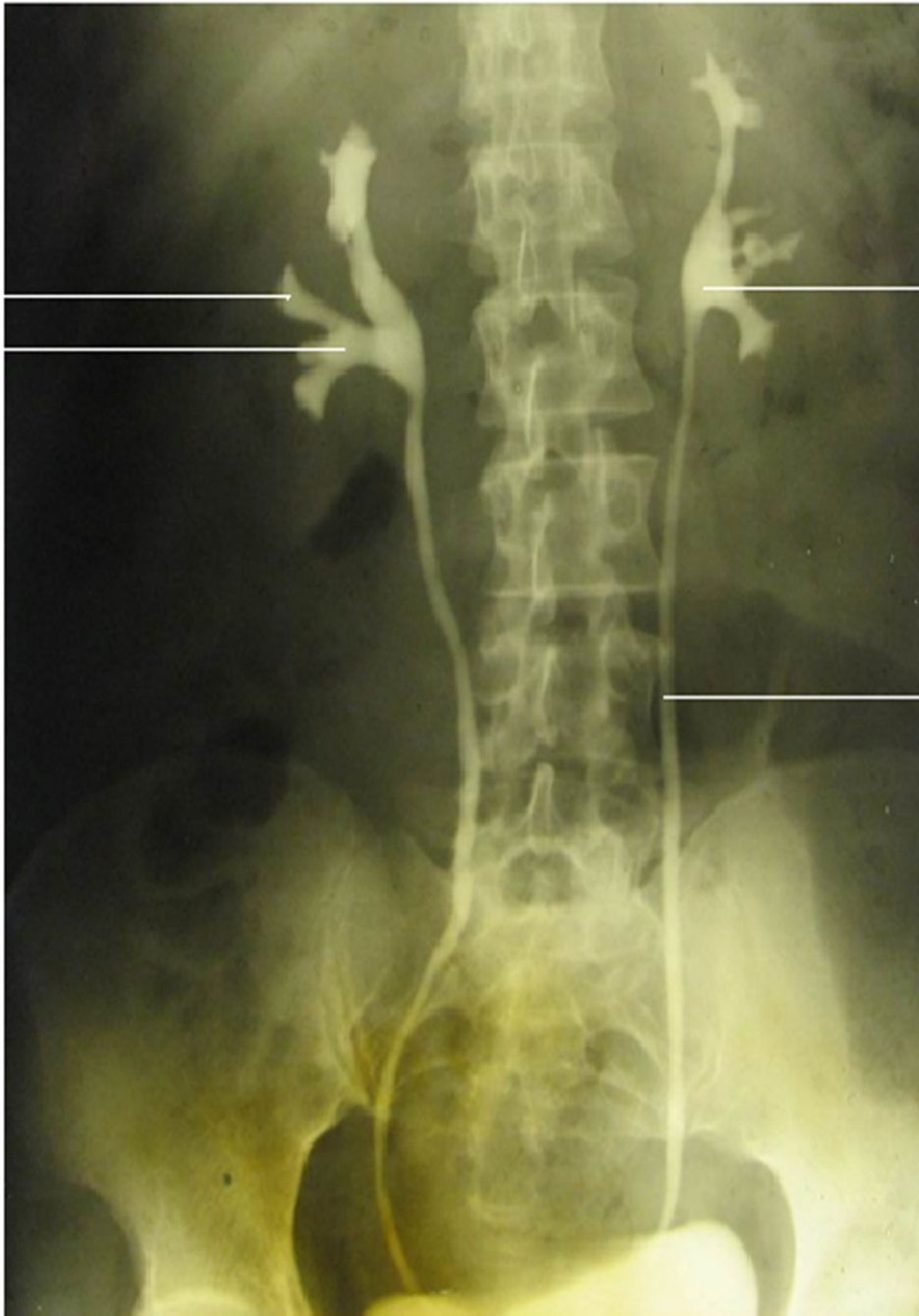Бронхограмма



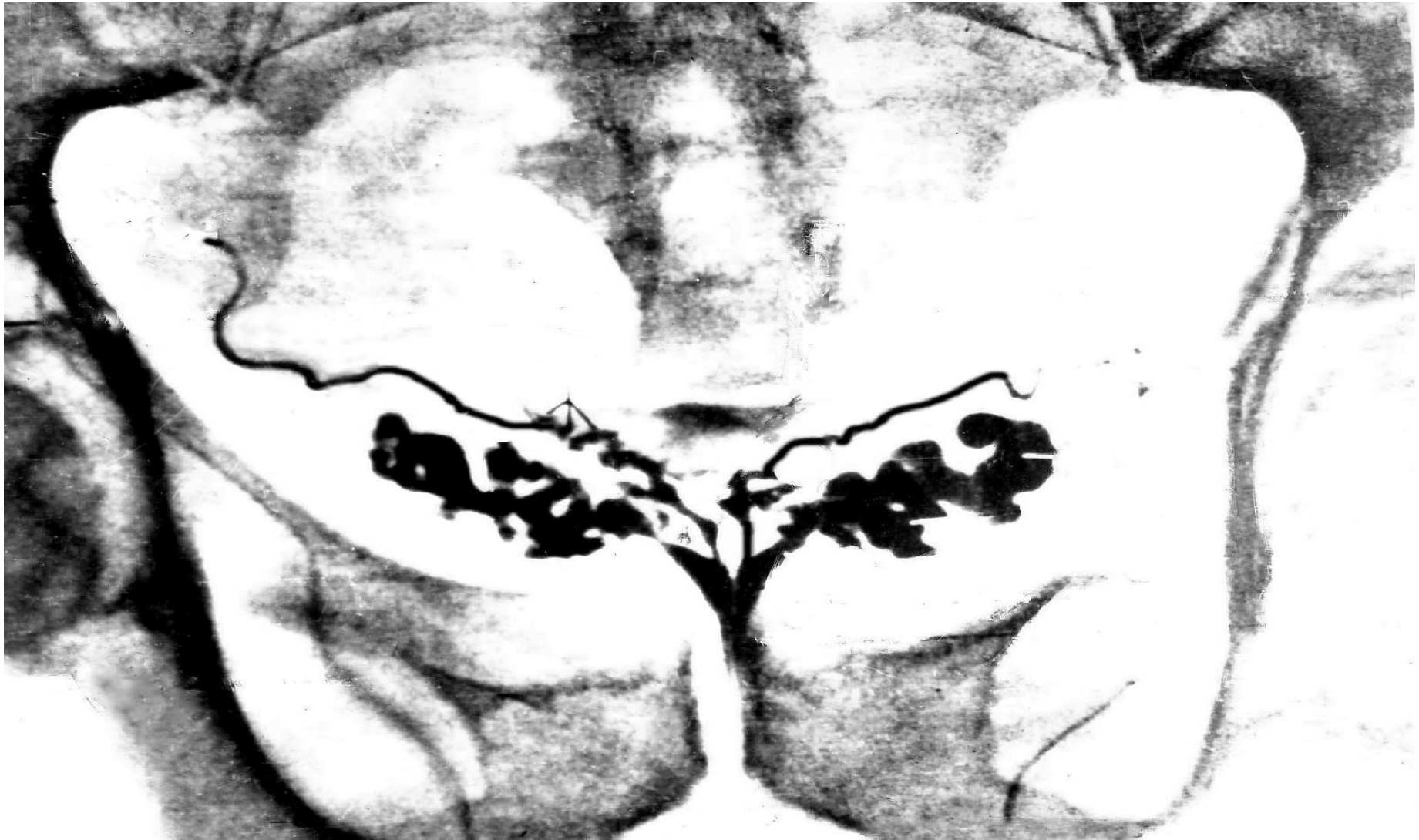Обзорная рентгенограмма органов грудной клетки




Урограмма, цистограмма



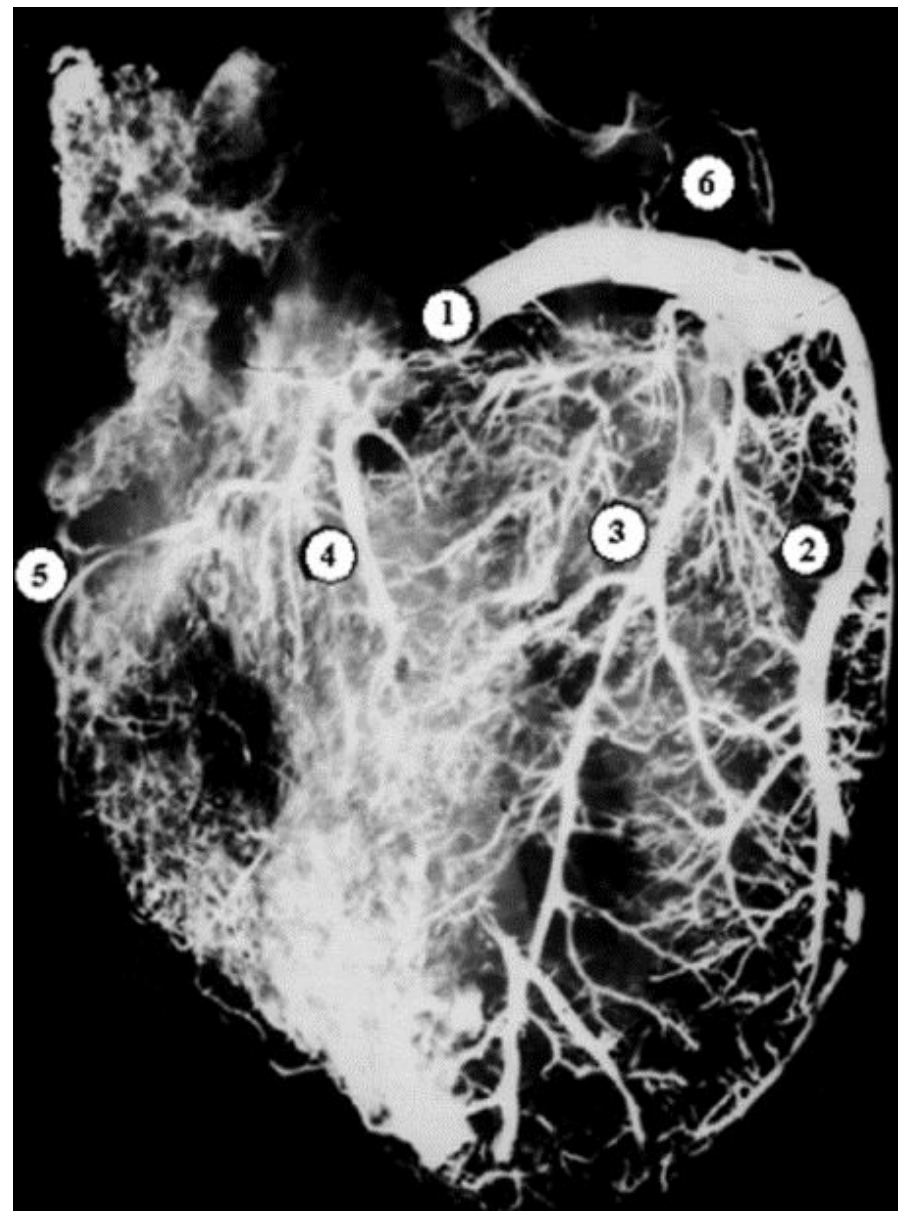
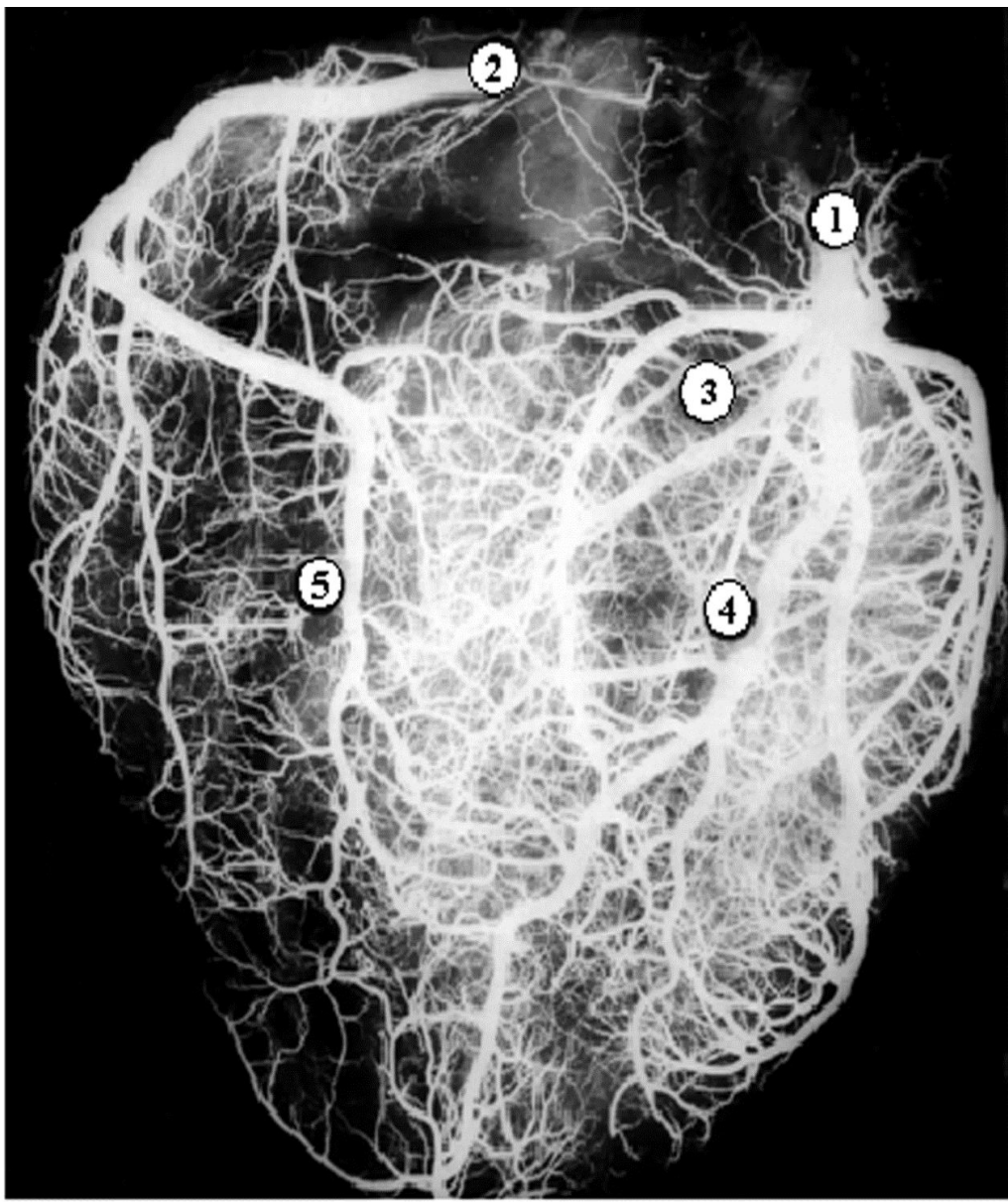
Везикулограмма



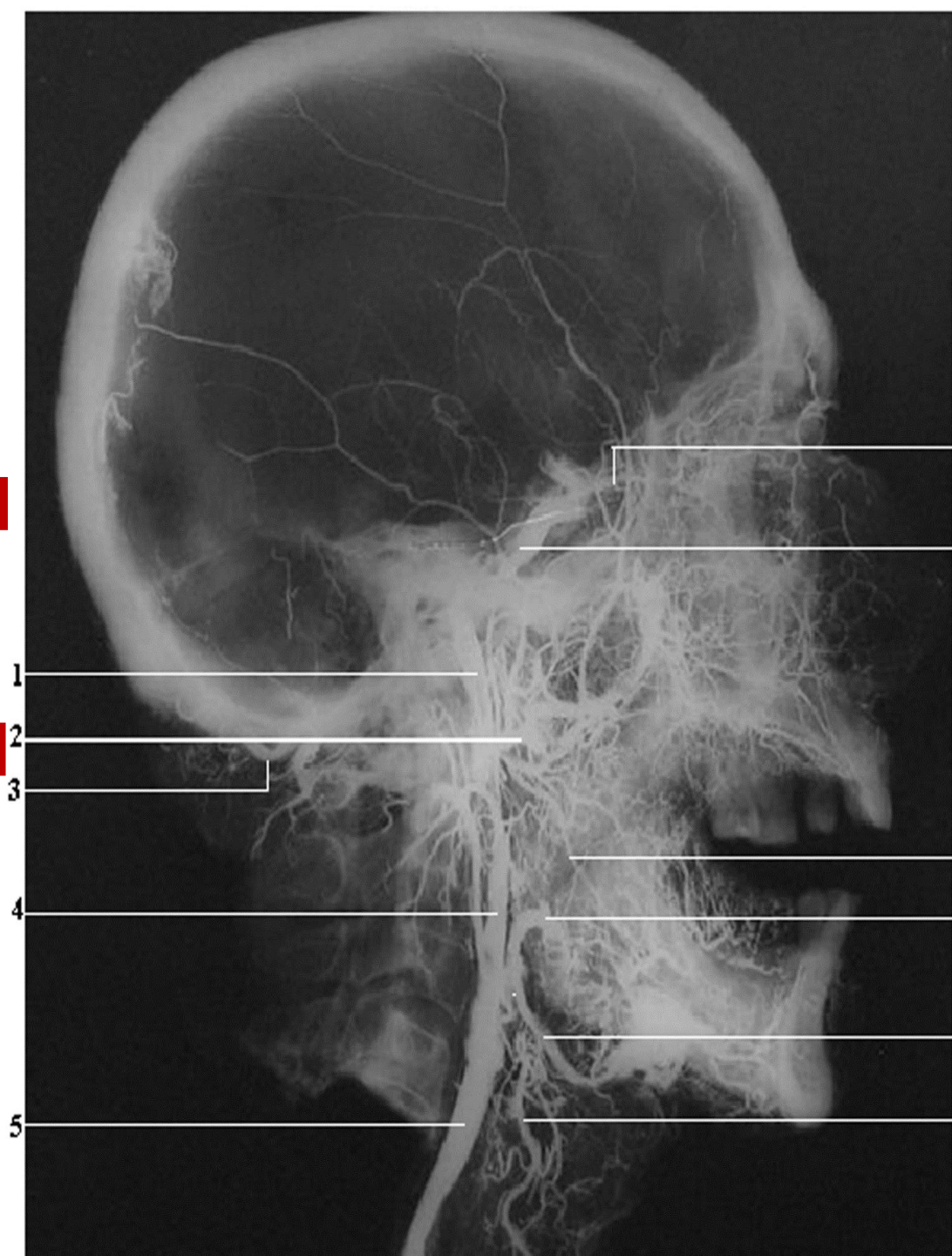
Гистеросальпингография



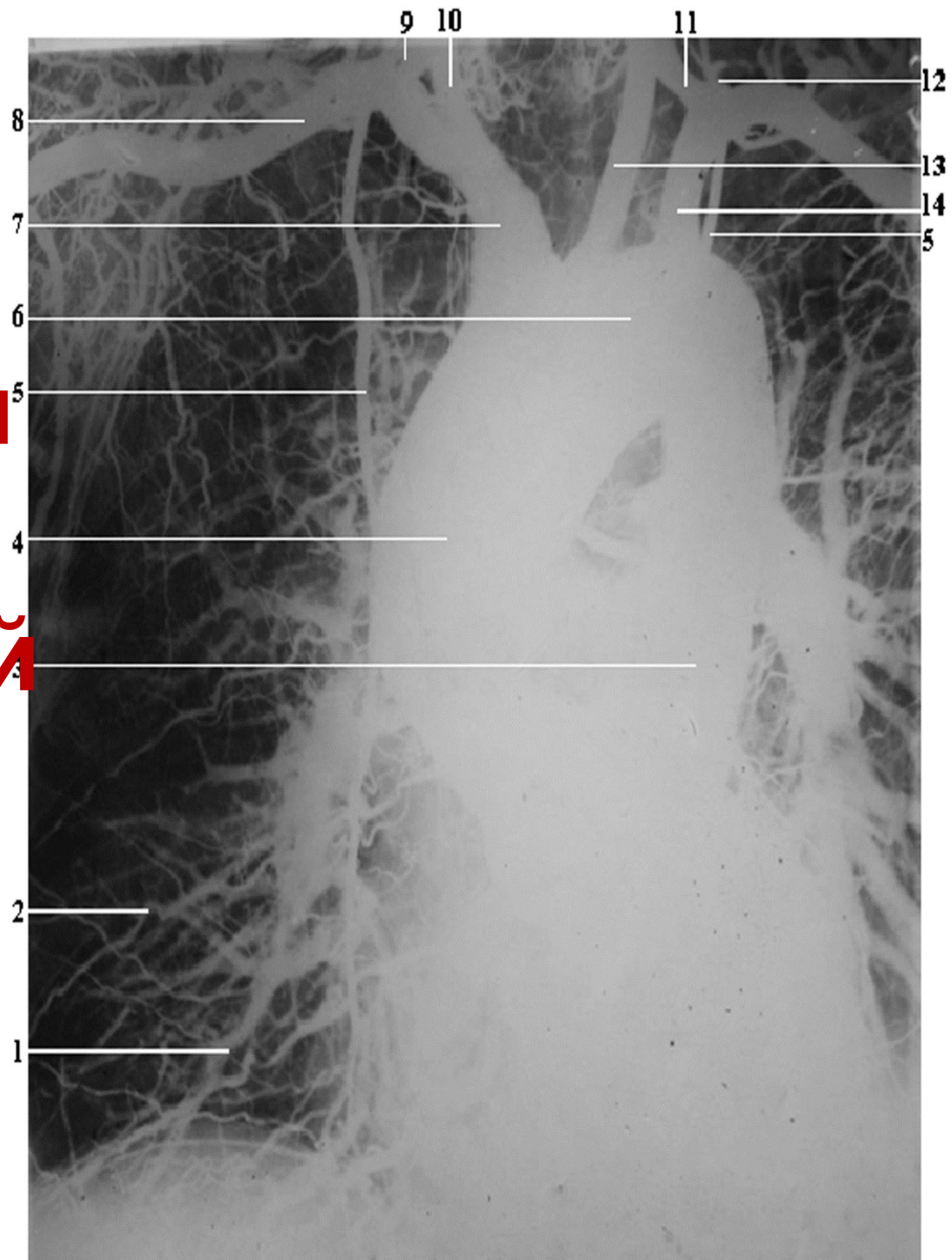
Коронарограмма, рентгенограмма вен сердца



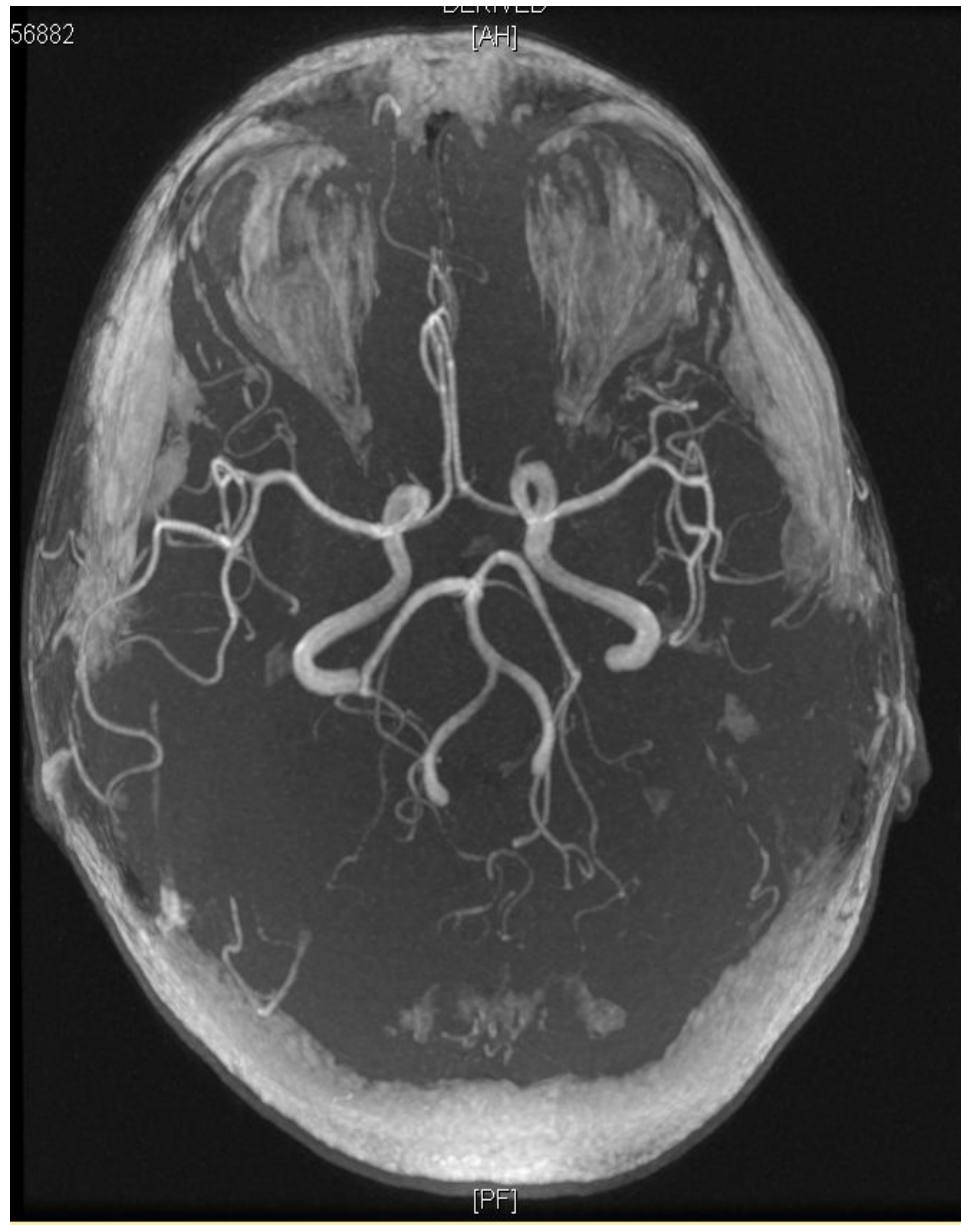
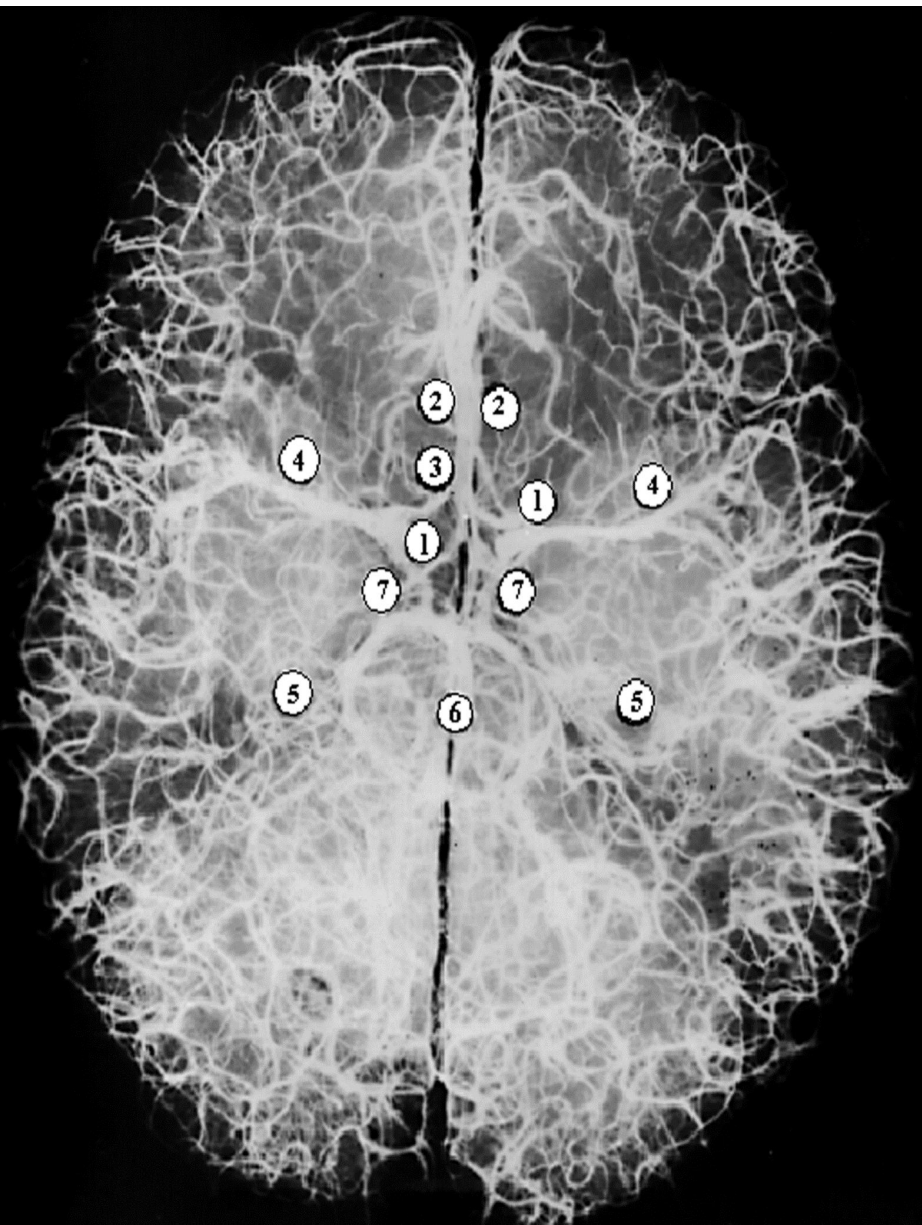
Рентгенограм ма артерий ГОЛОВЫ И ШЕИ



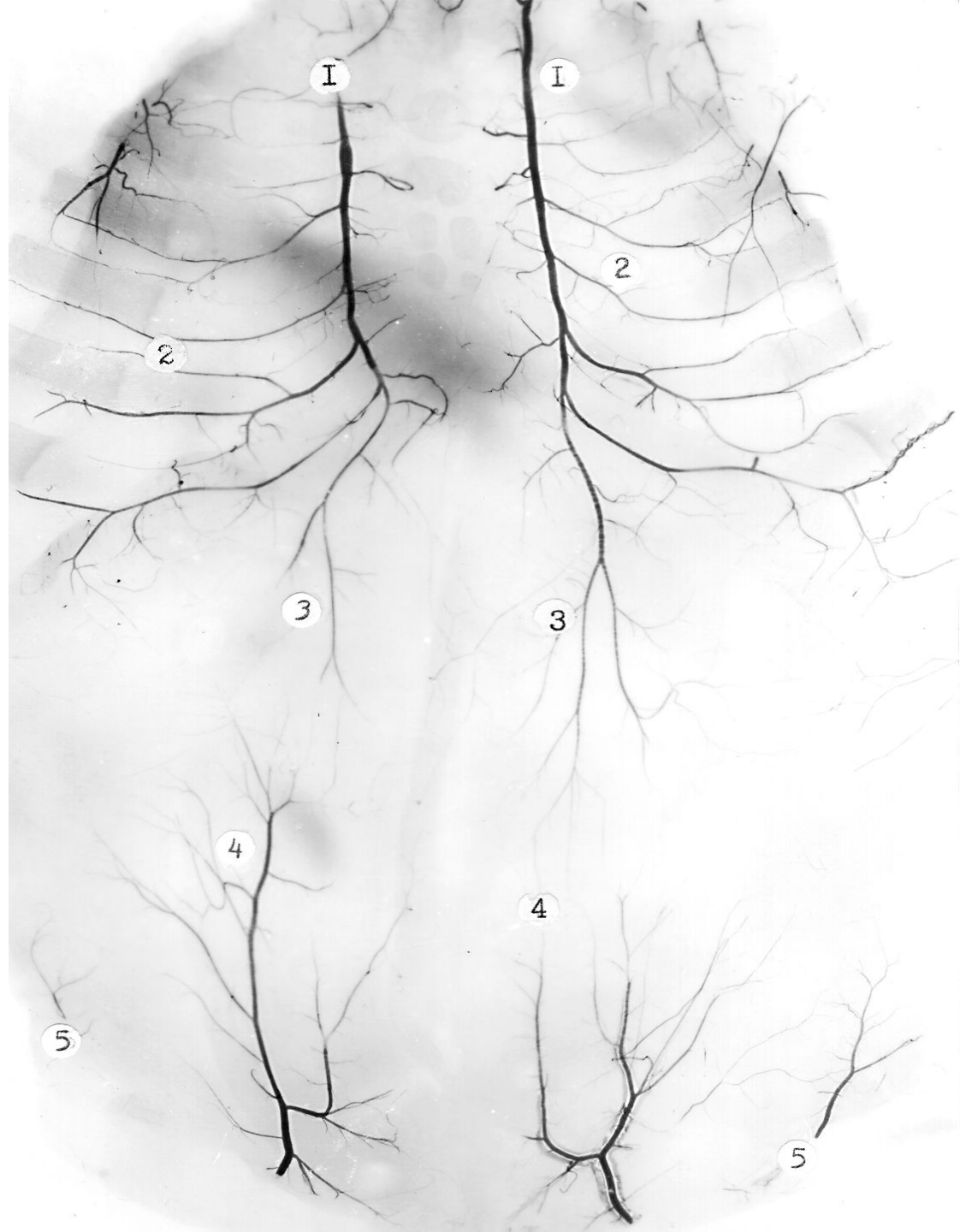Рентгенограм ма ветвей дуги и грудной части аорты



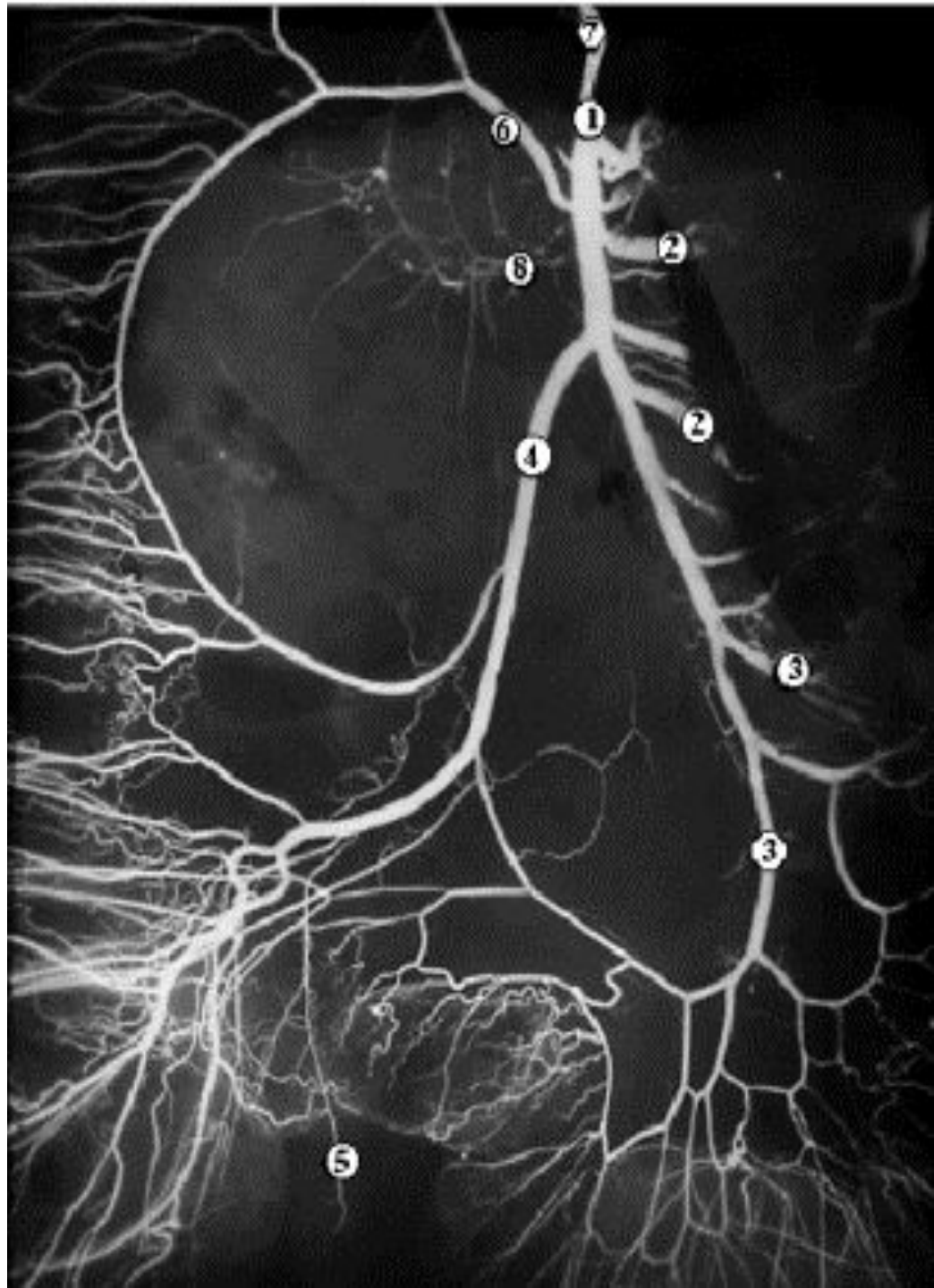
Рентгенограмма, МРТ артерий ГОЛОВНОГО МОЗГА



Рентгенограм ма артерий передней грудной и брюшной стенок

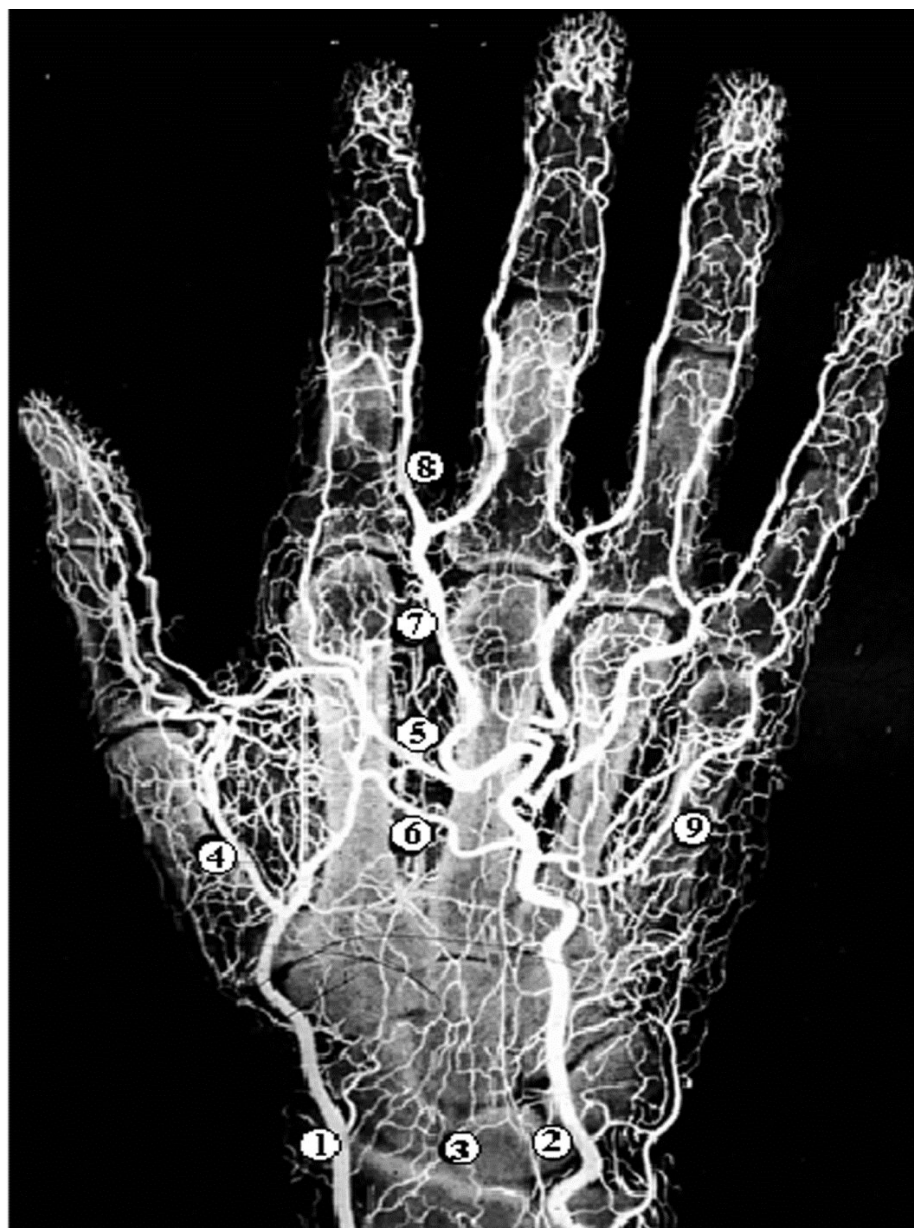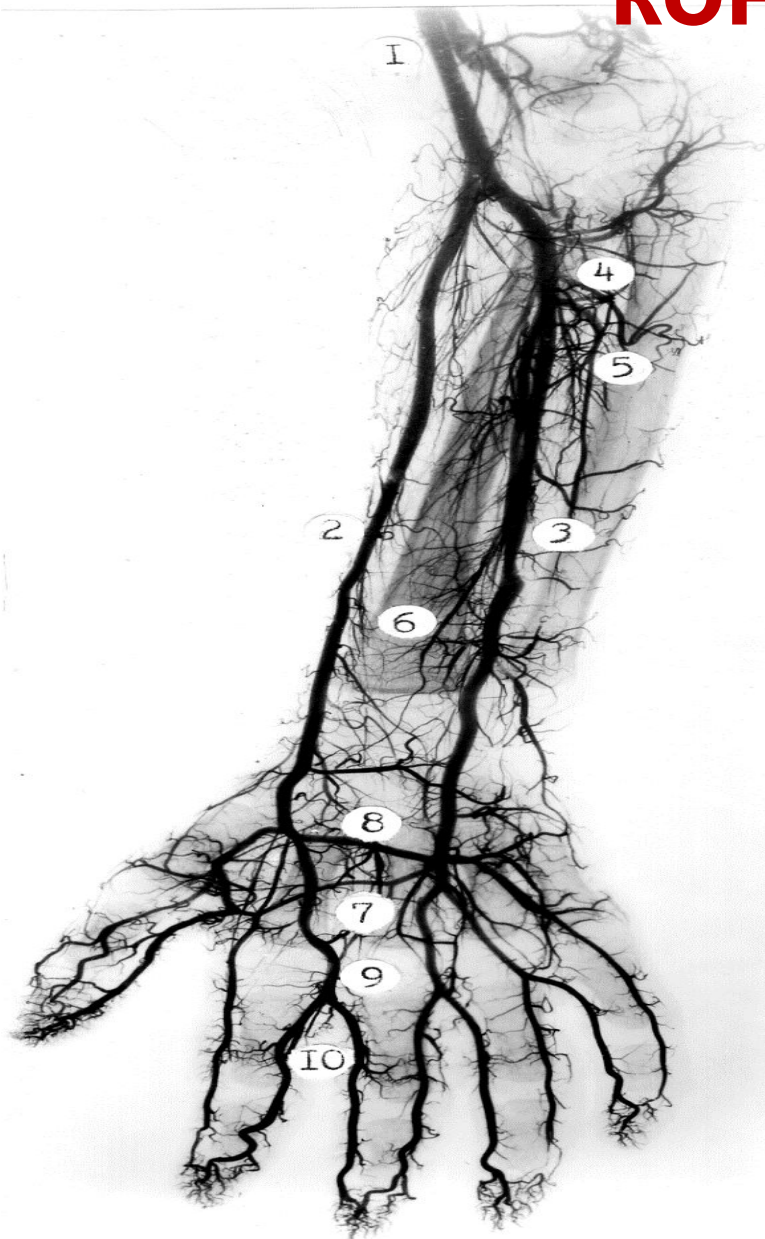


**Рентгенограм
ма верхней
брыжеечной
артерии и её
ветвей**

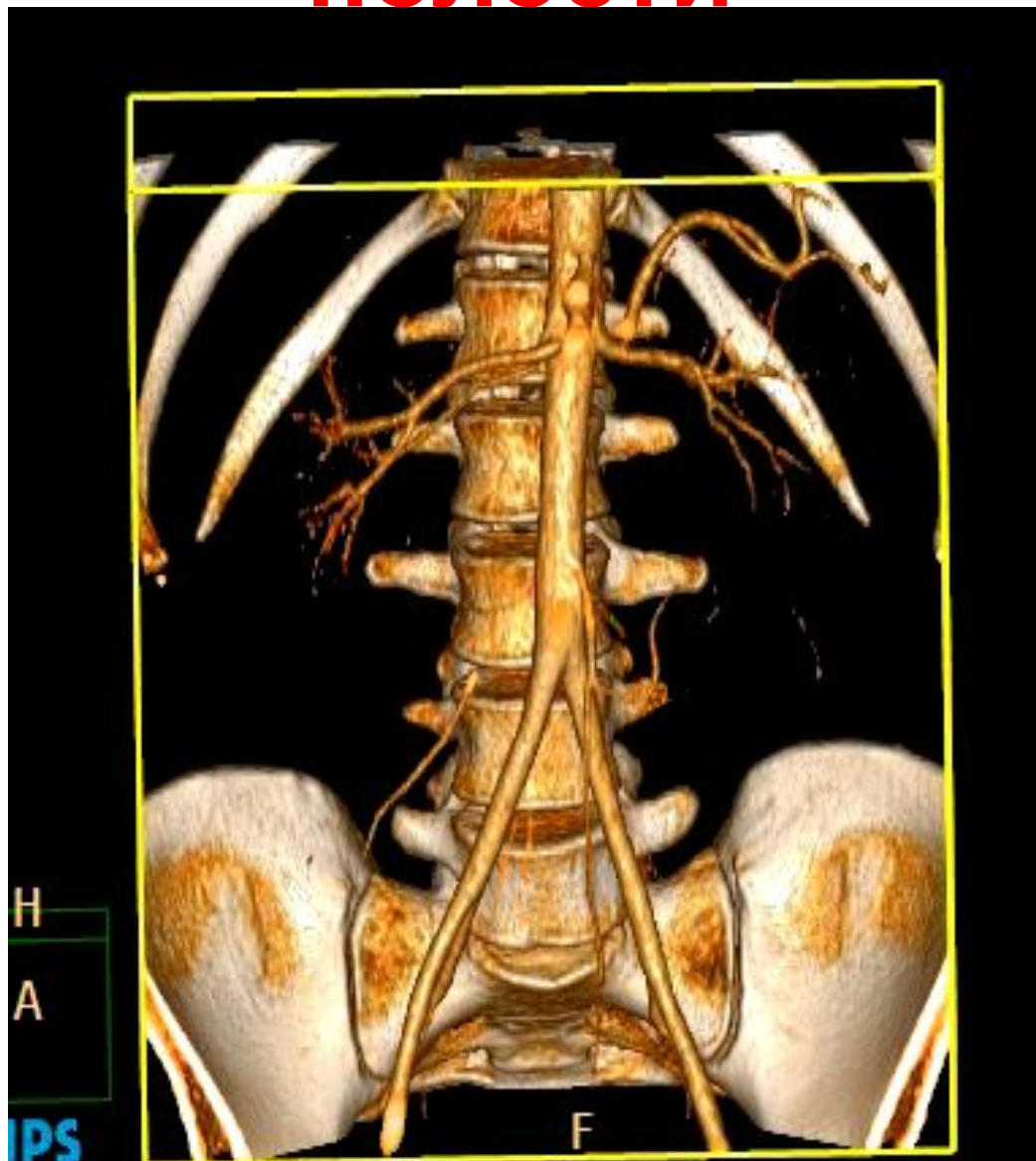


Рентгенограмма артерий верхней конечности

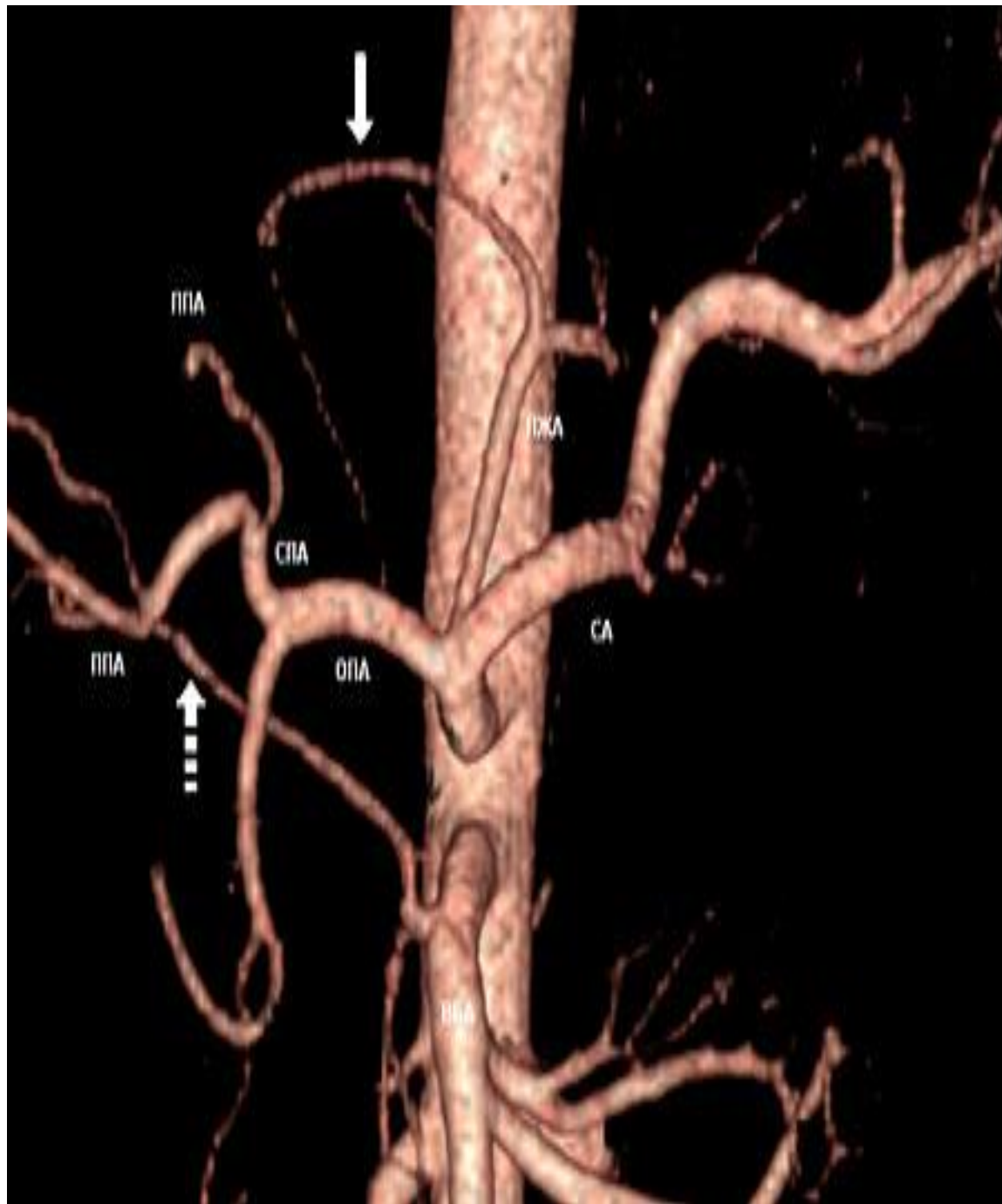
КОНЕЧНОСТИ



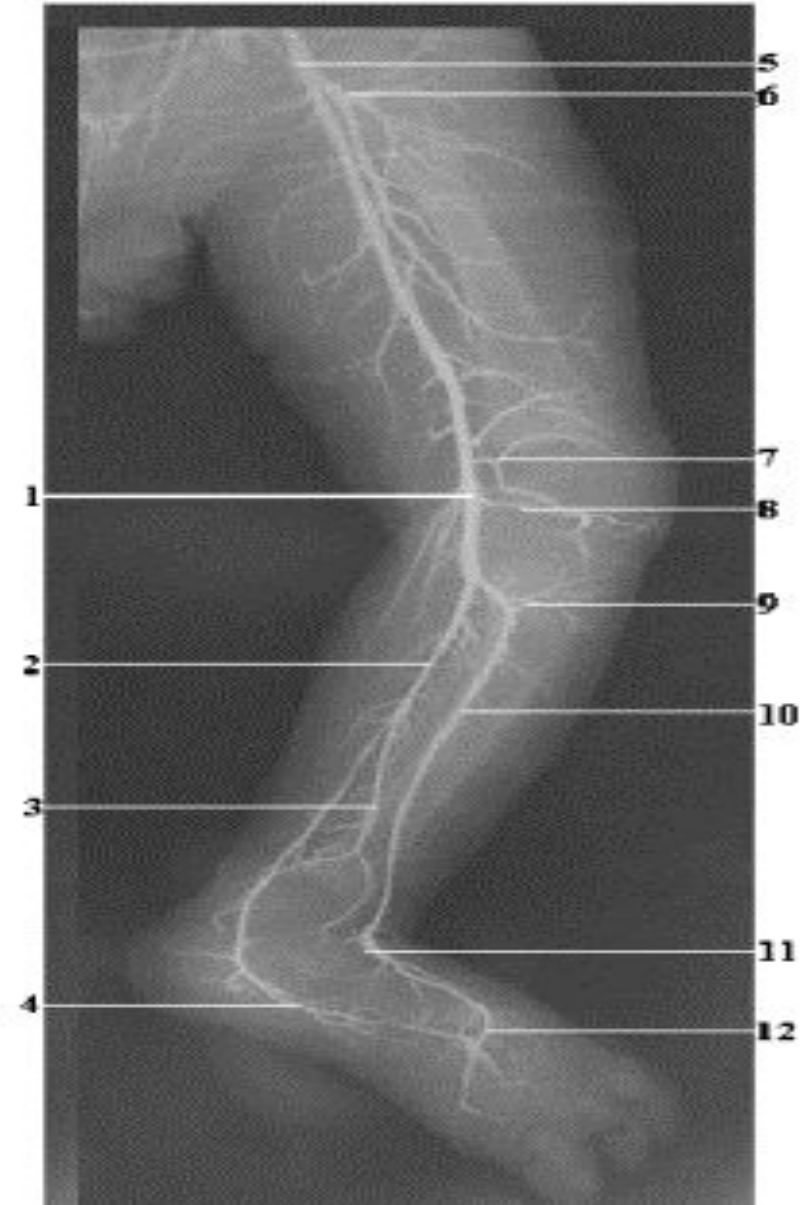
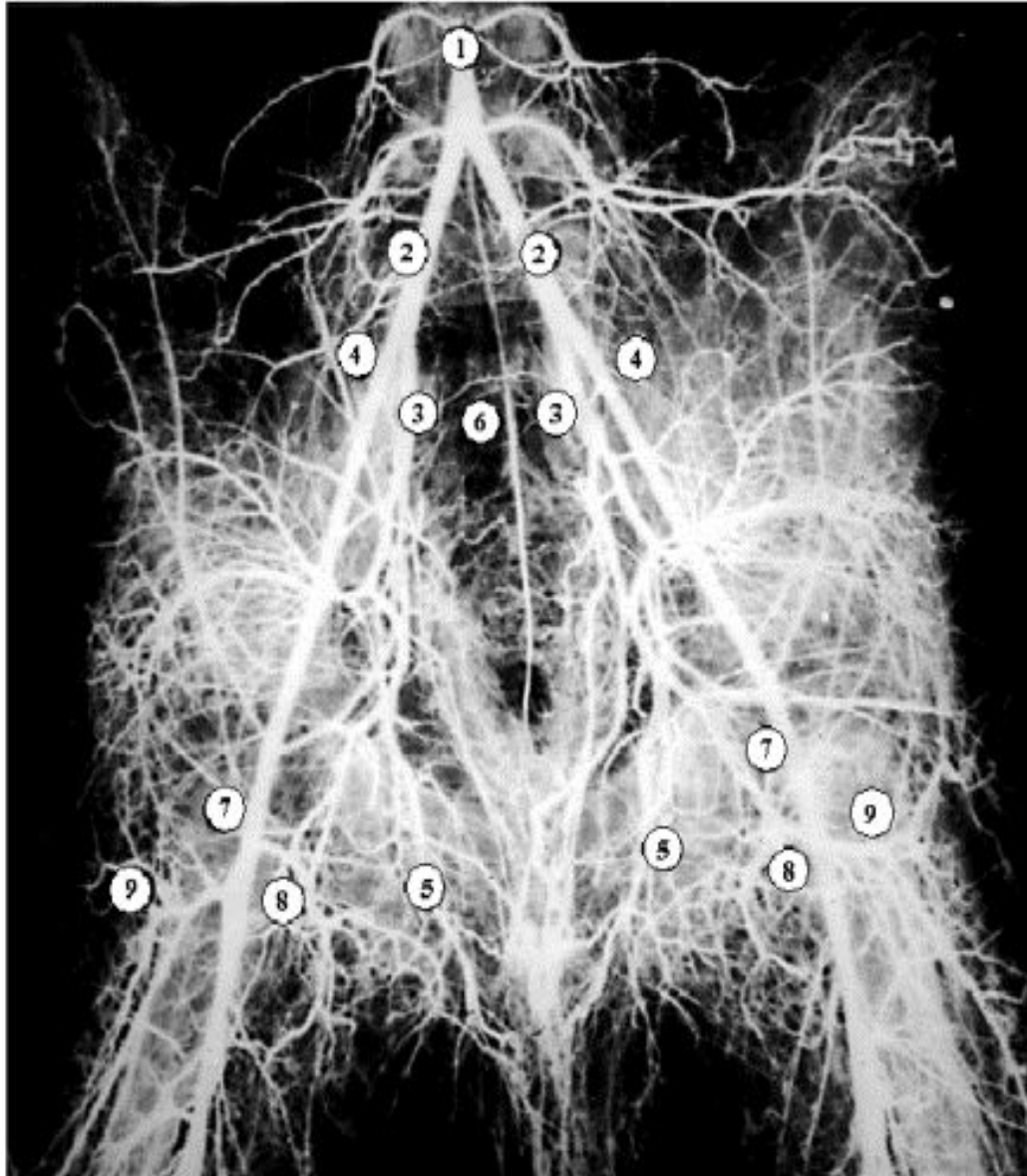
СК ангиограмма брюшной ПОЛОСТИ



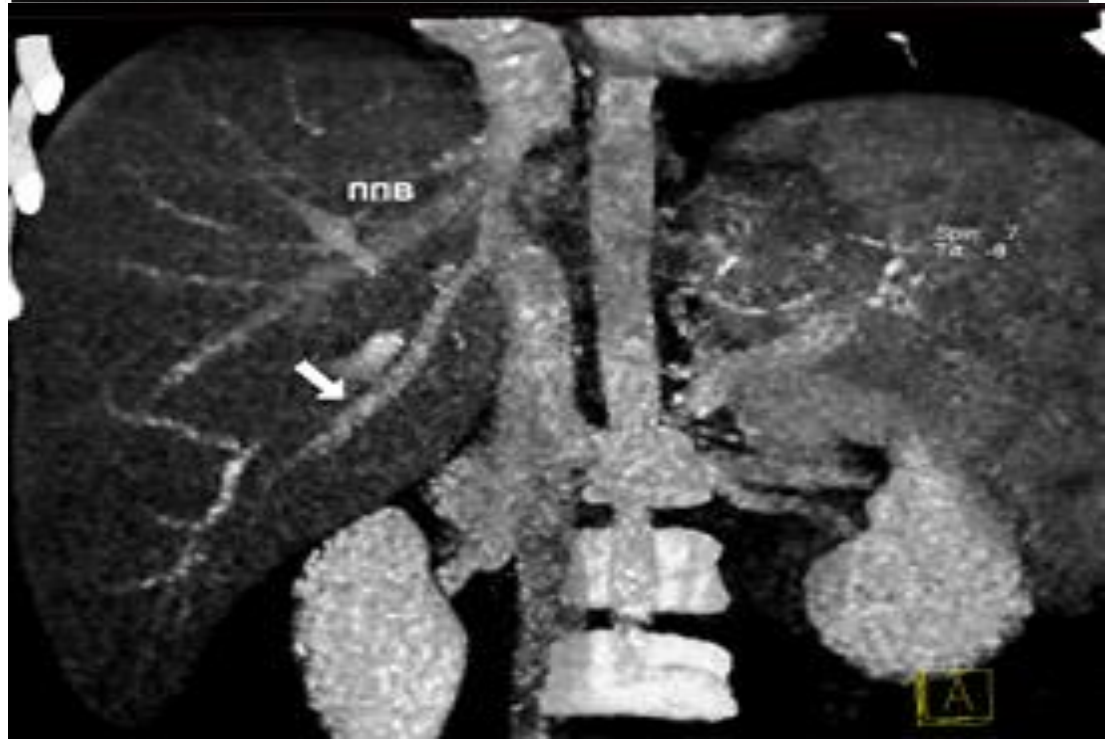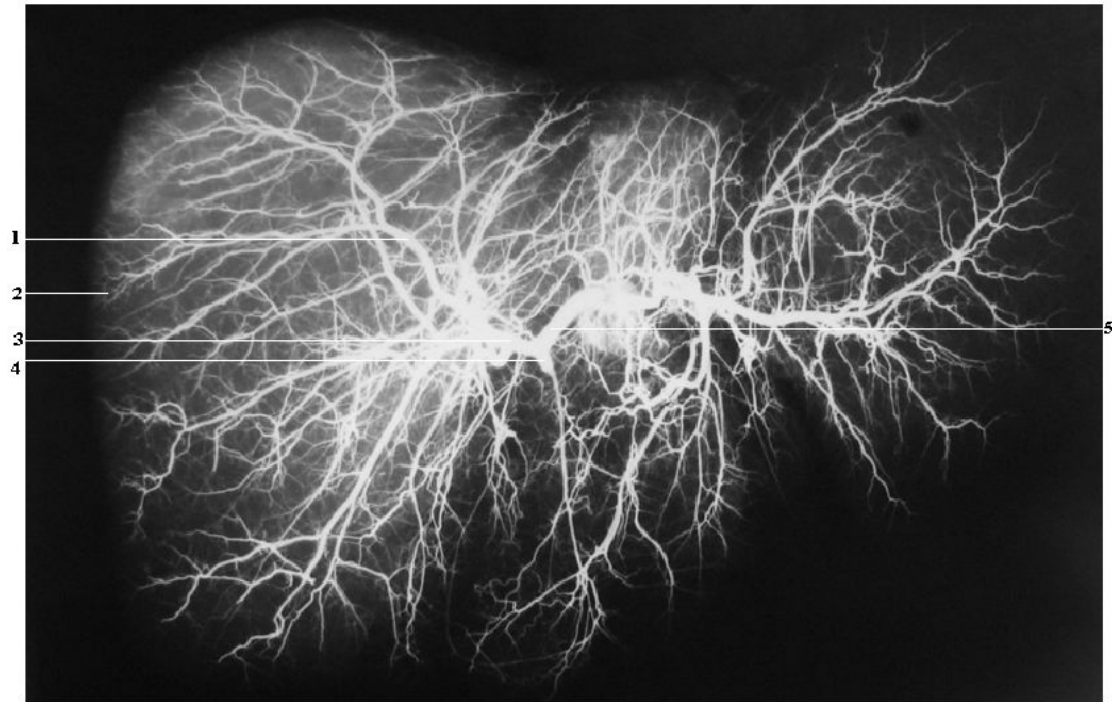
СКТ чревного ствола



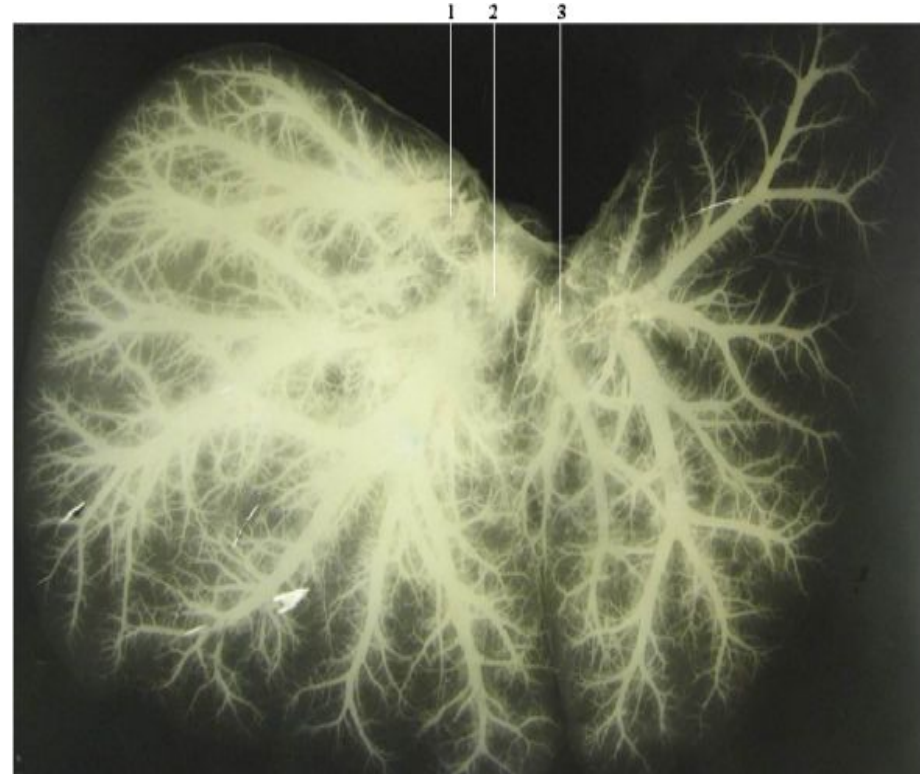

Рентгенограмма артерий таза и нижней конечности



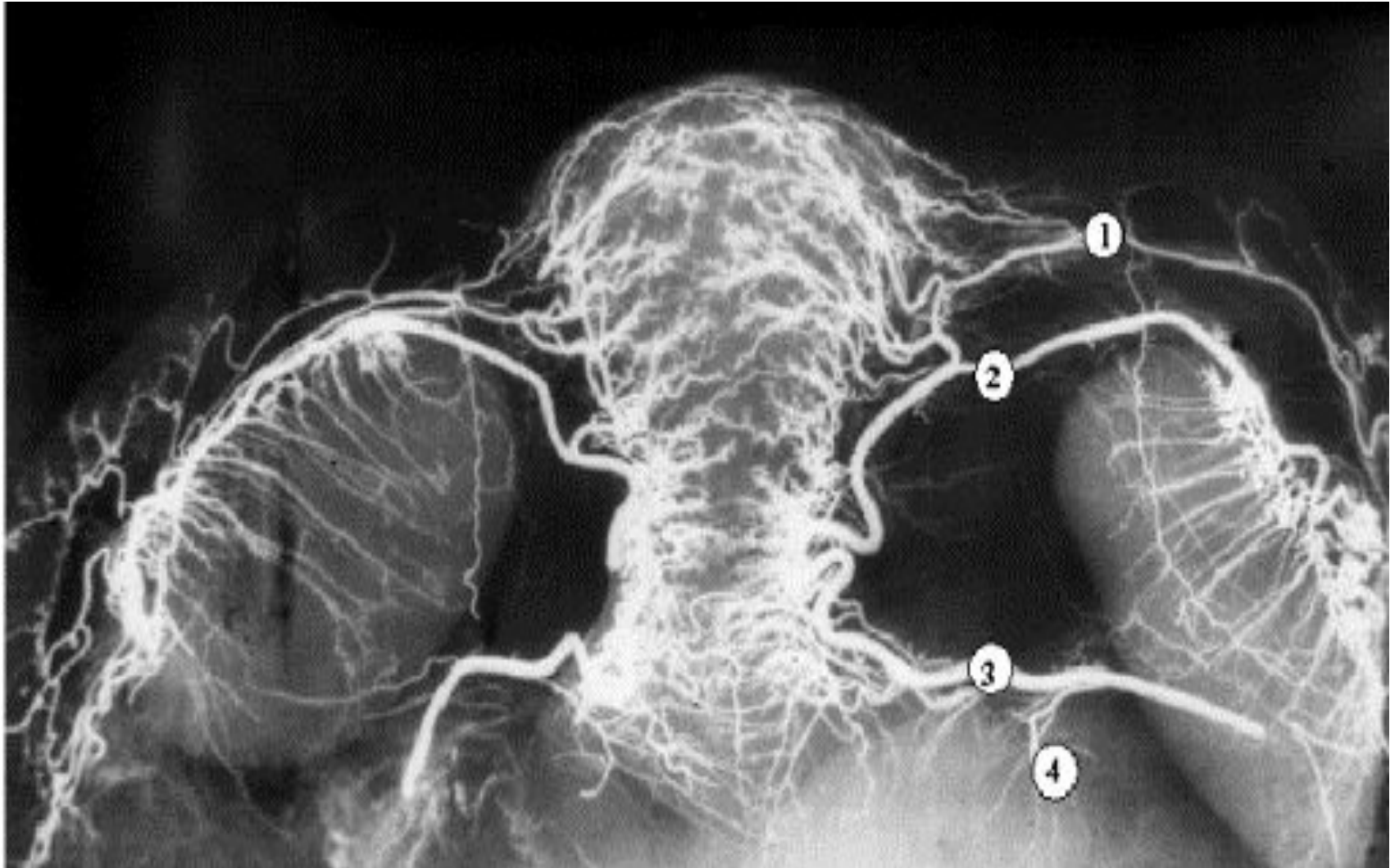
Рентгенограм ма артерий печени, СКТ вен печени



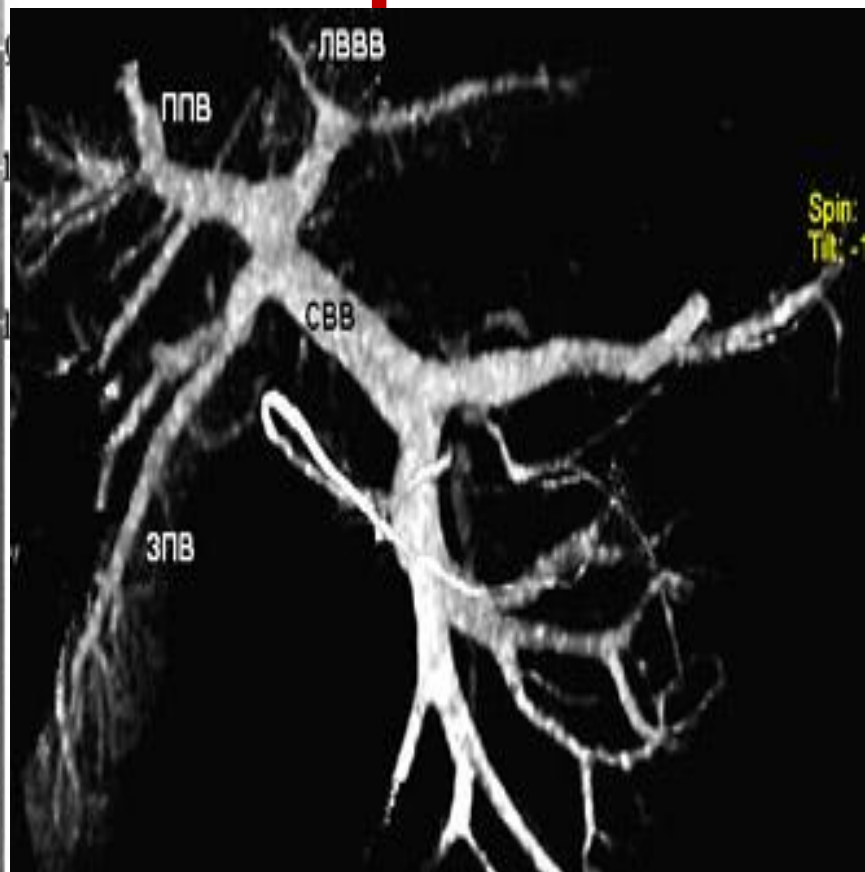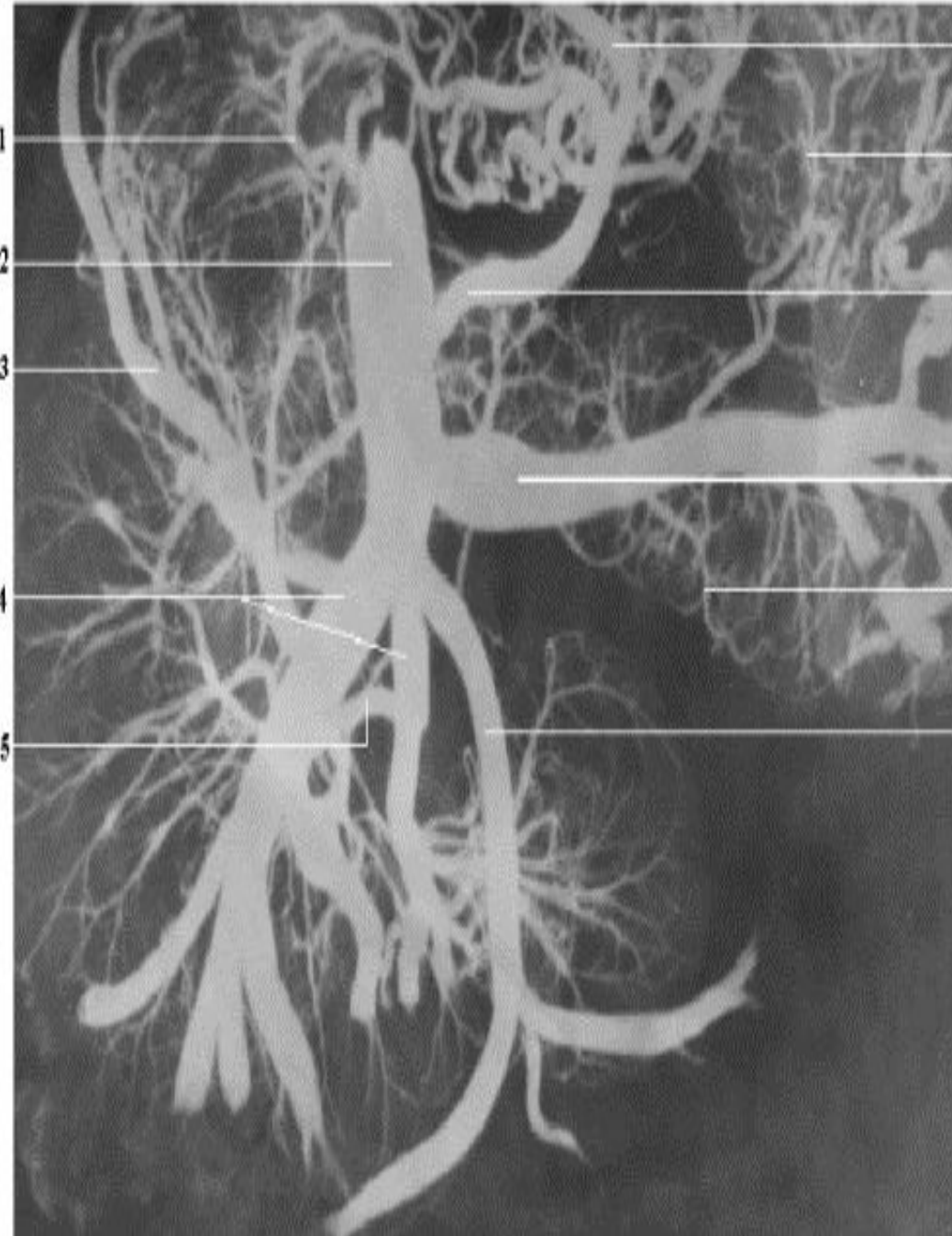
Рентгенограмма вен печени



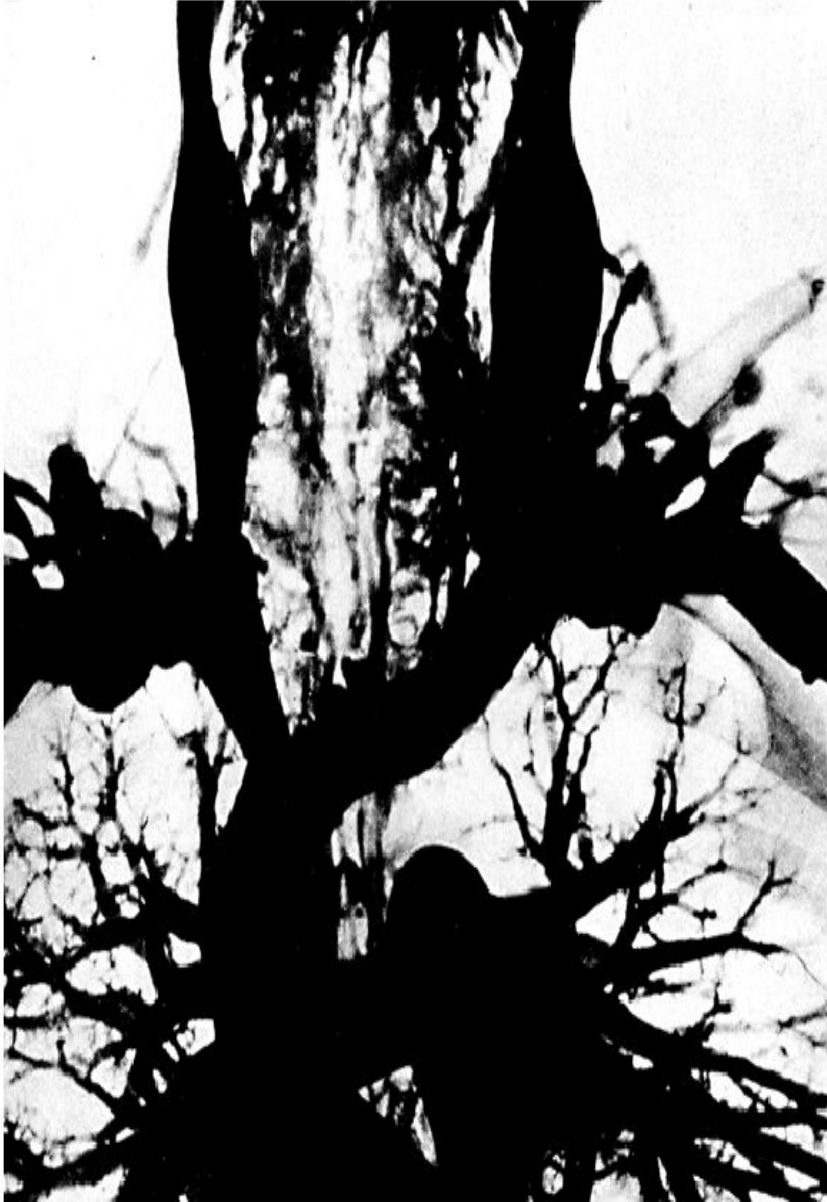Рентгенограмма артерий матки и придатков



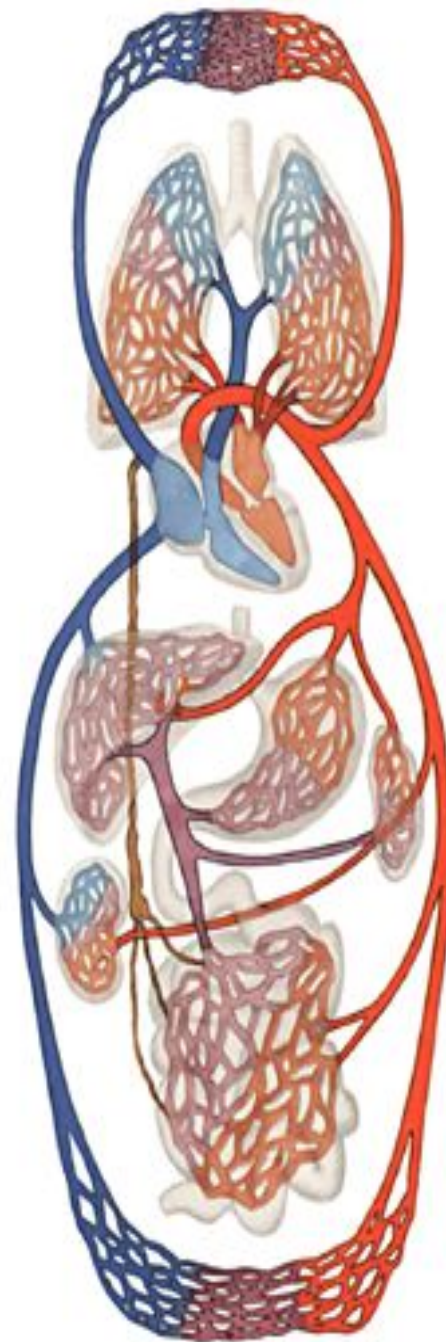Рентгенограмм а, СКТ воротной вены и её притоков



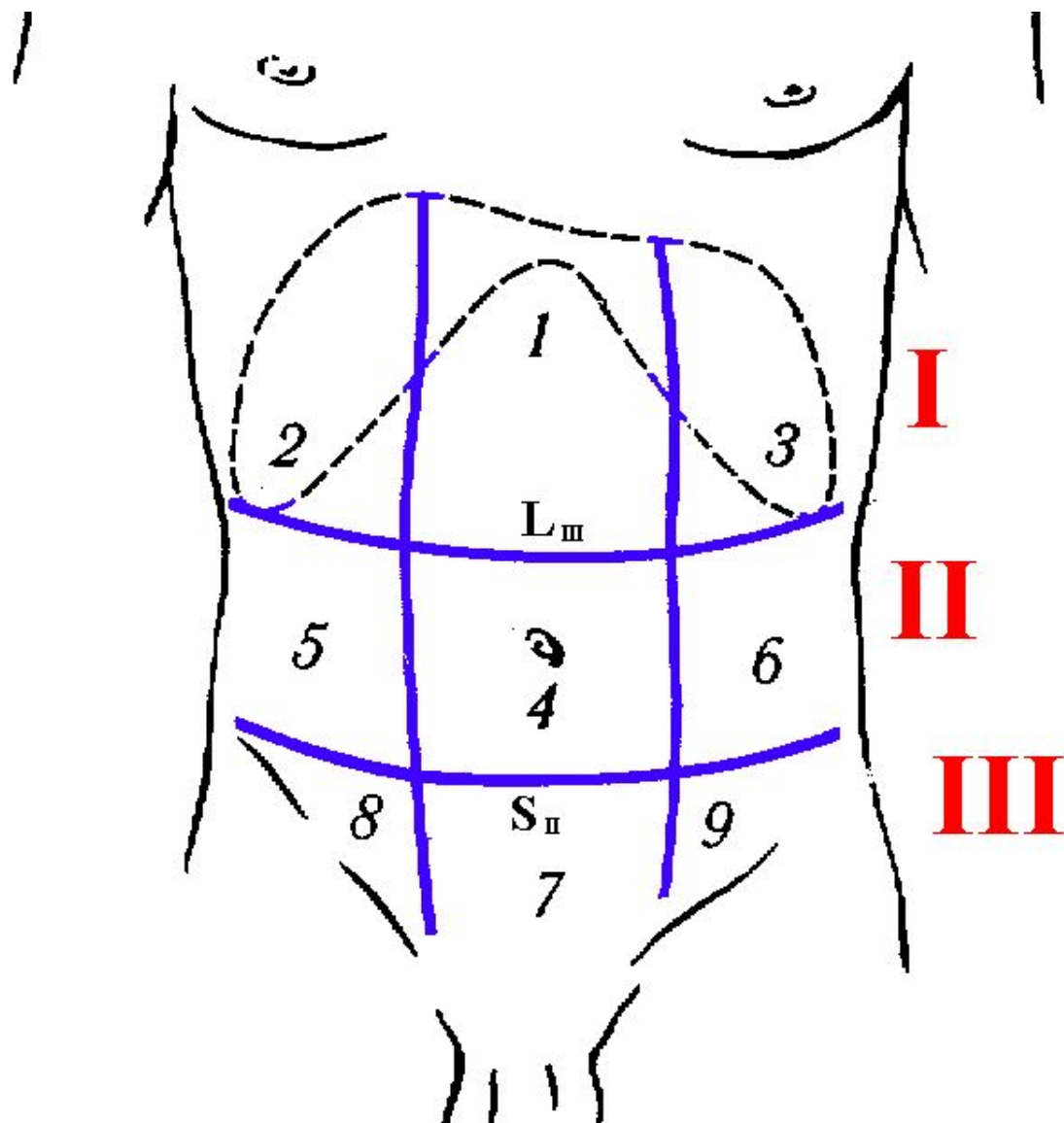
Рентгенограмма верхней и нижней полых вен, их притоков



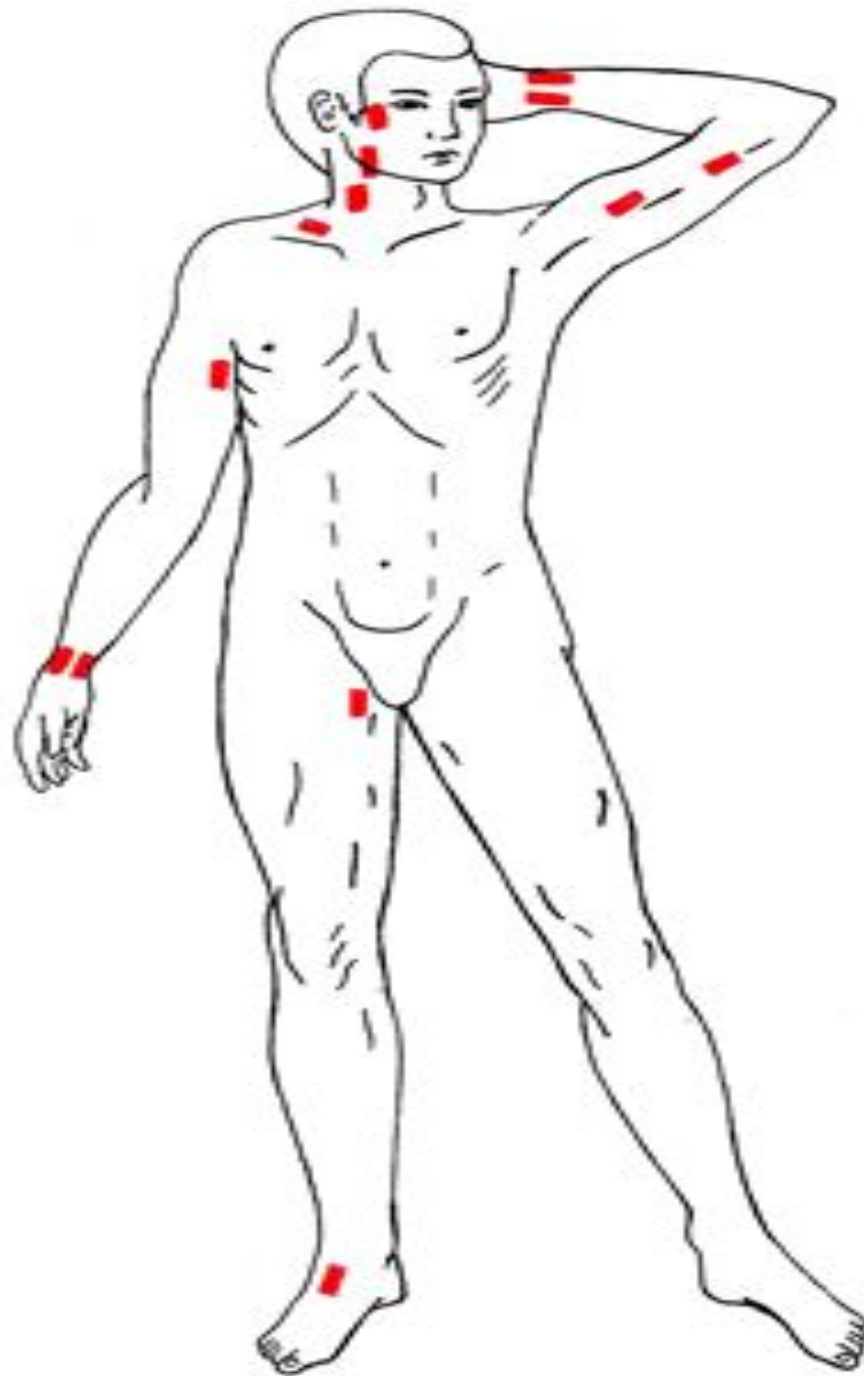
Круги кровообращения:



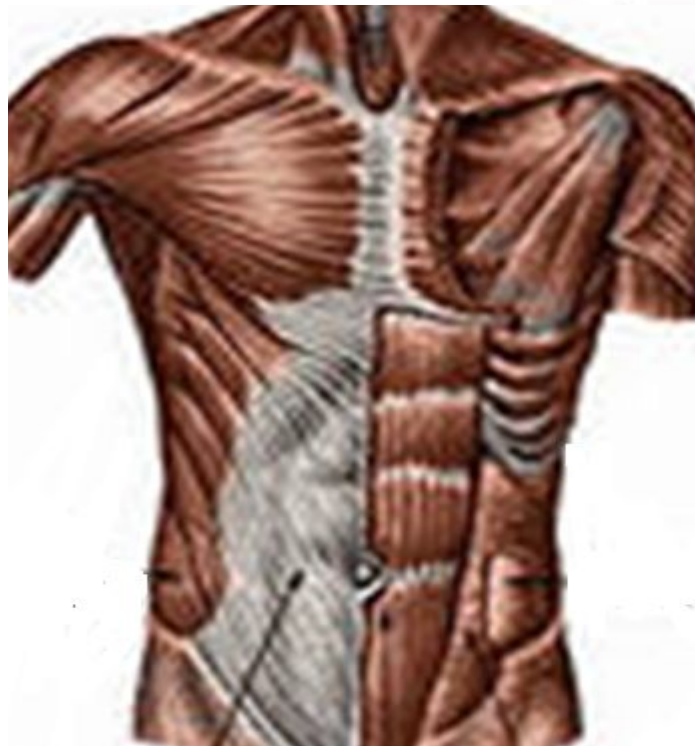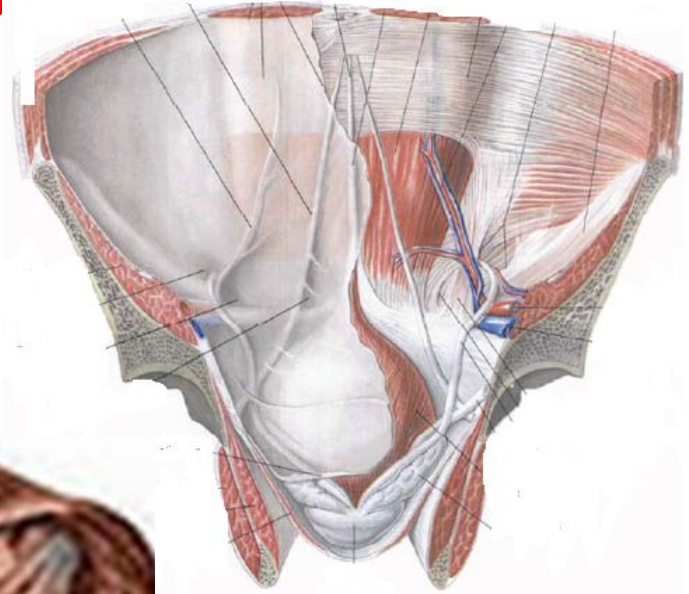
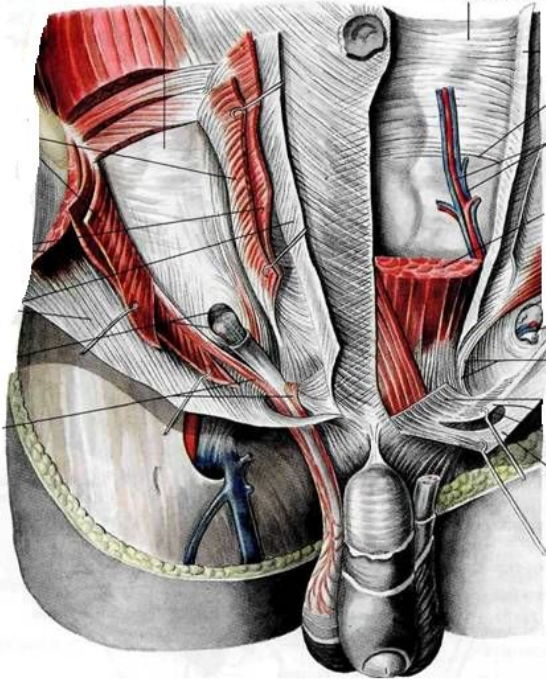
Области живота



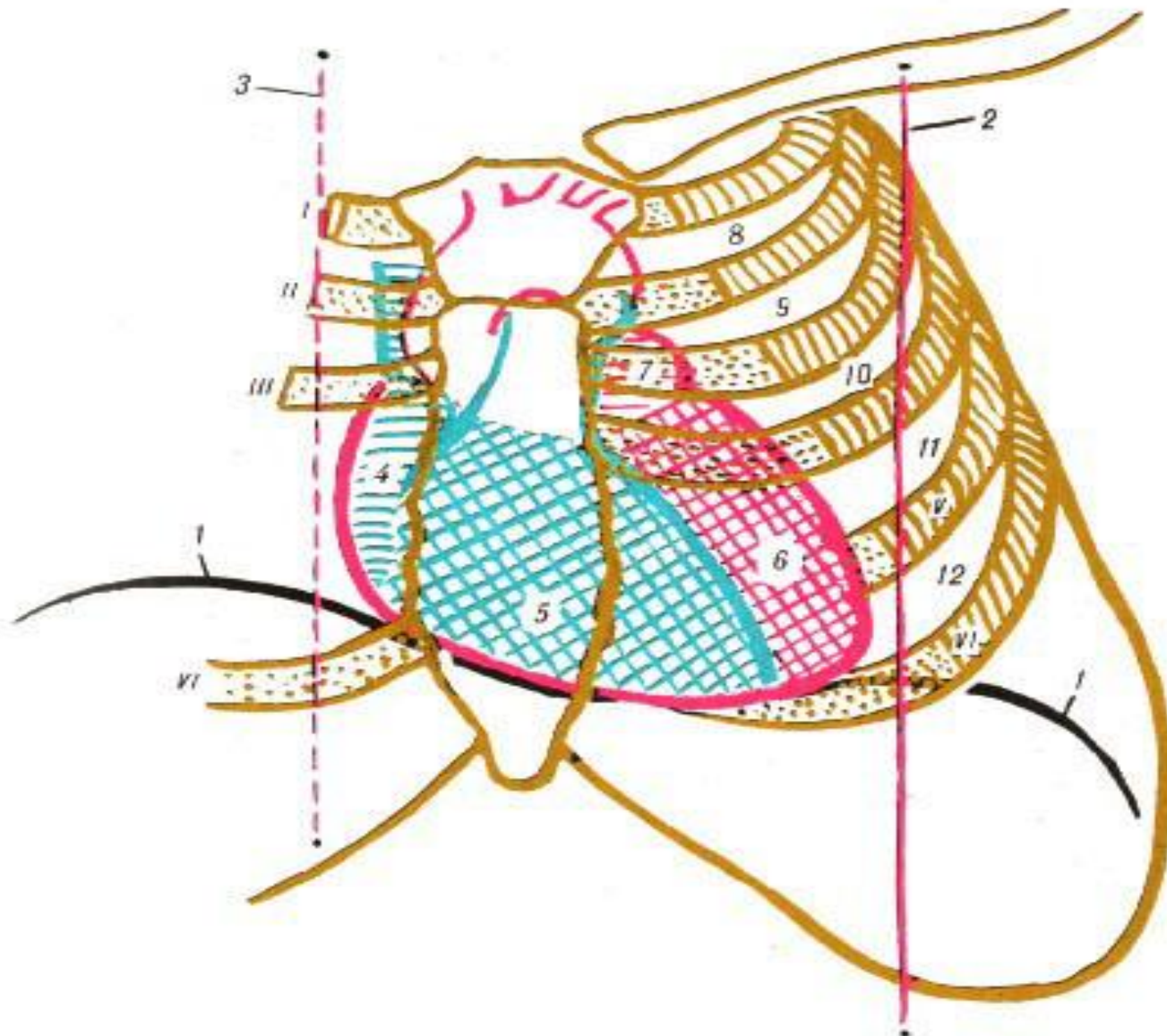
**Места
прижатия
кровеносных
сосудов**



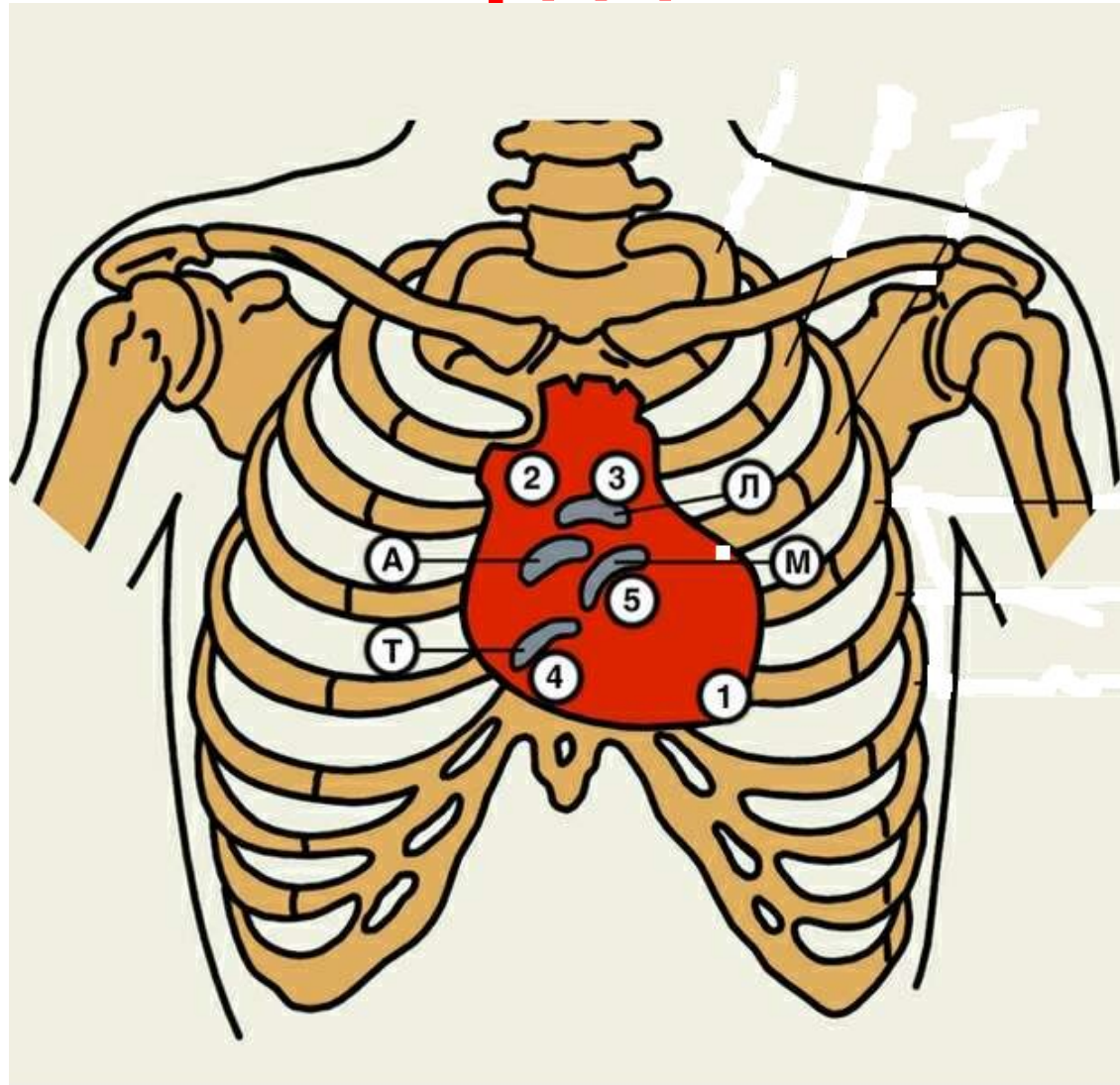
Слабые места передней рюшной стенки



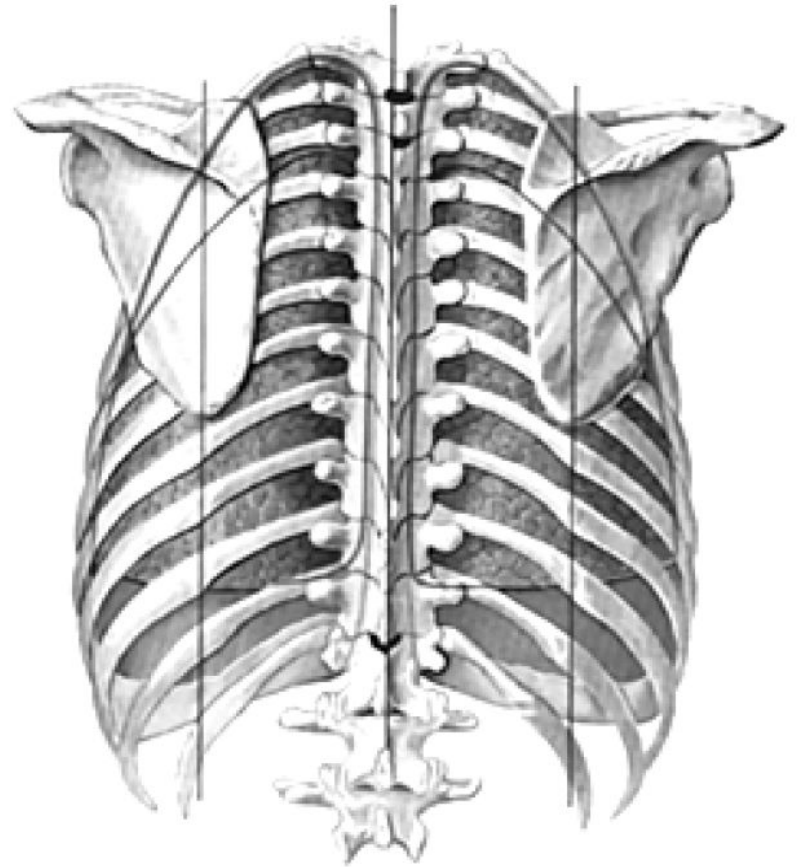
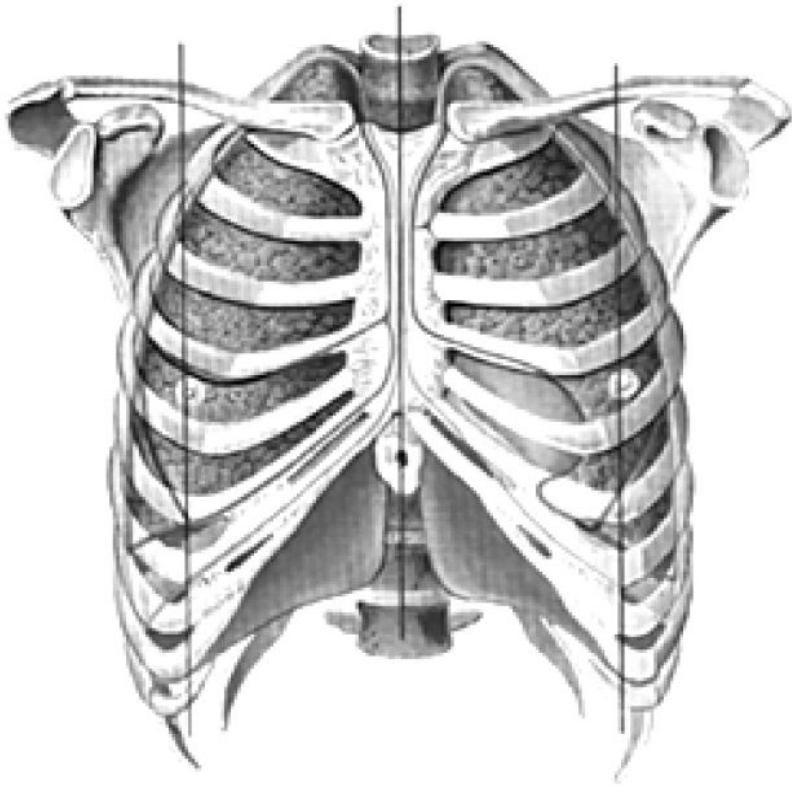
Топография сердца



Места выслушивания клапанов сердца



Скелетотопия лёгких, условные линии грудной клетки



Размеры таза

