

# Предплечье. Анатомия, доступы и методы лечения переломов.

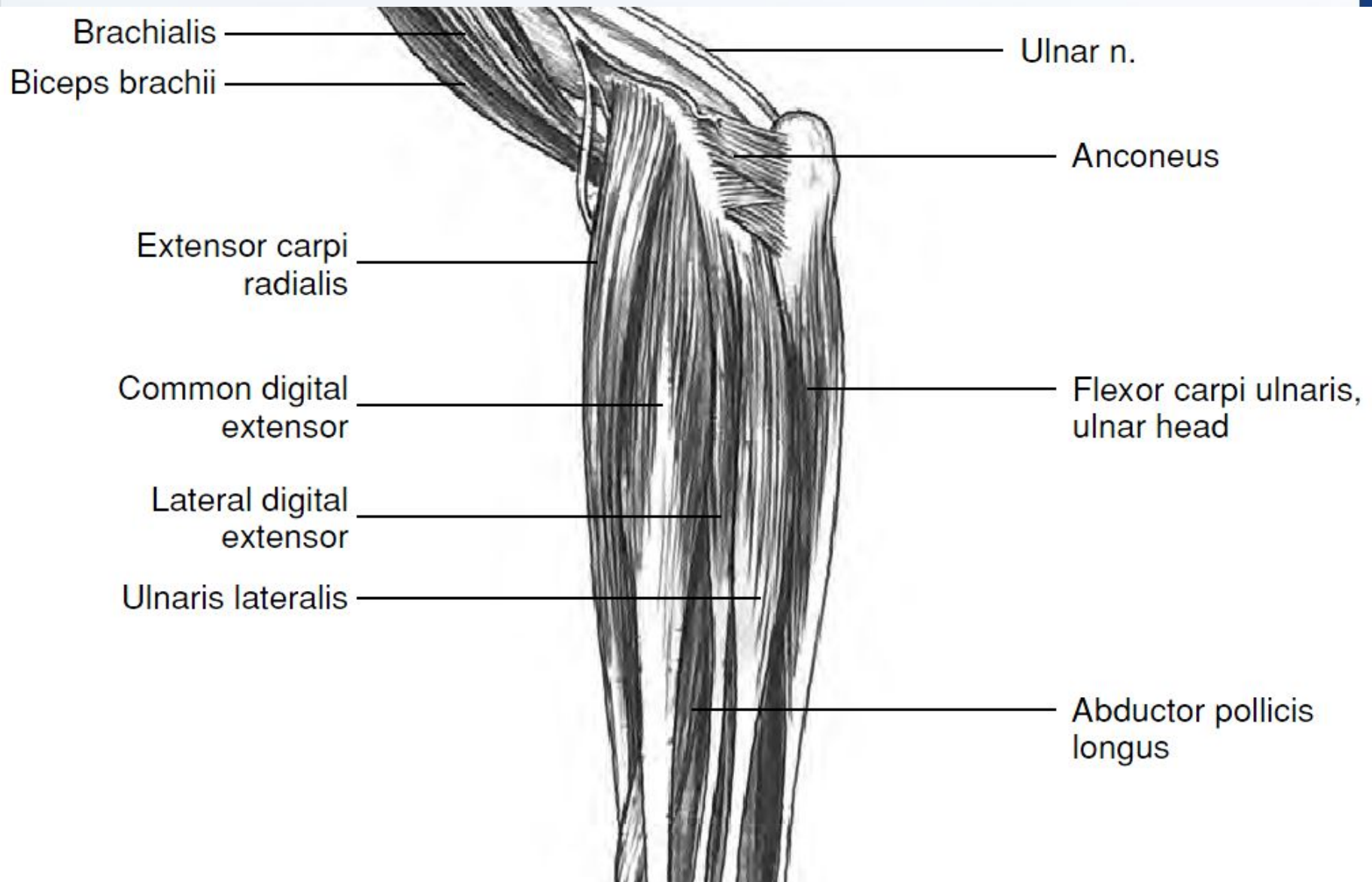
Сотников Михаил Валерьевич.



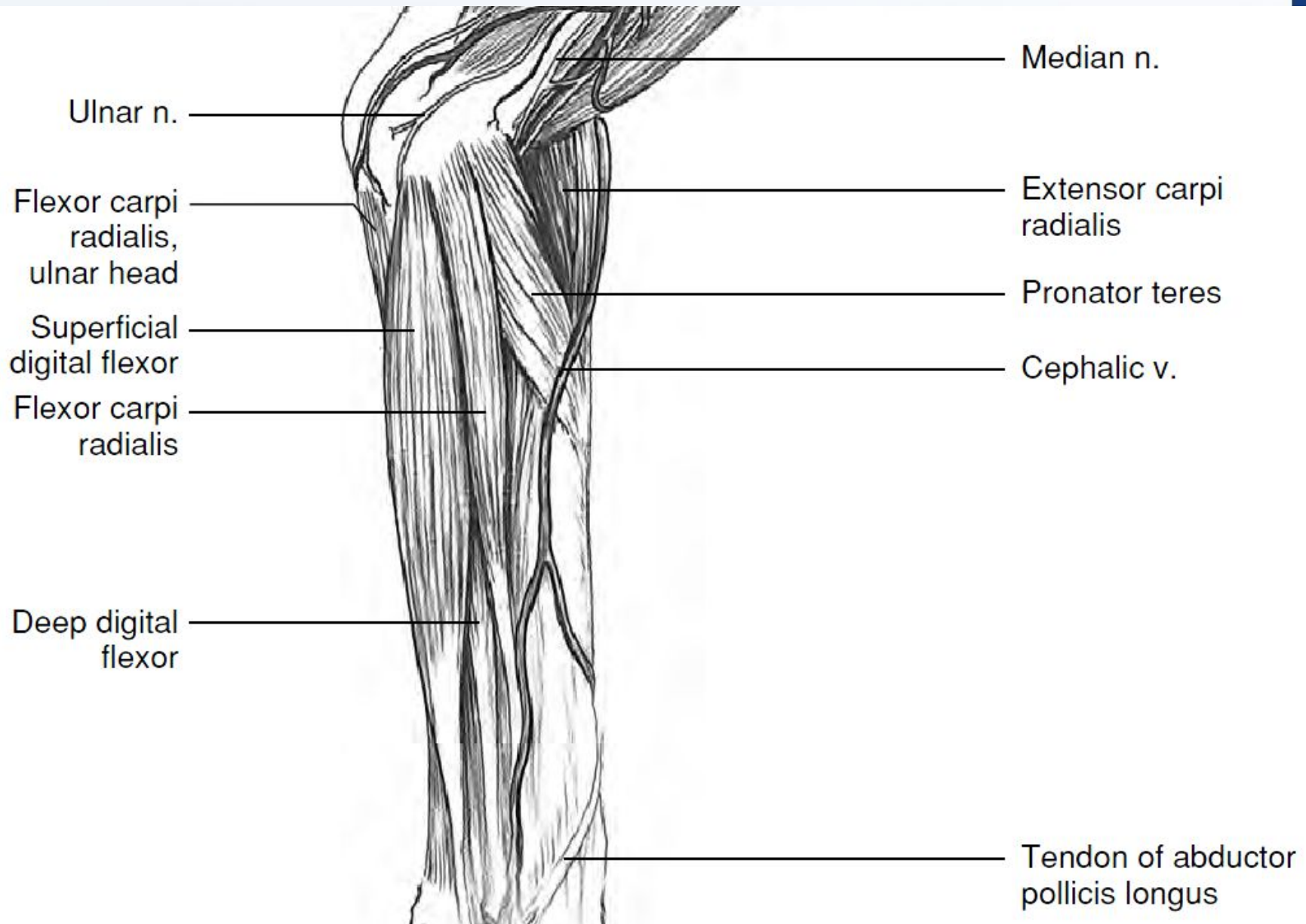
САНКТ-ПЕТЕРБУРГСКОЕ ВЕТЕРИНАРНОЕ ОБЩЕСТВО

при поддержке ветеринарной клиники неврологии, травматологии и интенсивной терапии доктора Сотникова

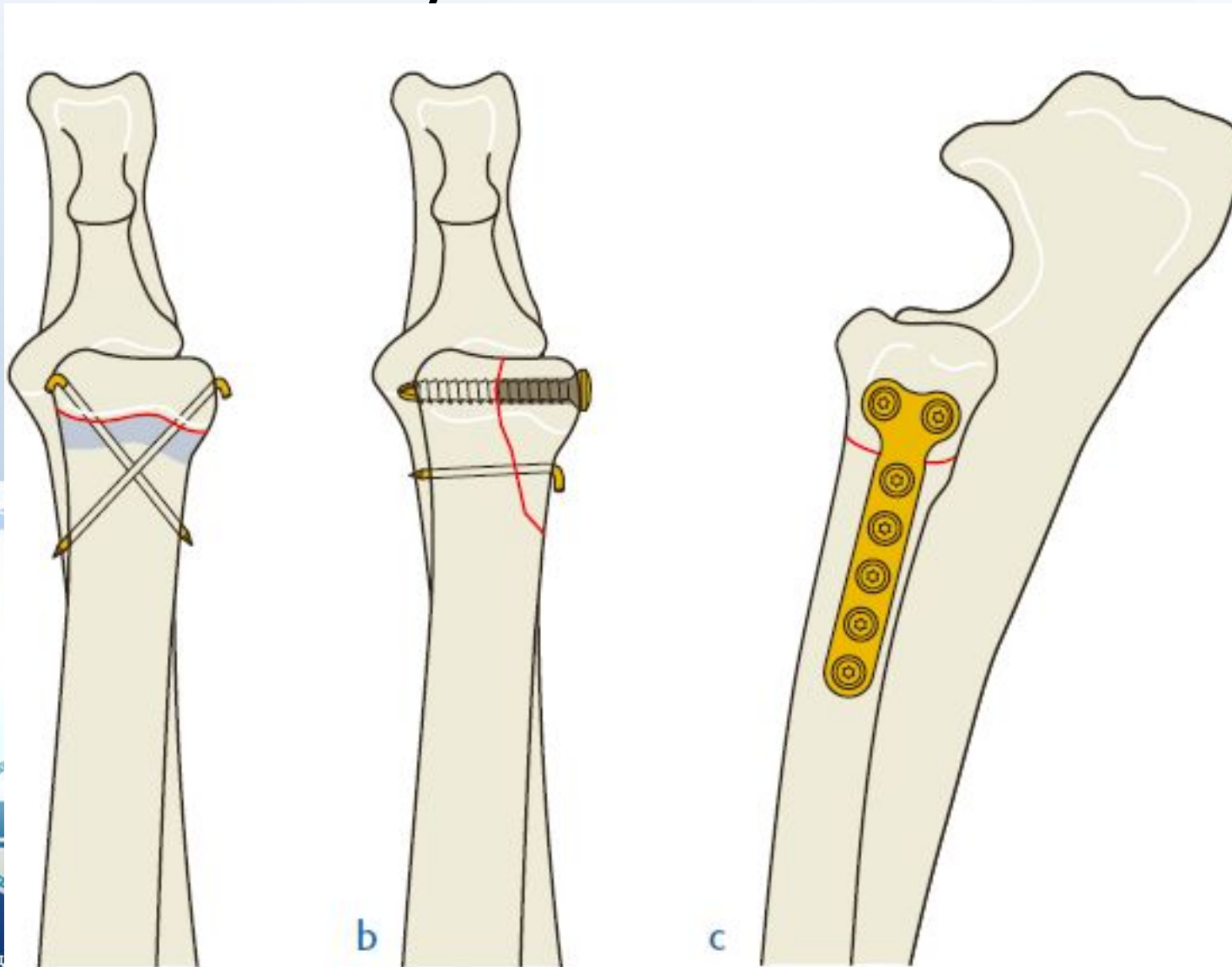
# Латеральная сторона



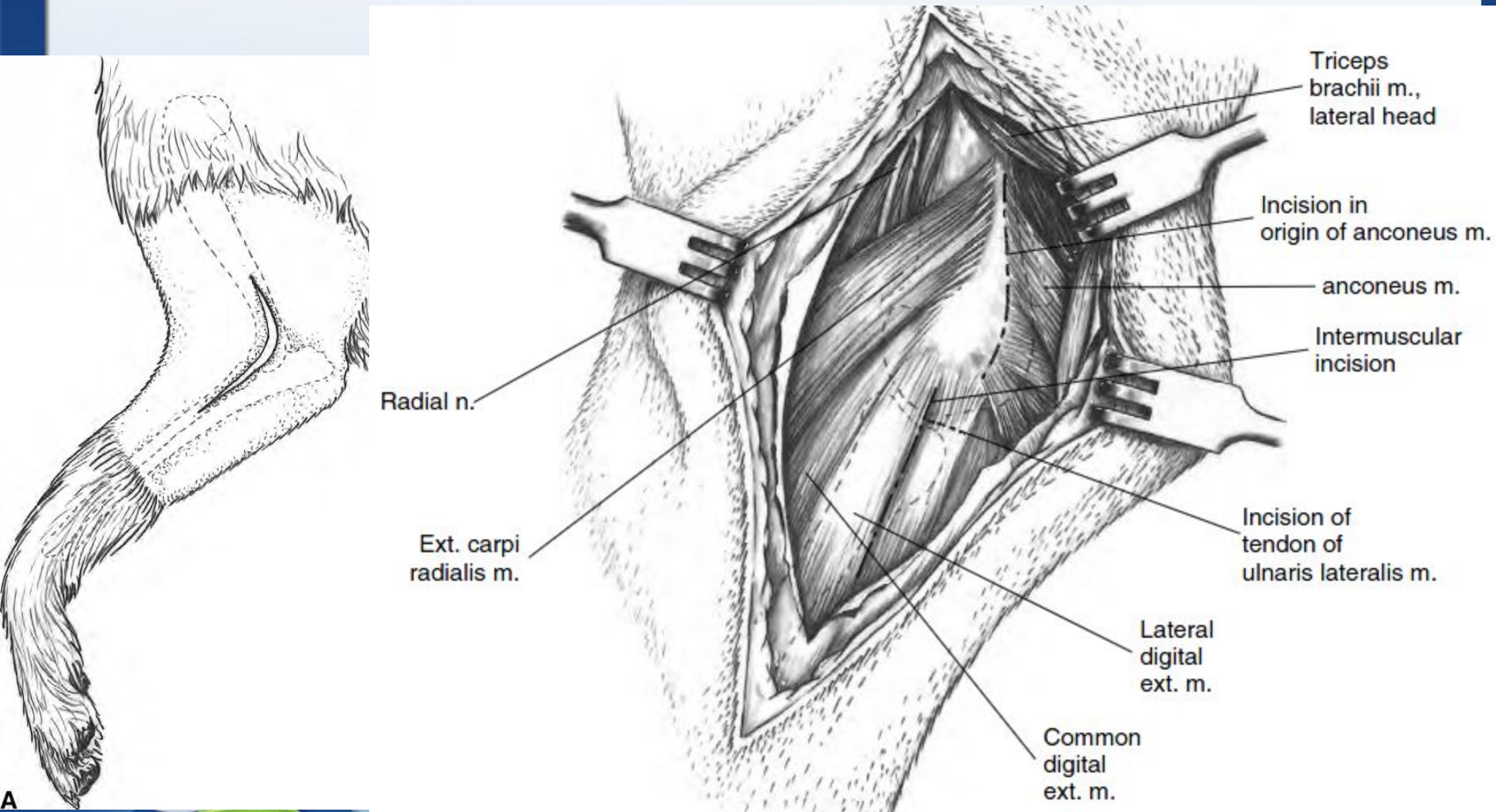
# Медиальная сторона



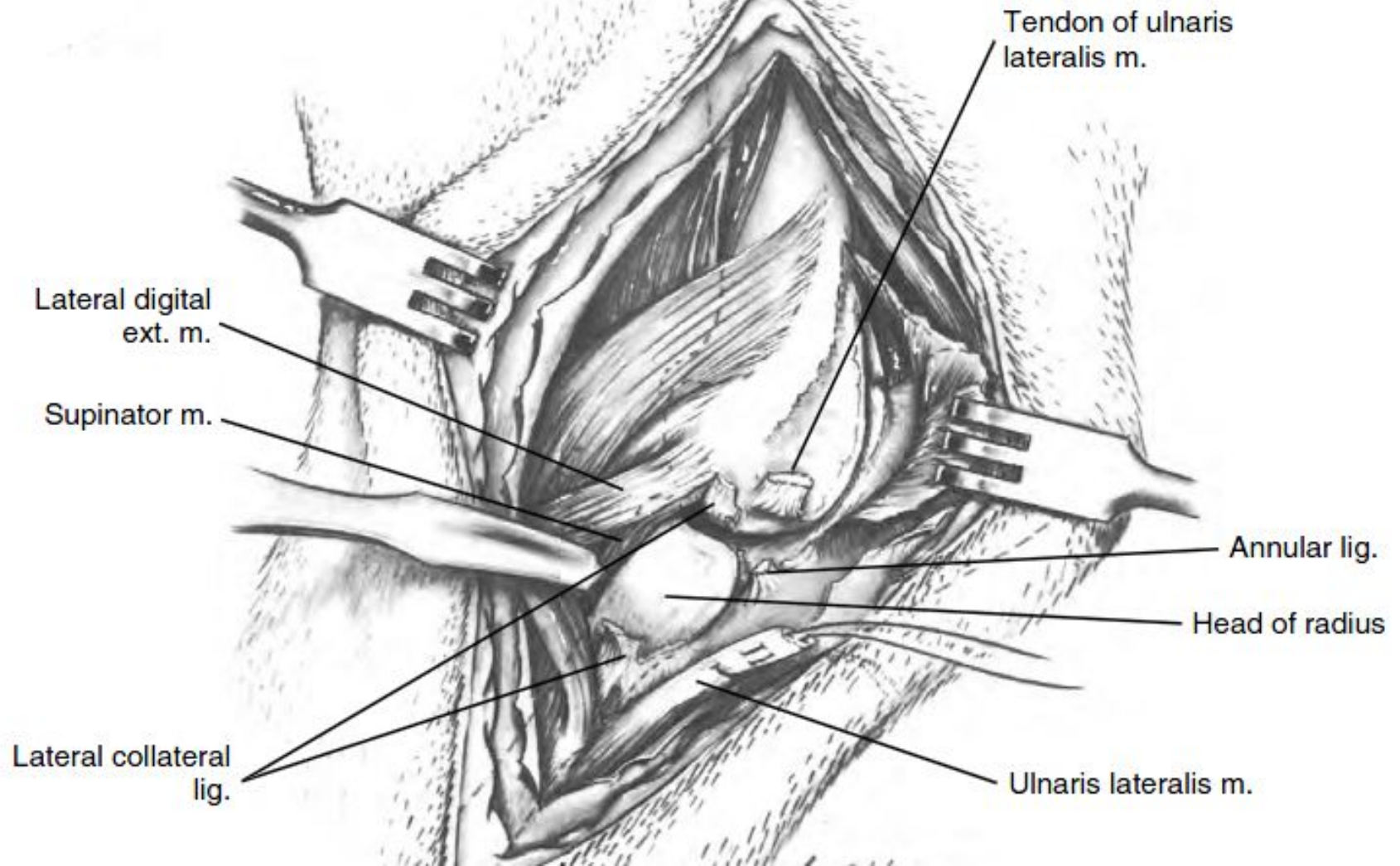
# Перелом проксимальной части лучевой кости



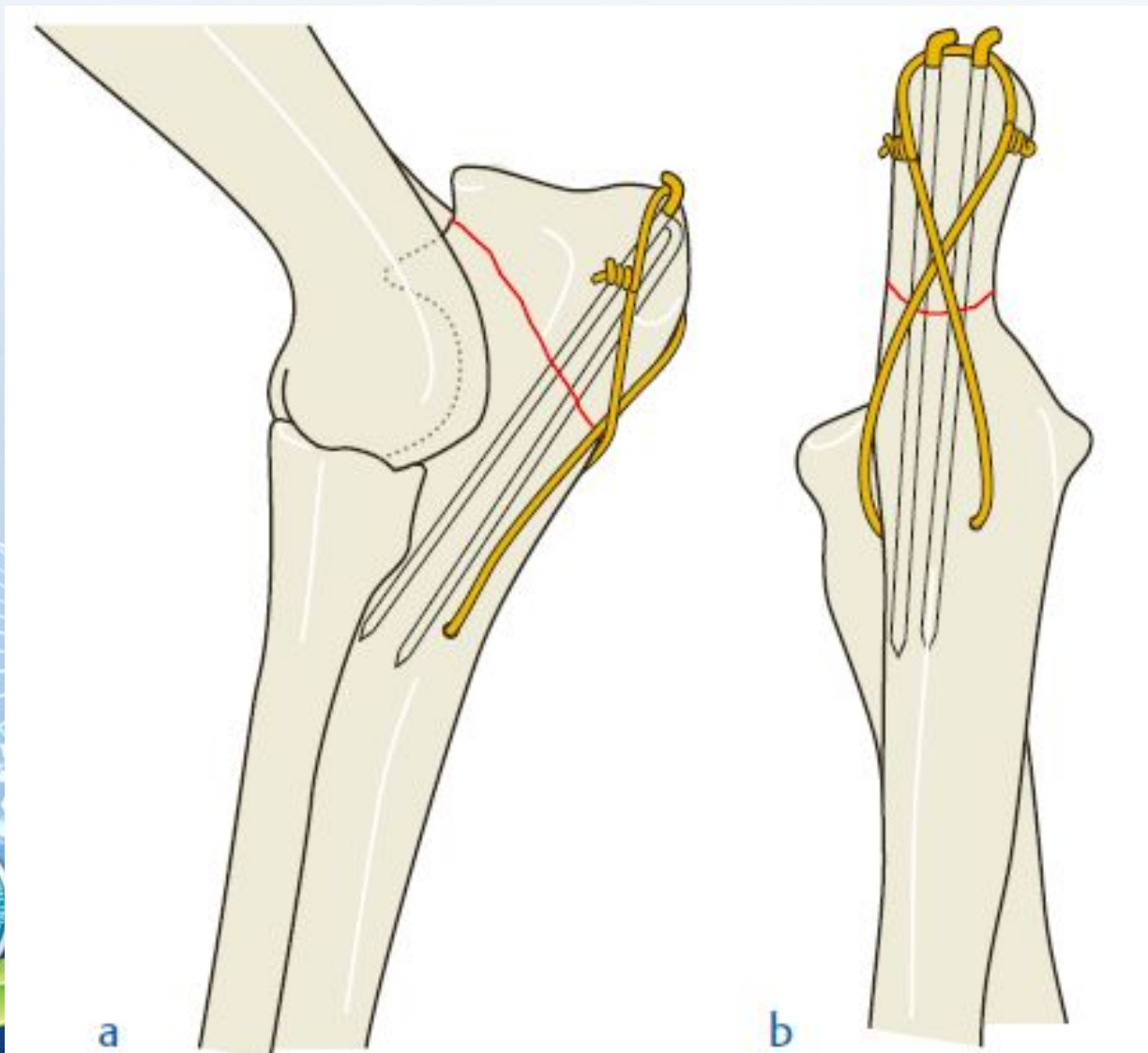
# Доступ к головке луча и латеральной части сустава



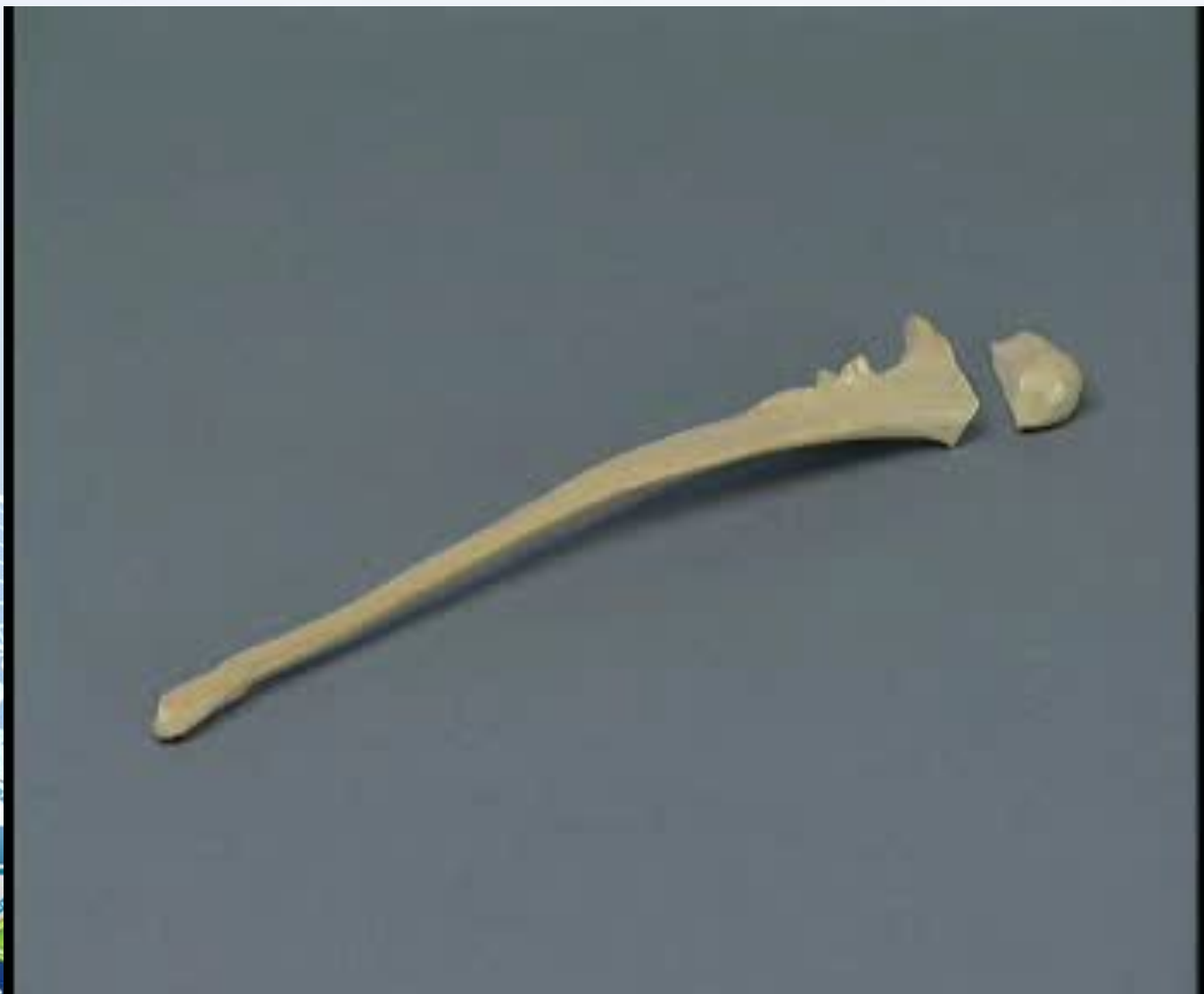# Доступ к головке луча и латеральной части сустава



# Перелом локтевого бугра

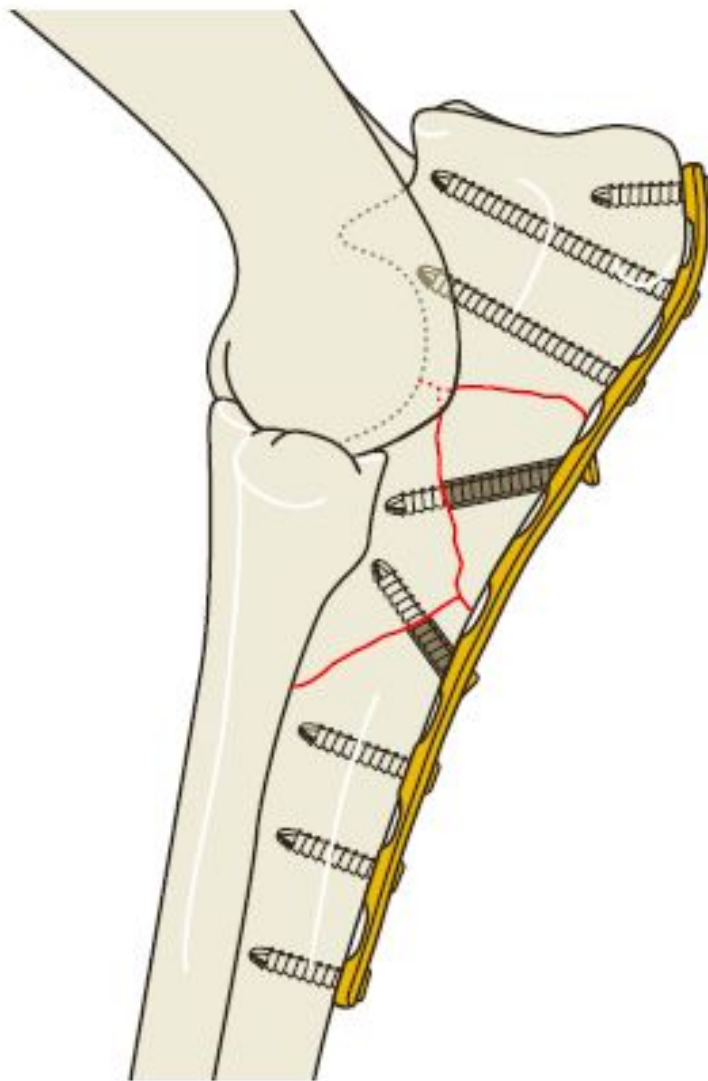


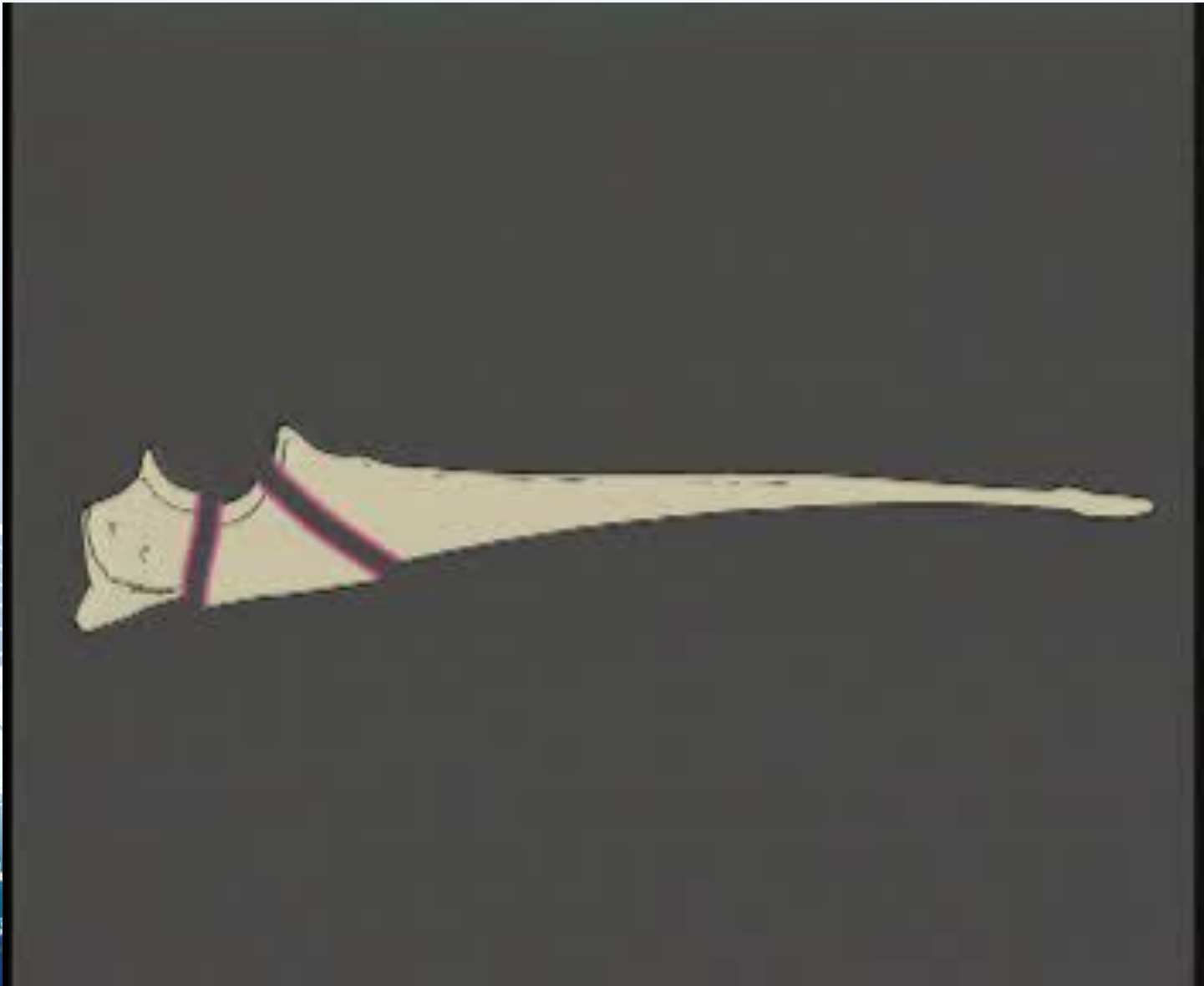# Перелом локтевого бугра



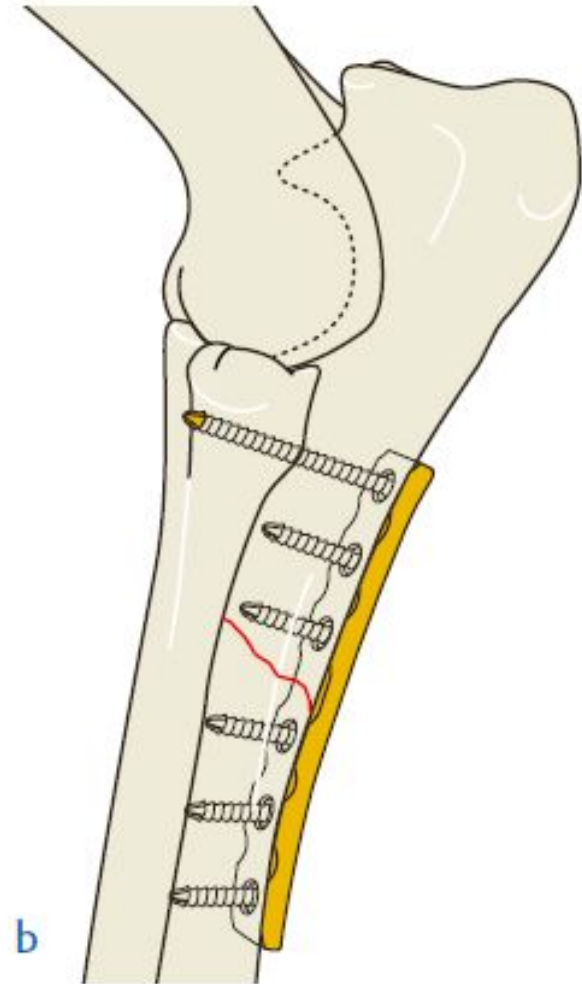
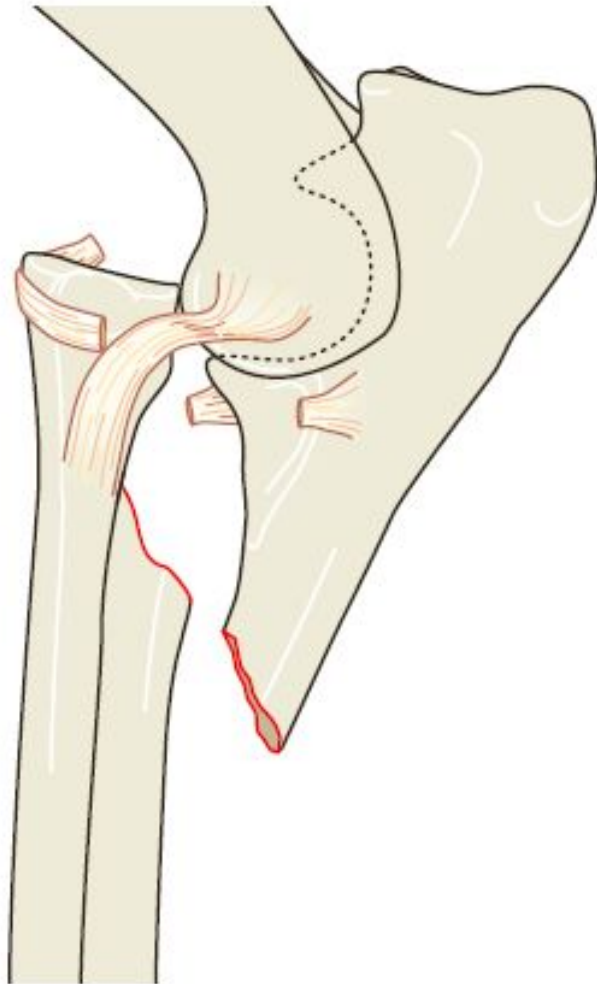


# Перелом локтевого бугра

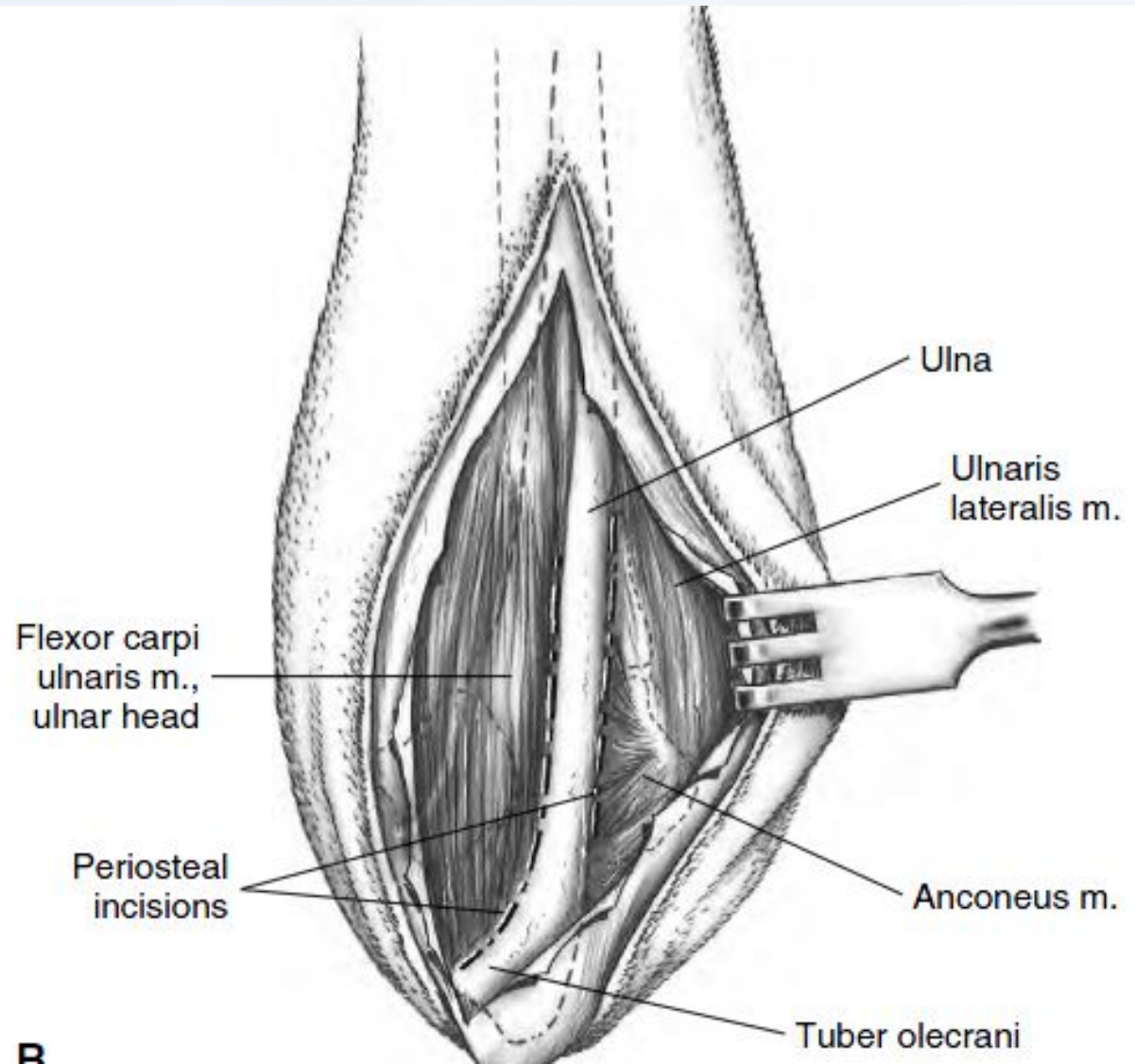
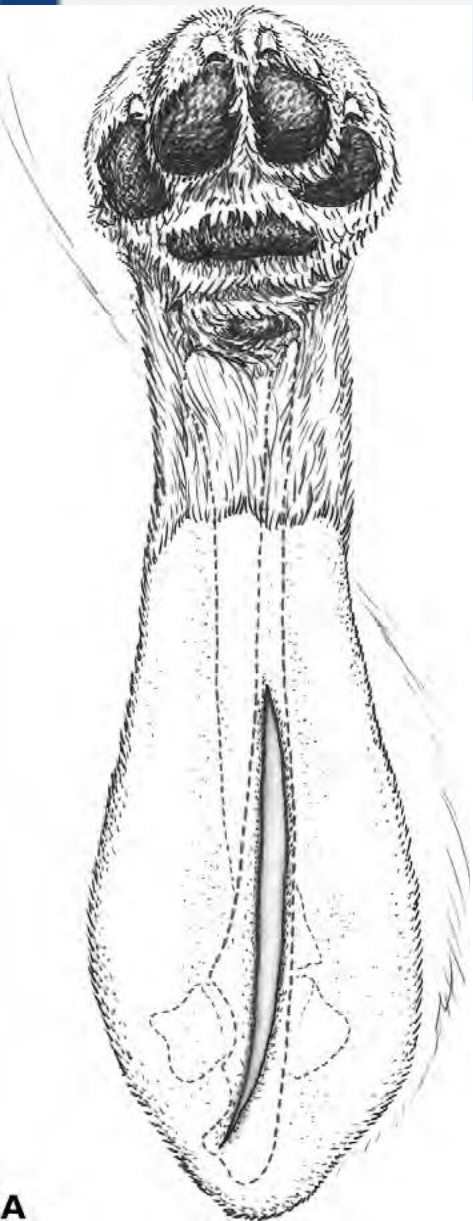




# Перелом Монтеджи



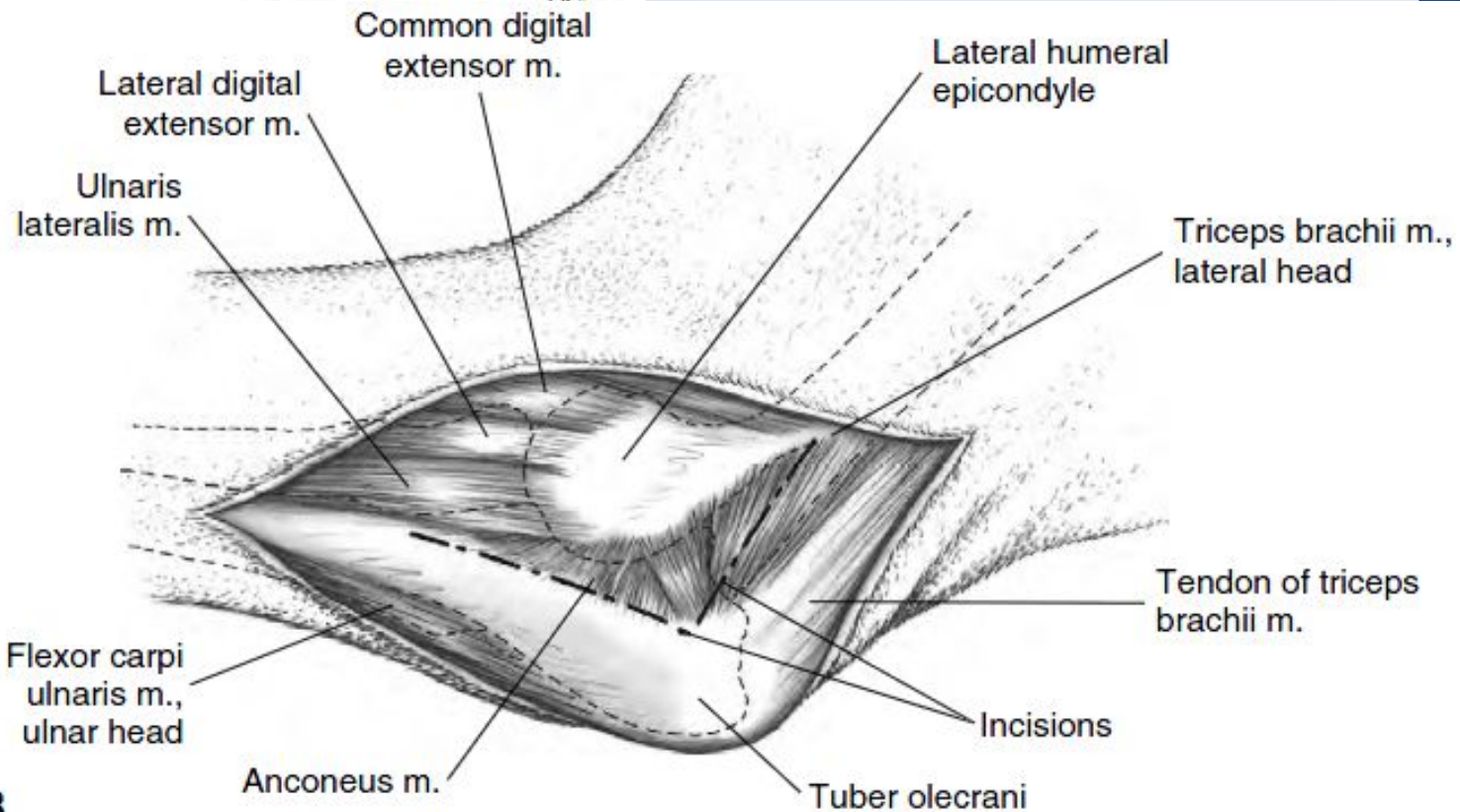
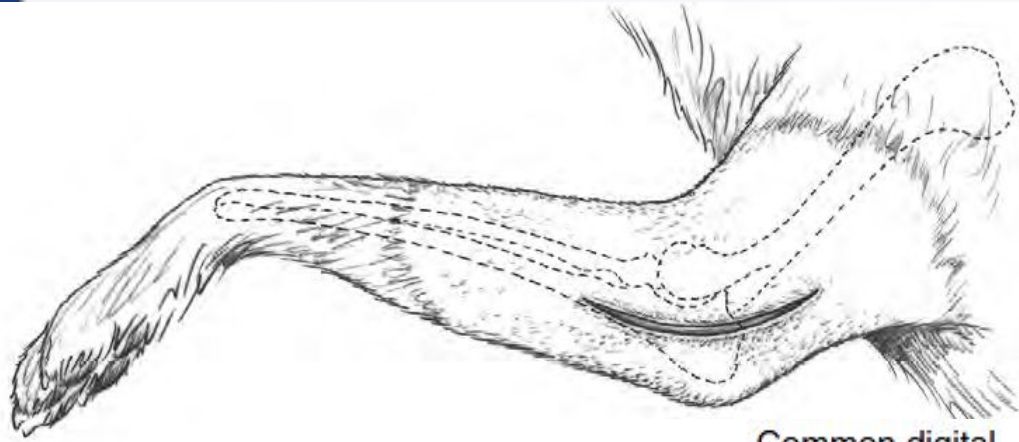
# Проксимальная часть локтевой КОСТИ



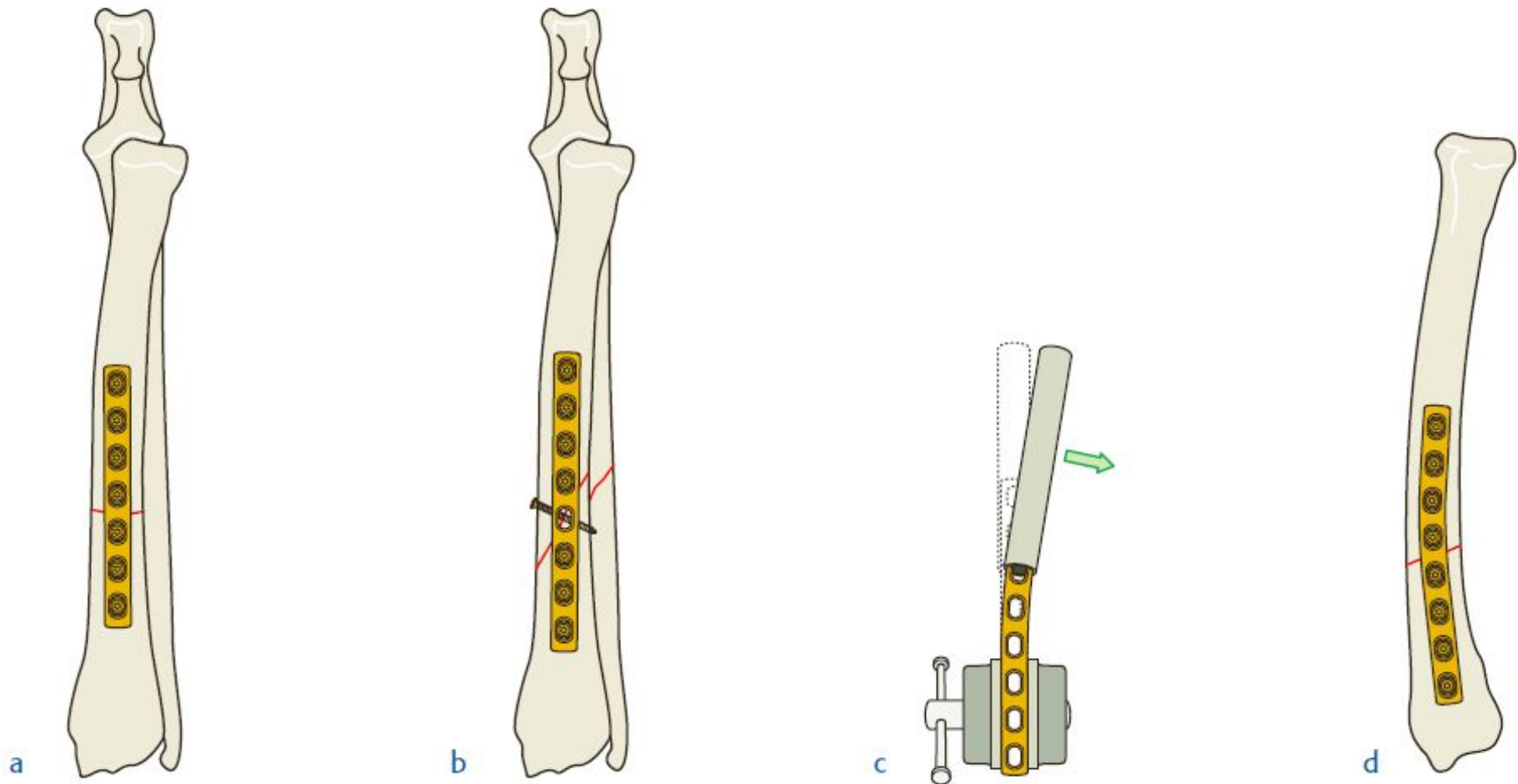
A

B

# Локтевой бугор



# Перелом диафиза лучевой КОСТИ

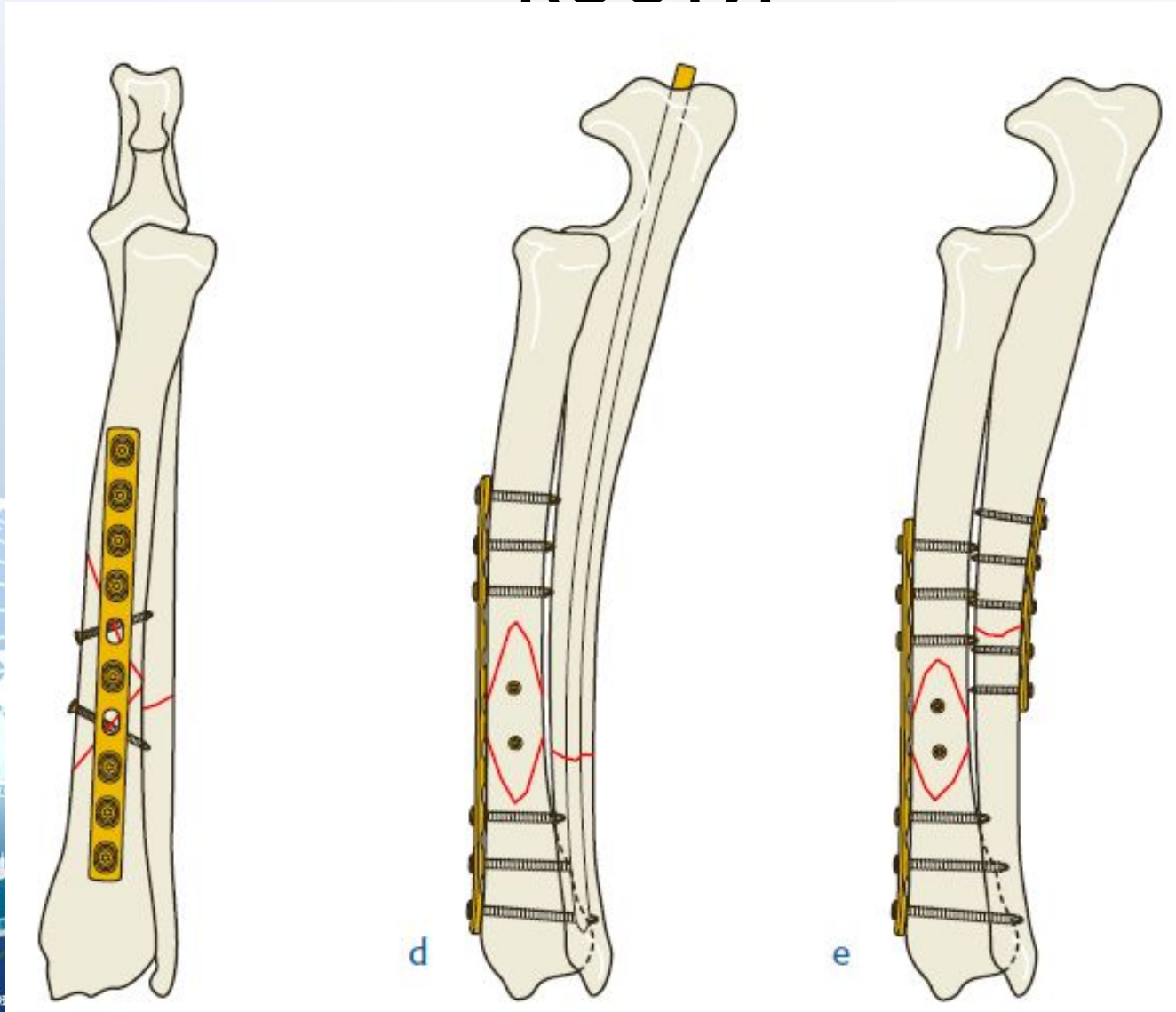


# Перелом диафиза лучевой

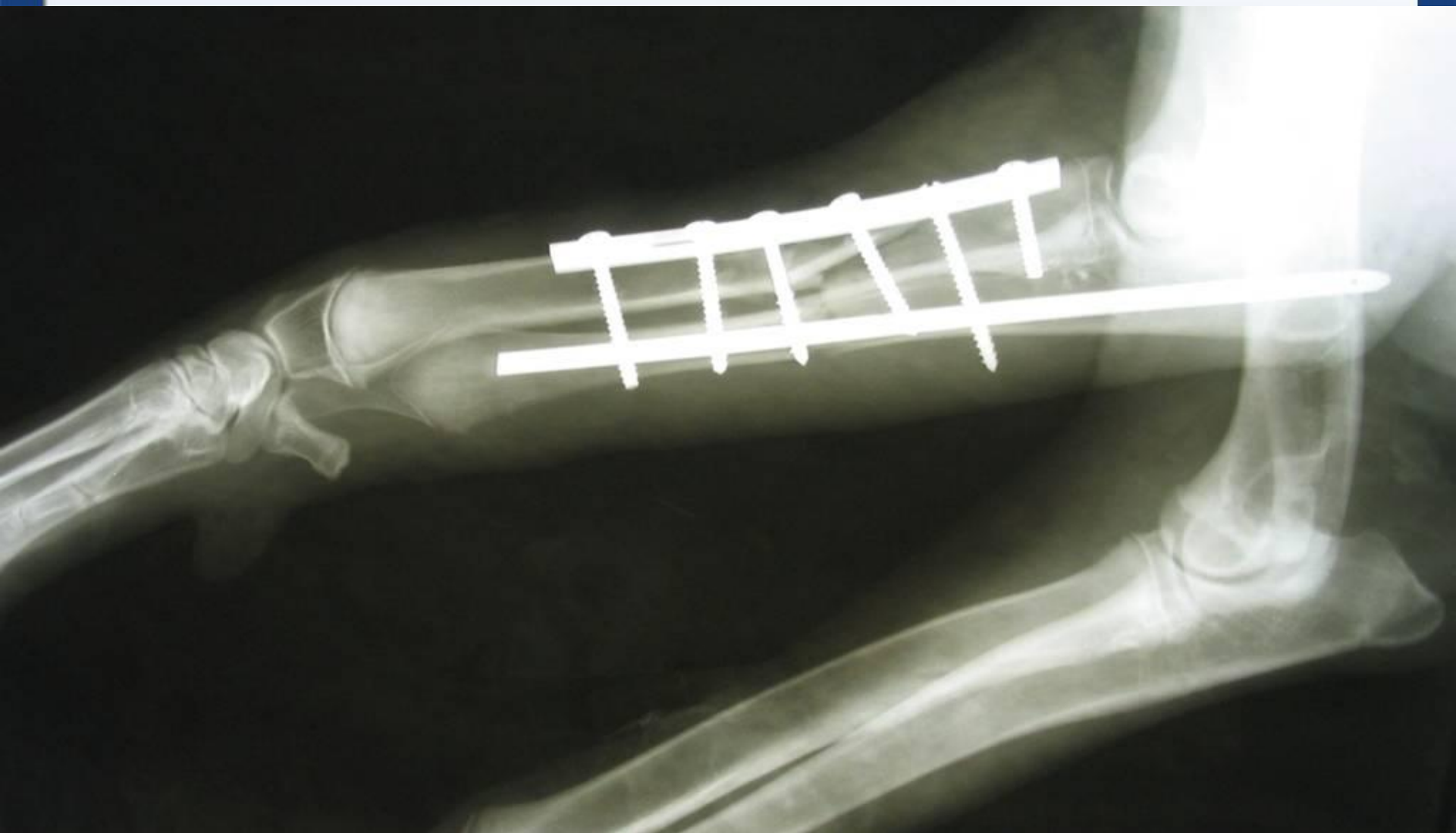
кости

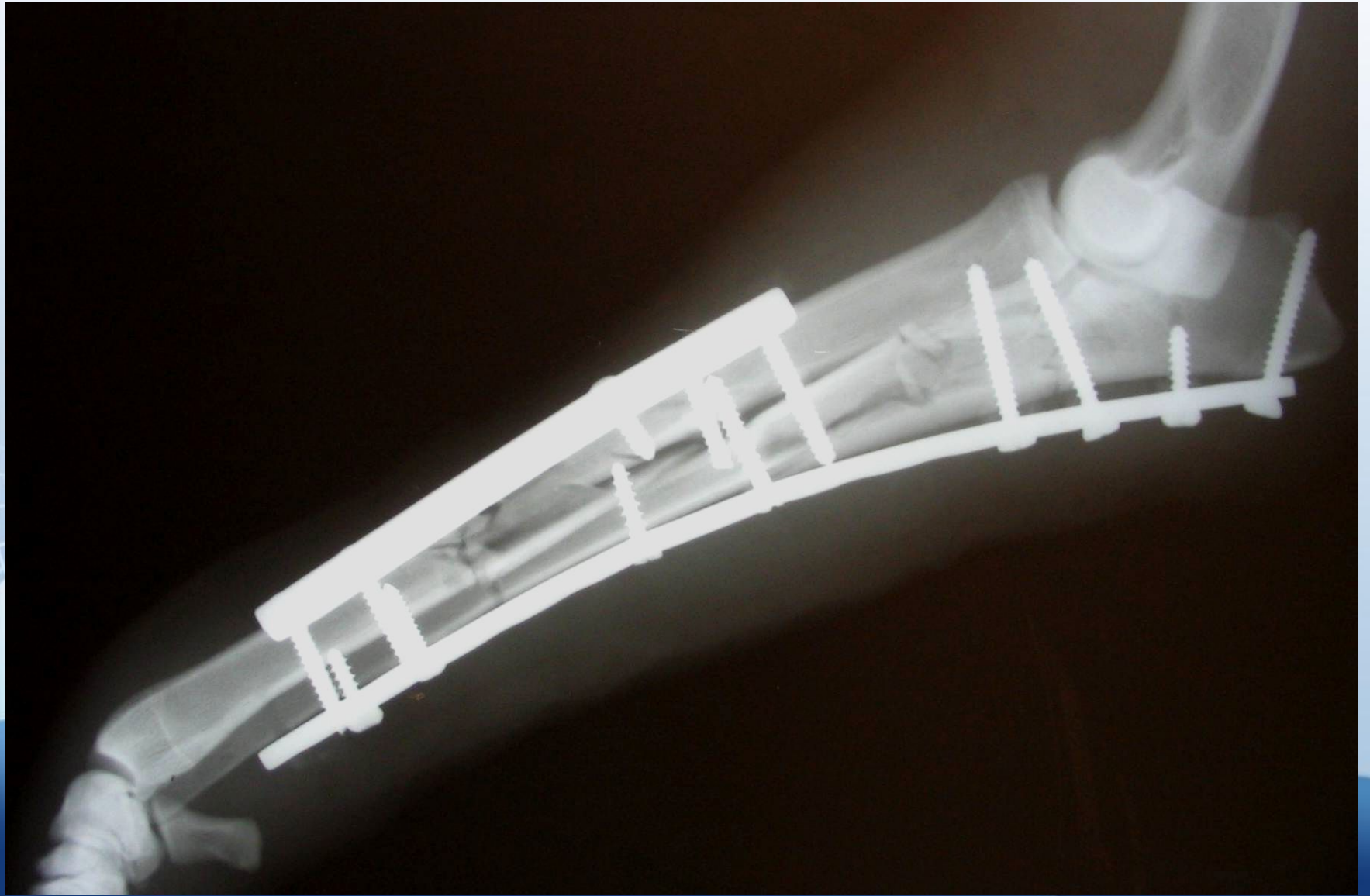


# Перелом диафиза лучевой КОСТИ

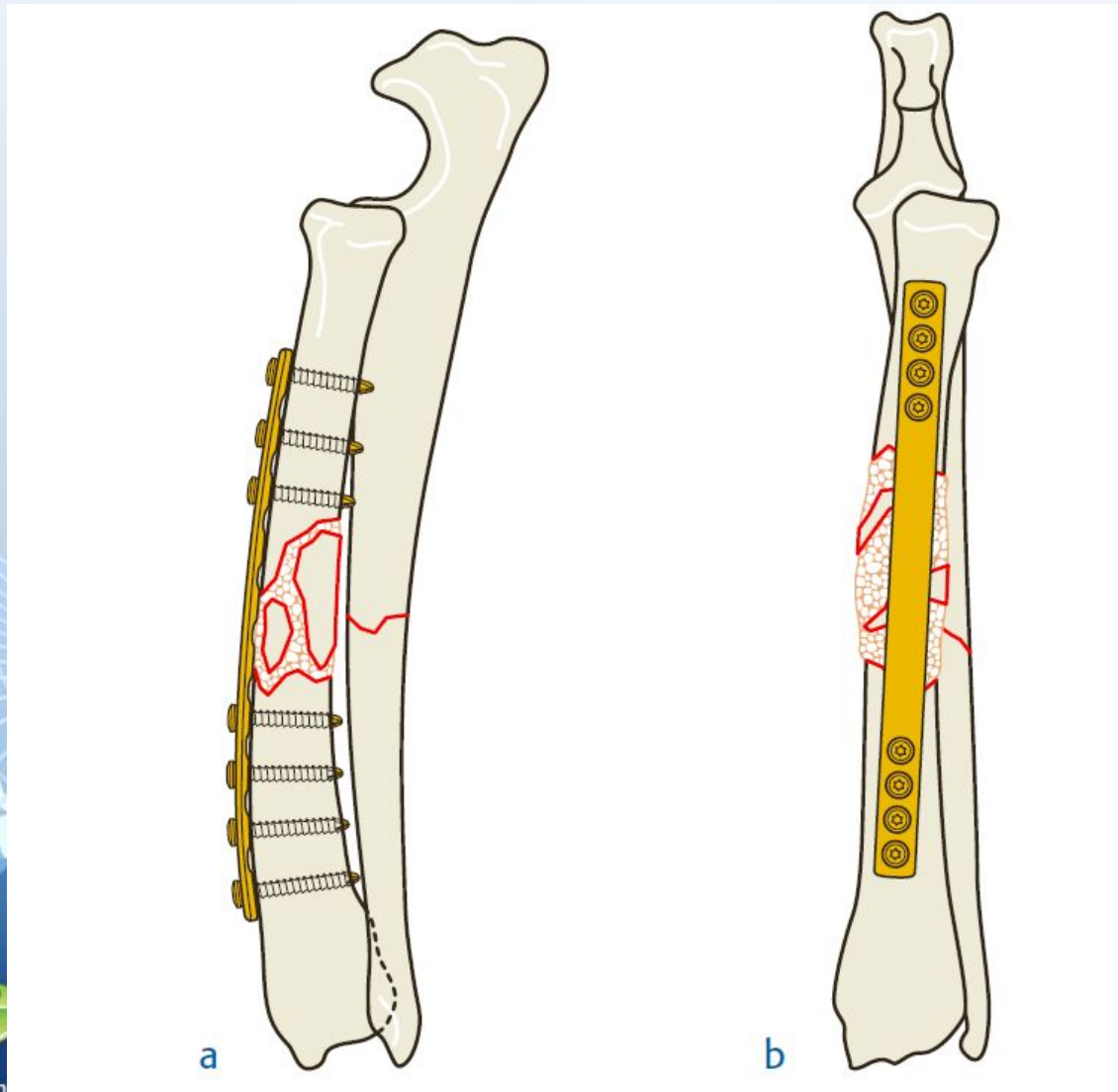




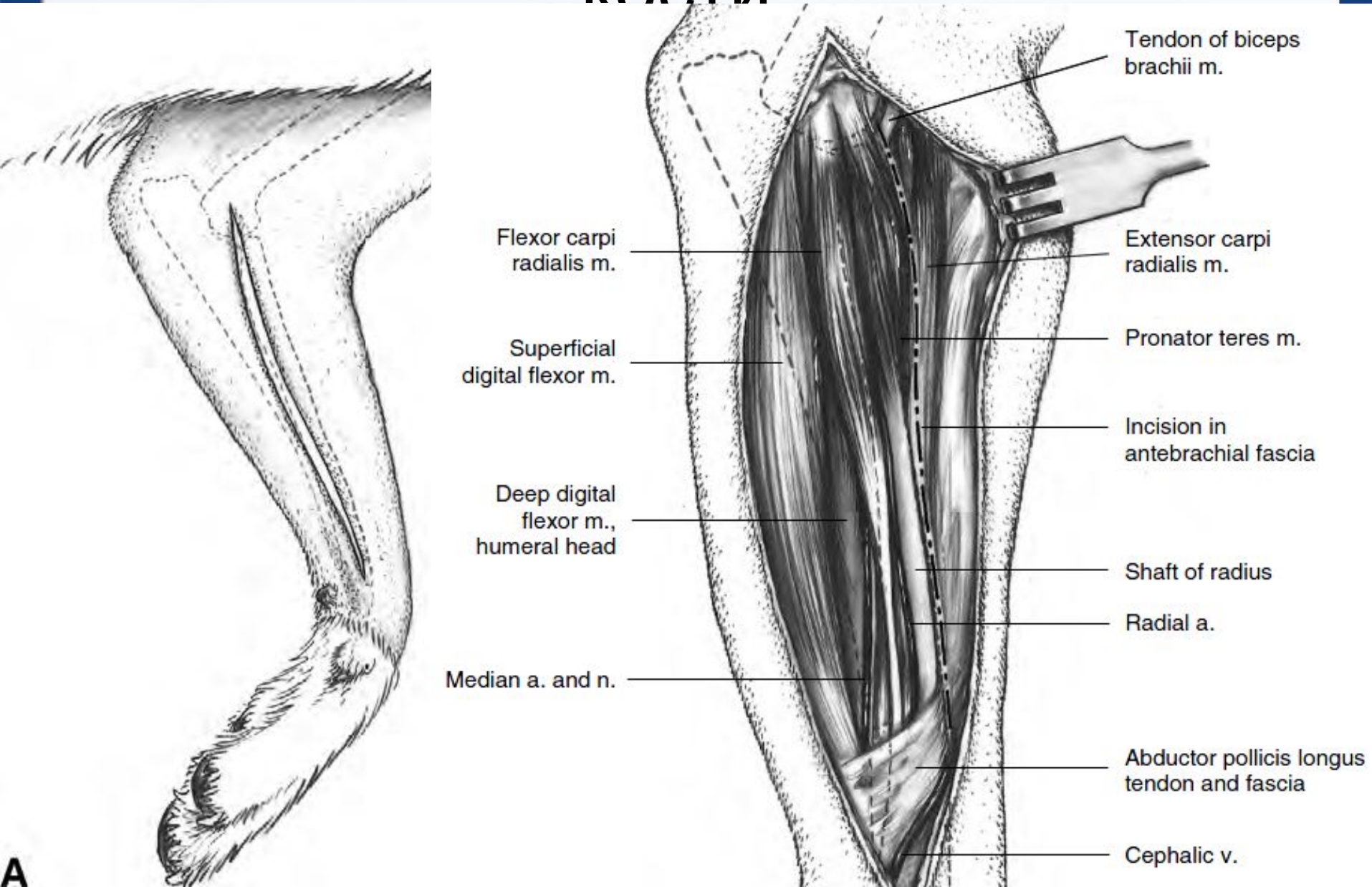




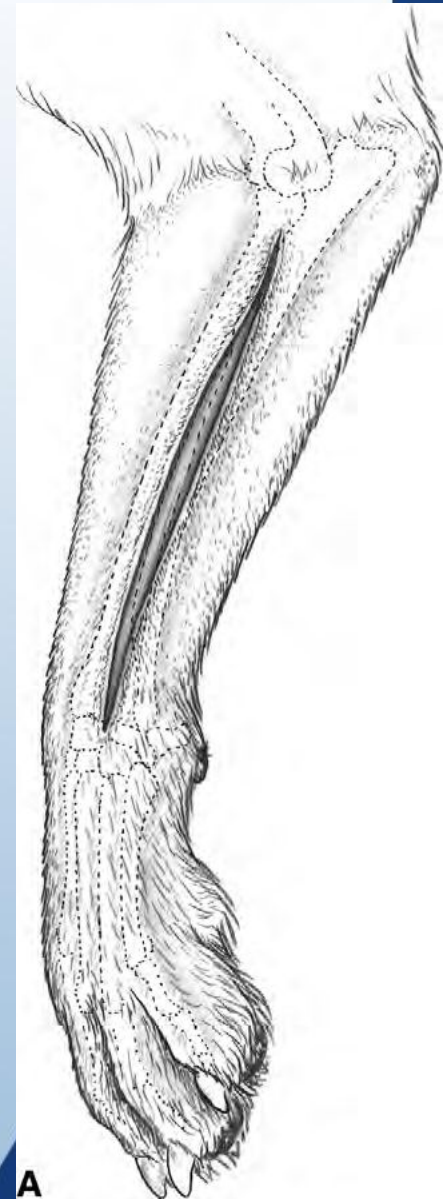
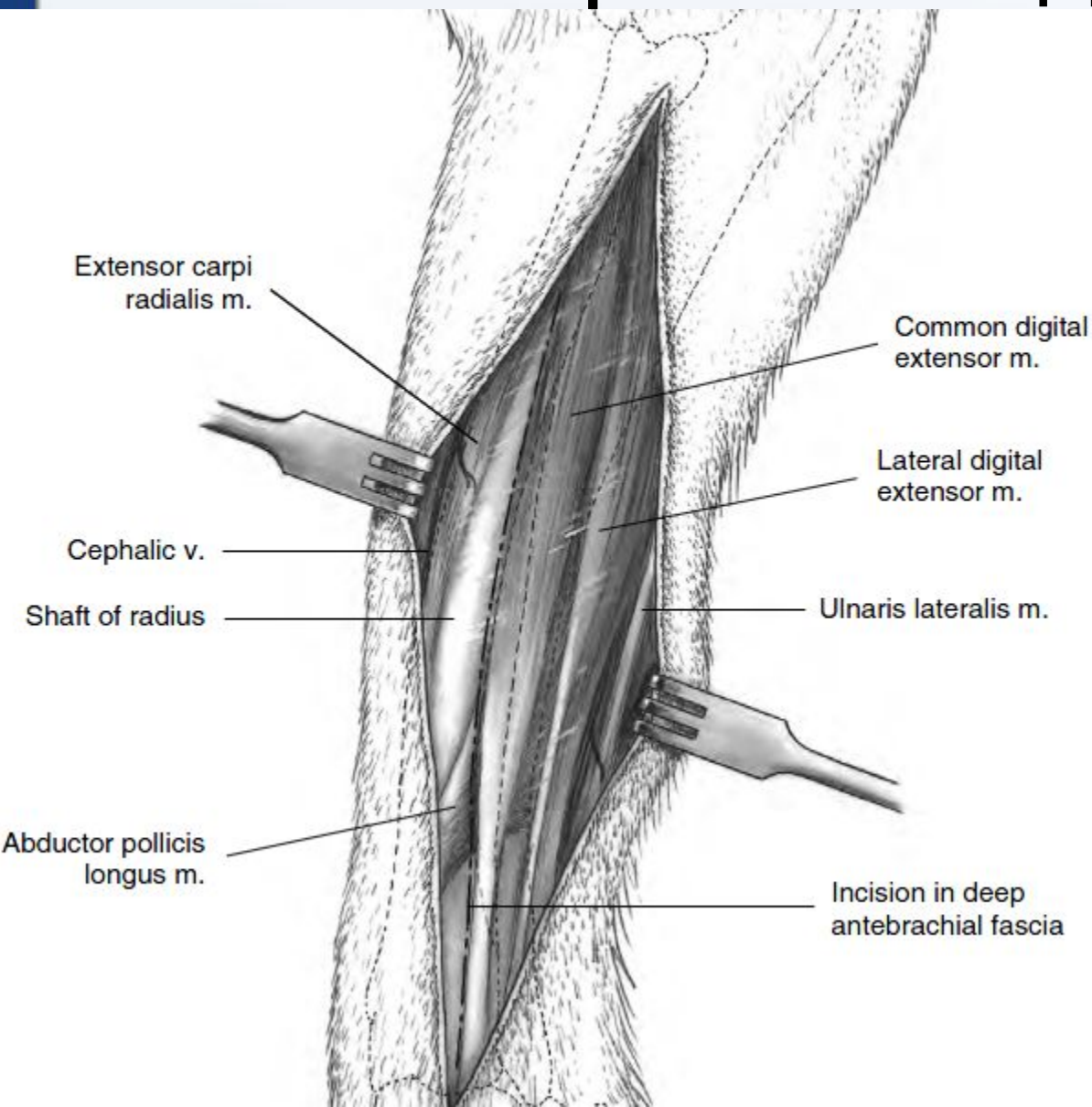
# Перелом диафиза лучевой КОСТИ



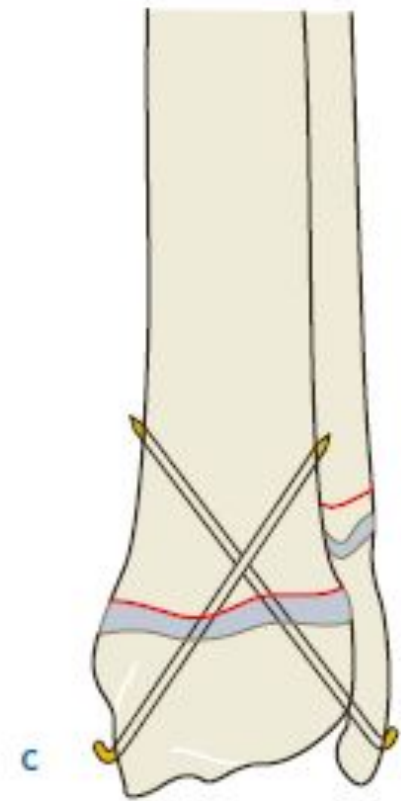
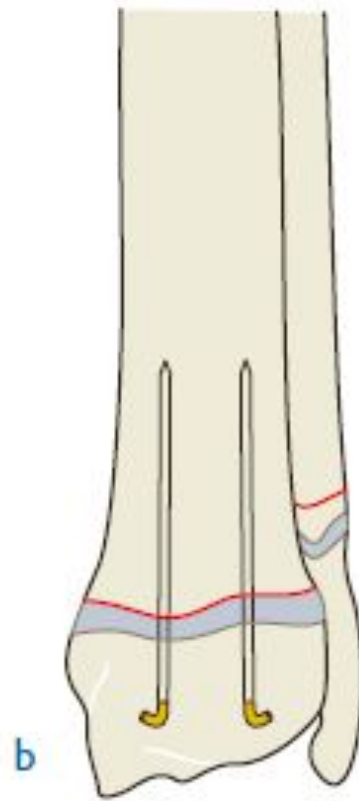
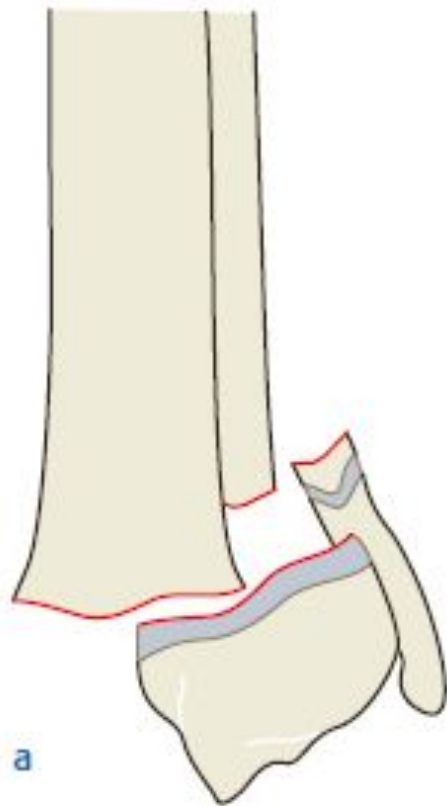
# Медиальный доступ к лучевой кости



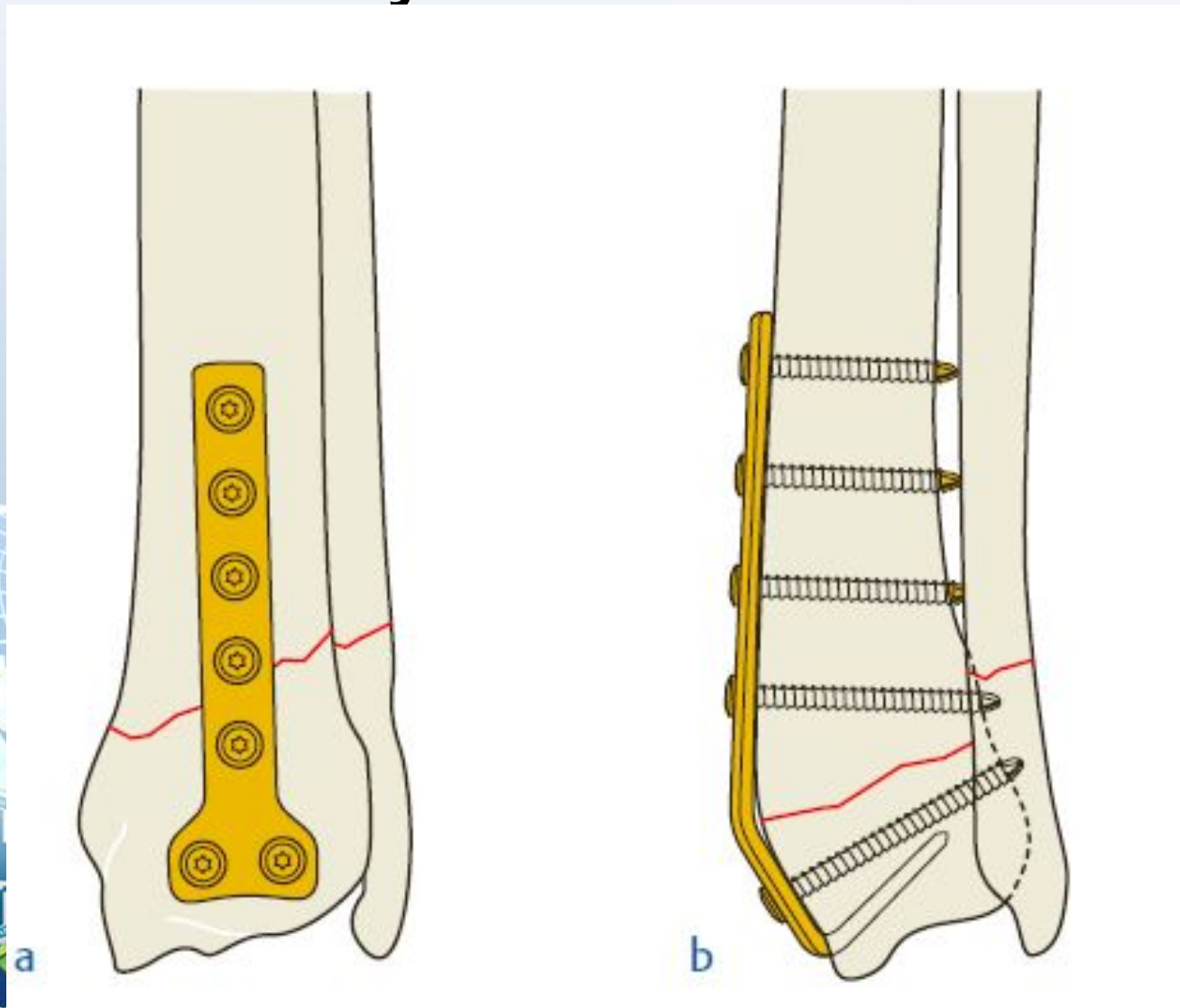
# Латеральный доступ

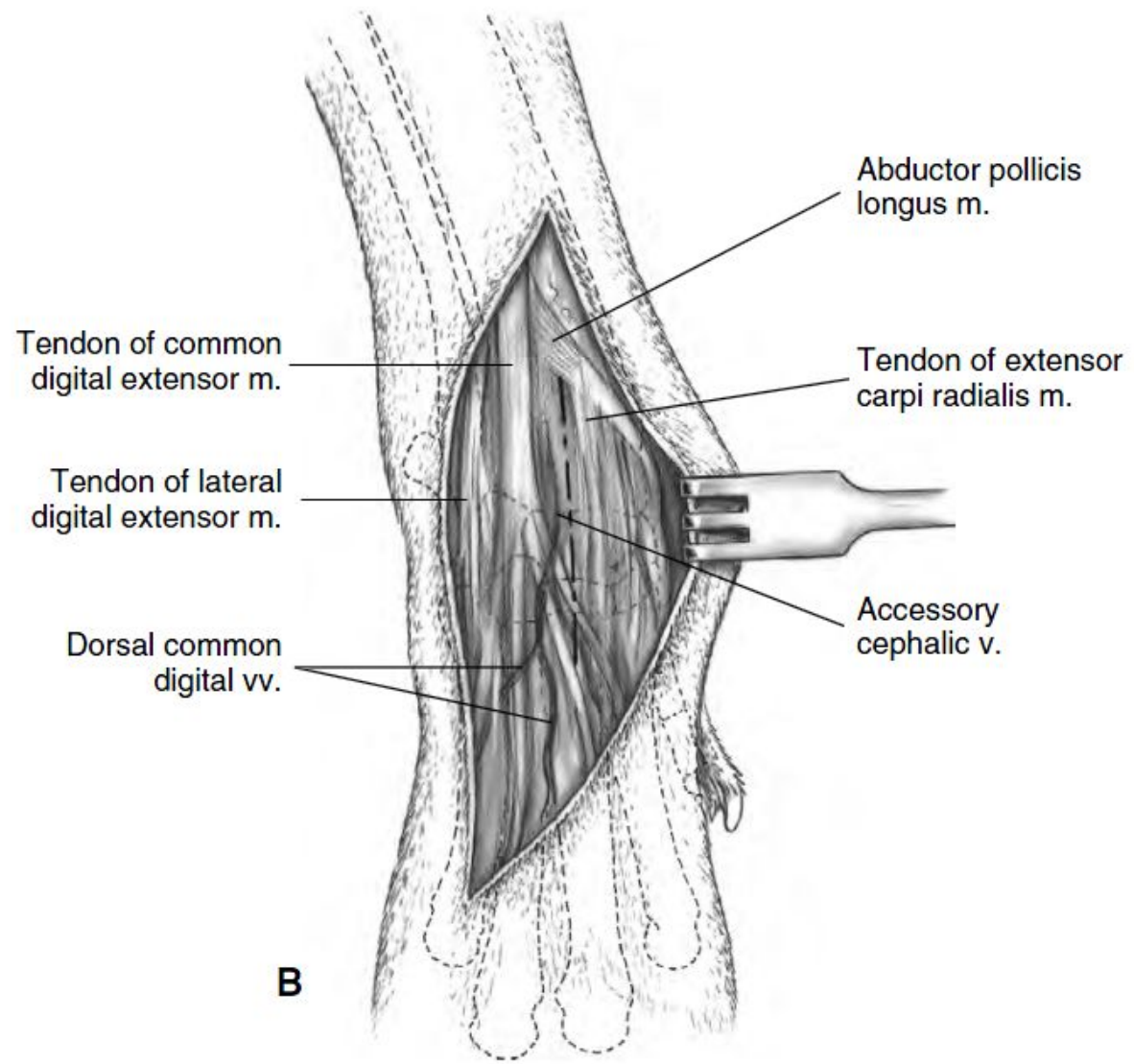
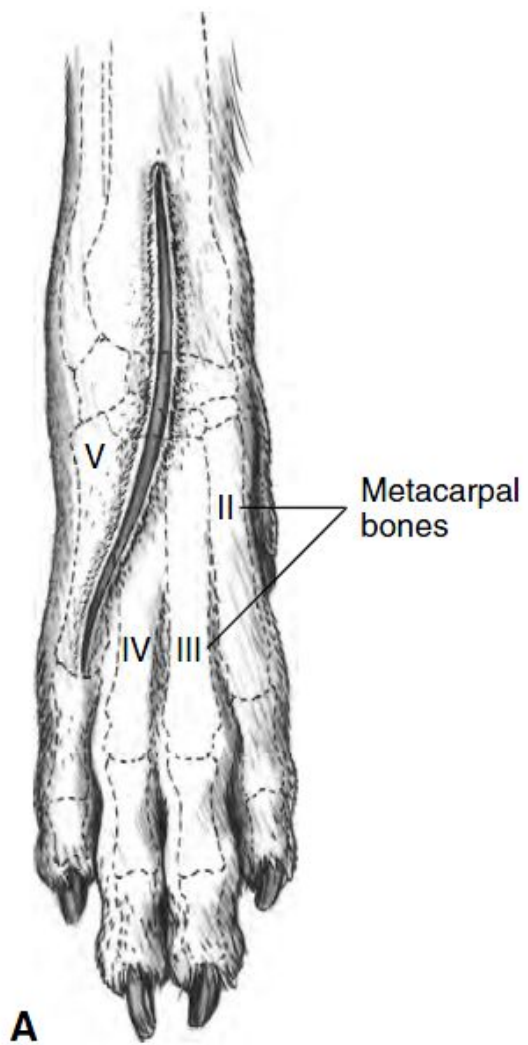


# Перелом дистальной части лучевой кости



# Перелом дистальной части лучевой кости







# Перелом дистальной части лучевой кости

