ПРЕХОДЯЩИЕ НАРУШЕНИЯ СПИННОМОЗГОВОГО КРОВООБРАЩЕНИЯ

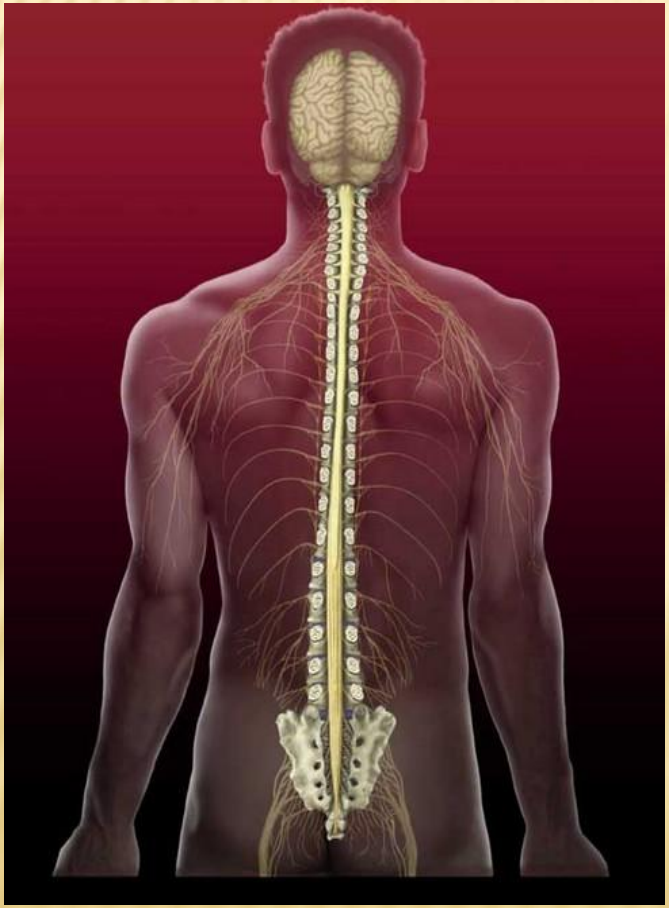

Студентки 404 группы
I мед. факультета
Кауновой Валерии

КРОВОСНАБЖЕНИЕ СПИННОГО МОЗГА

Выделяют 2 гемодинамических артериальных бассейна:

- Верхний: сегменты C1-D2 – из позвоночных и глубоких артерий шеи
- Нижний : сегменты D3-C5 –из сегментарных ветвей аорты.

От каждой позвоночной артерии отходят по одной передней и задней спинномозговой артерии. Передние спинномозговые артерии на уровне C1-C2 сегментов соединяются в одну.

Далее ее составляют передние радикуло- медулярные артерии (от 2 до 6).

На уровне сегмента спинного мозга, к которому подходит передняя радикуло-спинальная артерия кровоток имеет 2 направления :

Места отхождения передних радикуло-медуллярных артерий:

- Шейный отдел: от глубокой артерии шеи (1-2)
- Грудной отдел: из межреберных артерий (2-3)
- Поясничный отдел: из поясничных артерий
- Кресцевый отдел: из кресцевой артерии- дополнительная передняя радикуло-медуллярная артерия.

Большинство передних радикуло-медуллярных артерий отходят слева.

Самая большая в диаметре: артерия Адамкевича – входит на уровне D11-L1.

Задние радикуло-медуллярные артерии (6-16) также делятся на восходящие и нисходящие, они образуют правую и левую спинномозговые артерии.

Два типа строения артерий спинного мозга:

- Магистральный
- Рассыпной

Магистральный (48 %)

Спинной мозг кровоснабжается малым числом передних радикуло-медуллярных артерий, а нижняя половина спинного мозга всего одной – артерией Адамкевича.

Рассыпной (52%)

Число передних радикуло- медуллярных артерий может достигать 16. Каждая из артерий васкуляризирует несколько сегментов спинного мозга, при выключении одной из них кровоток легко компенсируется.

Передние спинномозговые артерии, правая и левая задние спинномозговые артерии анастамозируют в горизонтальной плоскости, образуя сосудистое кольцо vasa corona.

На поперечнике спинного мозга выделяют 3 артериальных бассейна:

1.Центральный (передний рог, передняя серая спайка, основание заднего рога, прилежащие участки передних и боковых канатиков) из бороздчатый артерий от передних спинно-мозговых артерий

2.Дорсальный (задние рога, задние канатики) из ветвей задних спинно-мозговых артерий.

3.Переферический (передние и боковые канатики) из vasa corona

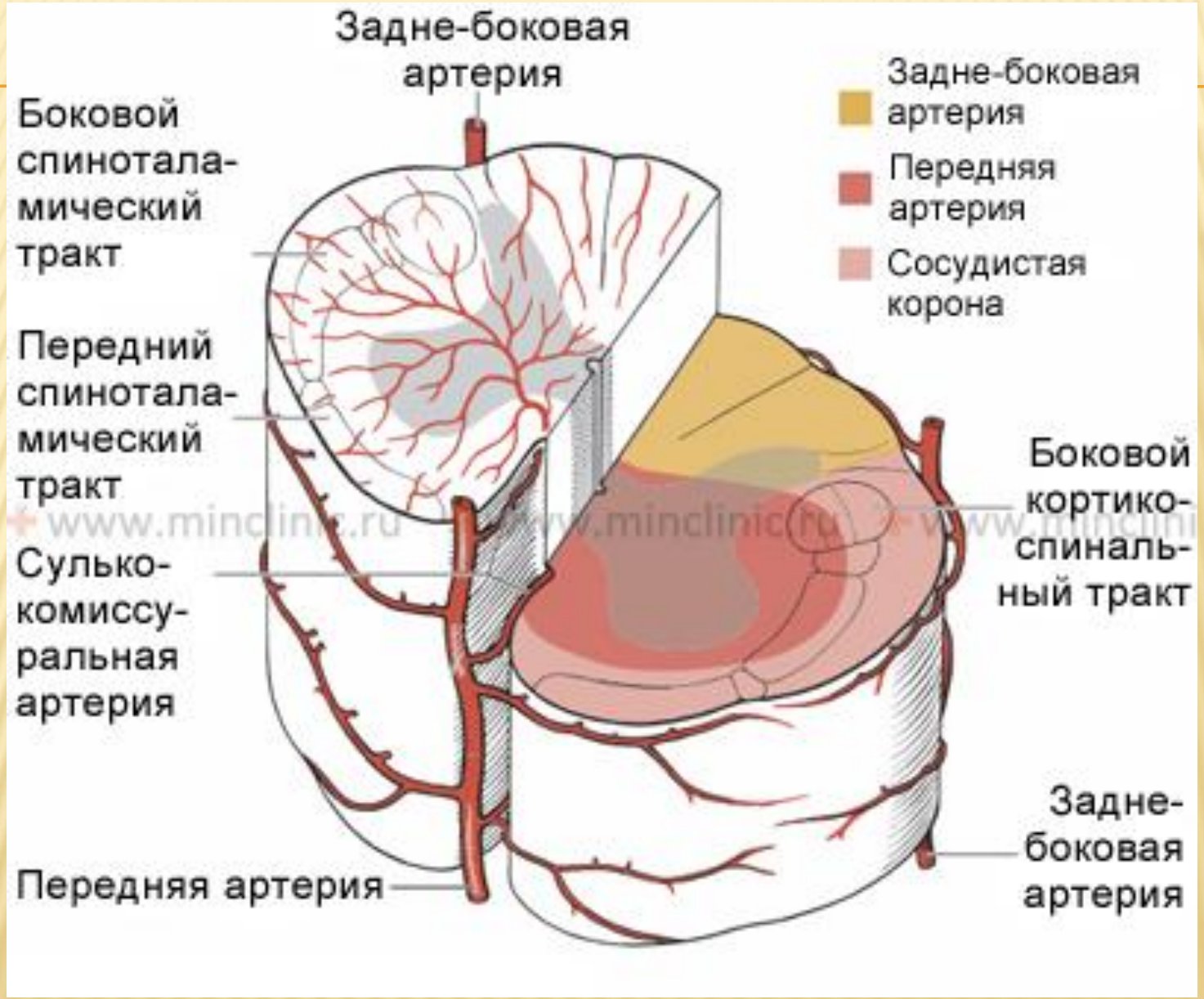
Задне-боковая артерия
Боковой спинотала-мический тракт
Передний спинотала-мический тракт
Сулько-комиссу-ральная артерия
Передняя артерия
Задне-боковая артерия
Передняя артерия
Сосудистая корона
Боковой кортико-спиналь-ный тракт
Задне-боковая артерия

ПРЕДИКТОРЫ СПИНАЛЬНЫХ ИНСУЛЬТОВ

К ним относятся преходящие нарушения спинномозгового кровообращения:

- Синдром «падающей капли»
- Синдром Унтерхарншейдта
- Миогенная перемежающаяся хромота
- Каудогенная перемежающаяся хромота

Синдром «падающей капли»

При быстром повороте головы в сторону или запрокидывании ее назад внезапно возникает резкая слабость в руках и ногах. Больной падает , но сознание не теряет. Может ощущаться боль в шее и затылке.

Через 2-3 минуты сила в конечностях восстанавливается. Глубокие рефлексы в руках понижены, в ногах повышены, может вызыватья рефлекс Бабинского.

Через несколько десятков минут неврологический статус нормализуется.

Возникает при дегенеративно- дистрофических поражениях шейного позвоночника, иногда в сочетании с атеросклерозом позвоночных артерий.

Синдром Унтерхарншейдта

При резком повороте головы внезапно появляется тетраплегя, больной падает без сознания. Сознание включается через 2-3 минуты, но движения в конечностях еще не возможны. Через 3-5 минут сила начинает постепенно восстанавливаться.

В межприступном периоде возможны тупые боли в шейном отделе позвоночника.

Возникает при шейном остеохондрозе и связан с ишемией не только шейного утолщения, но и мозгового ствола.

Миелогенная перемежающаяся хромота

При длительной ходьбе появляется слабость и онемение в ногах , иногда сопровождающиеся императивными позывами к мочеиспусканию и дефекации. После непродолжительного отдыха (5-10 мин) больной может продолжать ходьбу.

Во время слабости наблюдается снижение сухожильных рефлексов, гипотония мышц, фасцикулярные подергивания.

Возможно подворачивание стоп при ходьбе.

Пульсация артерий не изменяется (важно для дифференциальной диагностики с эндартериитом).

Ишемия в нижнем артериальном бассейне спинного мозга, чаще дополнительной радикуло-медуллярной артерии .

Этиология: поясничный остеохондроз (симптомы на фоне люмбалгии), спинальный васкулит или атеросклероз брюшной части аорты и ее ветвей.

Каудогенная перемежающаяся хромота

При ходьбе сначала появляются мучительные парастезии в дистальных отделах нижних конечностей, которые поднимаются вверх по ногам до промежности и половых органов, затем развивается слабость ног.

Визуально : сглажен поясничный лордоз. Ограничена подвижность в поясничном отделе позвоночника.

Этиология : врожденное или приобретенное сужение позвоночного канала на уровне поясничного отдела.

ИШЕМИЧЕСКИЙ СПИНАЛЬНЫЙ ИНСУЛЬТ

Стадии:

- Предвестников
- Развития
- Обратного развития
- Резидуальных явлений

Характерно для развития спинального инсульта исчезновения боли в позвоночнике и по ходу корешков, которая часто является предвестником.

Клиническая картина зависит от локализации и распространенности участка ишемии.

ГЕМОРРАГИЧЕСКИЙ СПИНАЛЬНЫЙ ИНСУЛЬТ

Этиология: чаще травмы позвоночника, аномалии сосудистой системы спинного мозга, васкулиты и др.

Наступает остро, без предвестников.

СПАСИБО ЗА ВНИМАНИЕ!