



ГБОУ ВПО Уральский государственный медицинский
университет
Минздрава России
Кафедра хирургической стоматологии и челюстно-лицевой
хирургии

ПРОТОКОЛ ХИРУРГИЧЕСКОГО ЛЕЧЕНИЯ НЕБНОГО ТОРУСА

Докладчик – ординатор Д.В.Ерофеев
Научный руководитель – д.м.н. И.Н.Костина

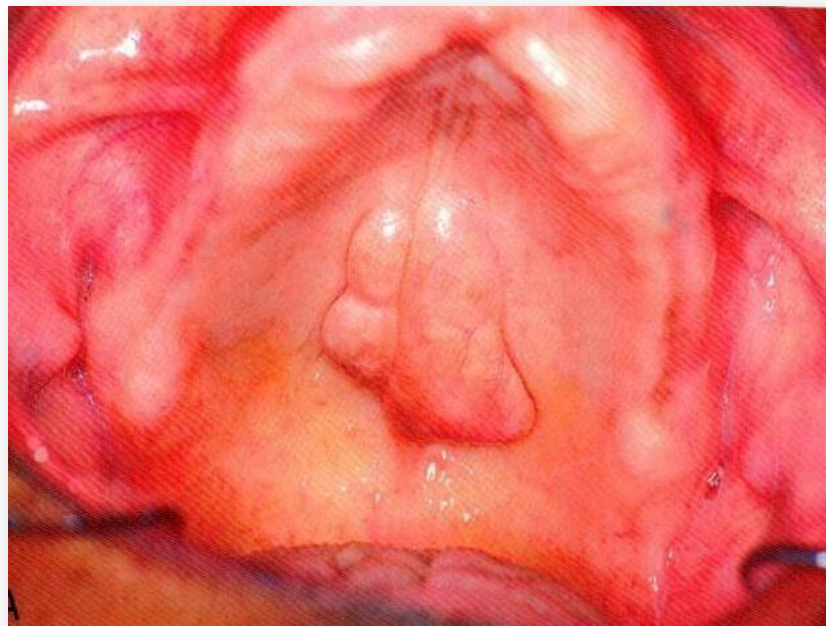
Екатеринбург, 20 октября 2015

г.

Небный торус
располагается
посередине небного шва и
является
опухолеподобным
образованием .

Причина его образования
неизвестна.

Небный торус
определяется в 20%
случаев у женщин и вдвое
реже у мужчин. Формы и
размеры торуса
варьируют



ПОКАЗАНИЯ К УДАЛЕНИЮ

Небный торус может создавать ряд проблемы в период:

- Прорезывания зубов верхней челюсти
- Формирование дикции
- А так же при протезировании дефектов верхнего зубного ряда.
- Небный торус может стать областью хронической травмы.

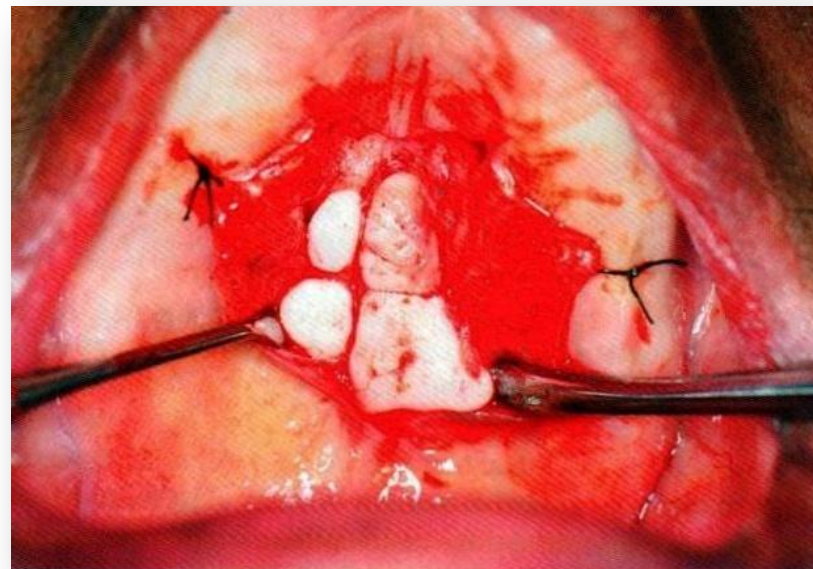
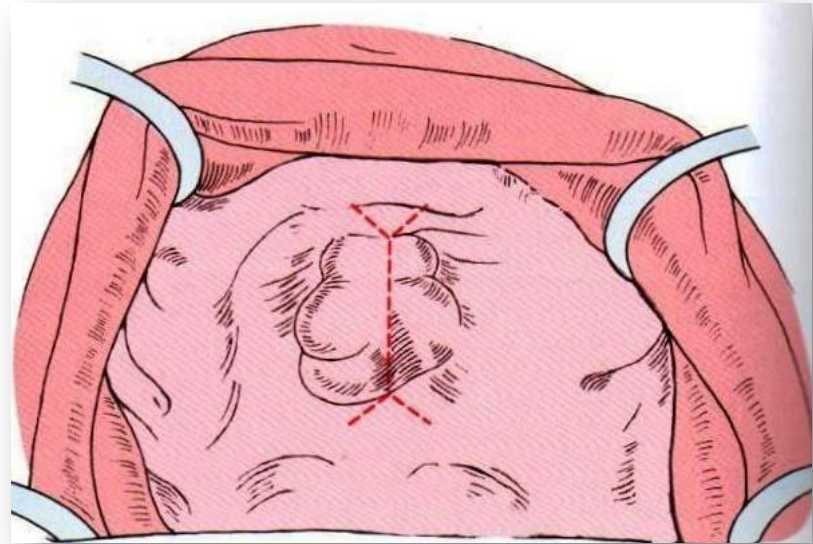
В большинстве случаев небный торус удаляют при планировании полного или частичного съемного протеза на верхней челюсти, в ходе хирургической подготовки.

ОБЕЗБОЛИВАНИЕ

Применяют двустороннюю проводниковую анестезию у большого небного отверстия, резцовую анестезию, а так же инфильтрационную анестезию.

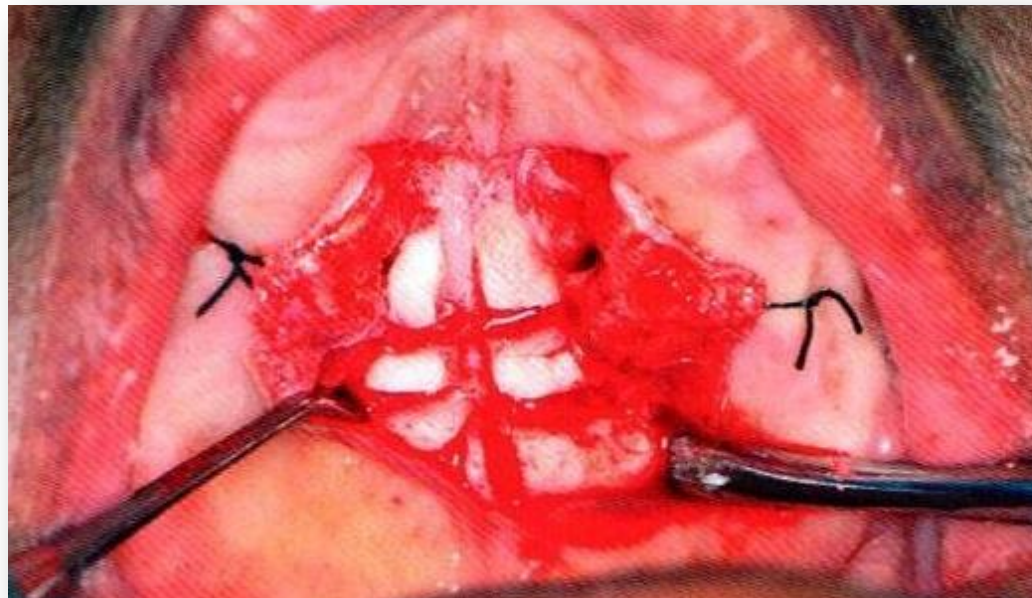
ЭТАПЫ ОПЕРАЦИИ УДАЛЕНИЯ ТОРУСА

- Проводится 1 линейные разрез по небному шву и дополнительные «освобождающие» разрезы на его краях (одном или обеих концах по необходимости).
- Слизисто-надкостничный лоскут над торусом часто истончен и его отслоение должно проводиться с осторожностью, это становится особенно сложным, если строение торуса имеет несколько возвышенностей, отграниченные между собой бороздами.
- В случае массивного торуса, отслоение лоскута проводится на всем протяжении твердого неба, для создания доступа, края лоскута временно фиксируются в области альвеолярного гребня



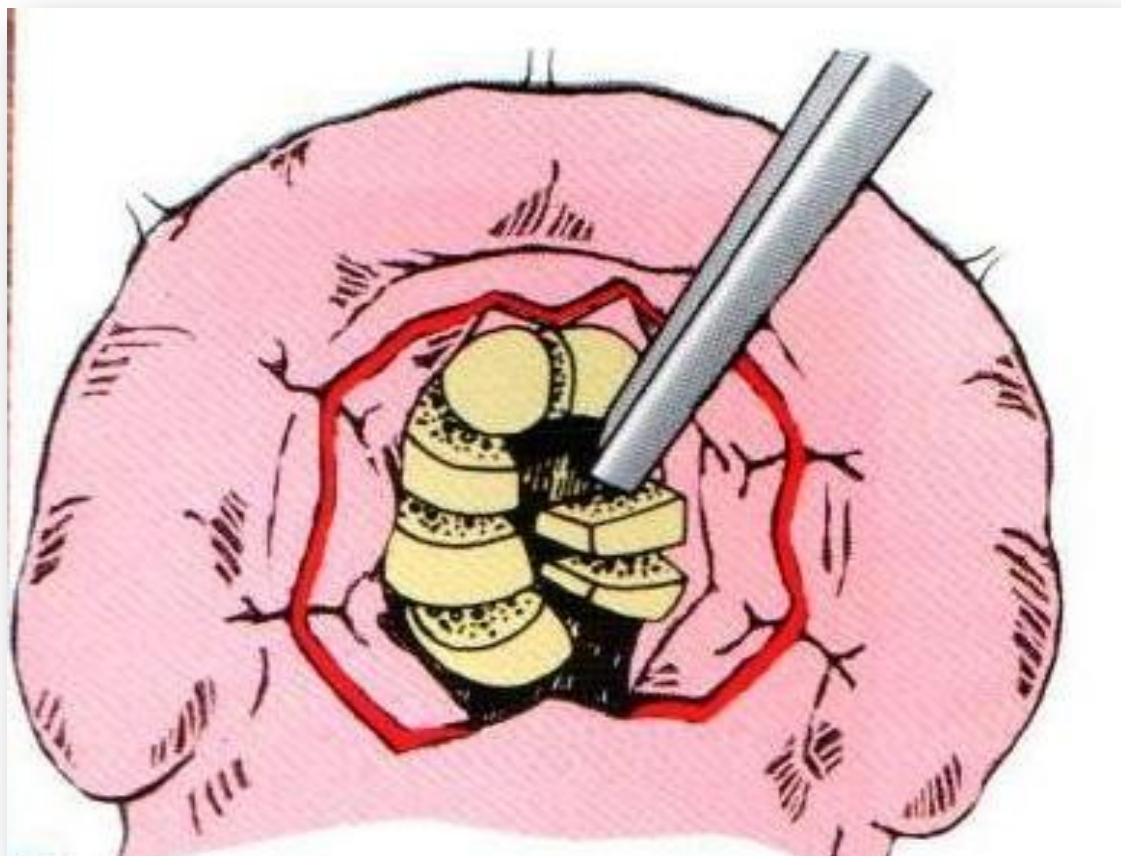
ЭТАПЫ ОПЕРАЦИИ УДАЛЕНИЯ ТОРУСА

- Если торус в своем основании имеет маленькую «ножку», то для его удаления достаточно использовать остеотом и хирургический молоток.
- Для торуса большего размера на широком основании необходимо предварительное распиливание его на части. Очень важно уделить внимание глубине распилов что бы избежать перфорацию дна



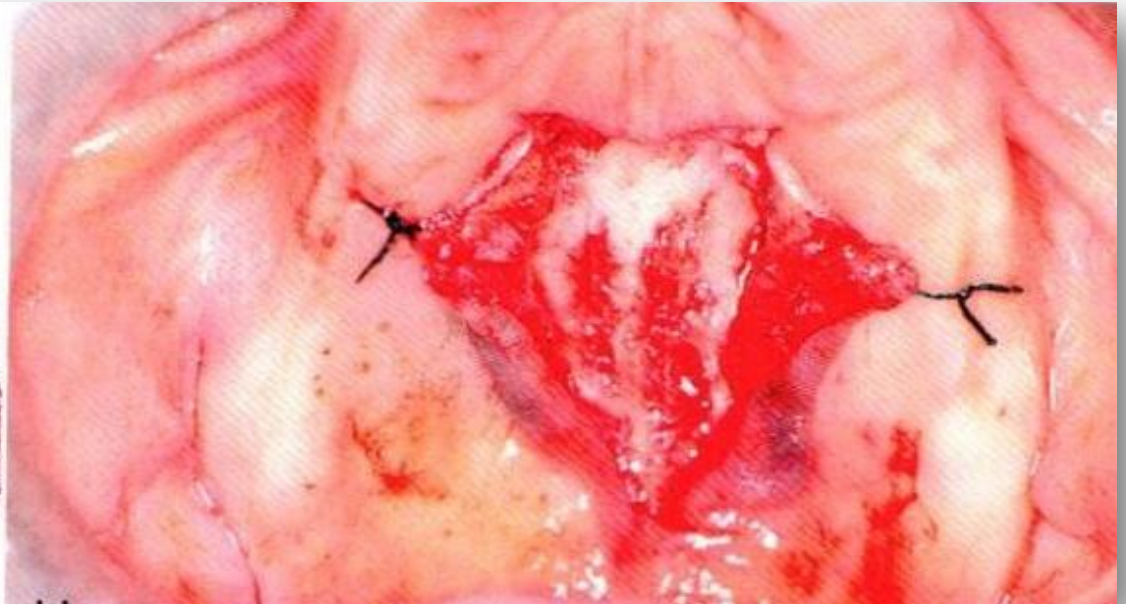
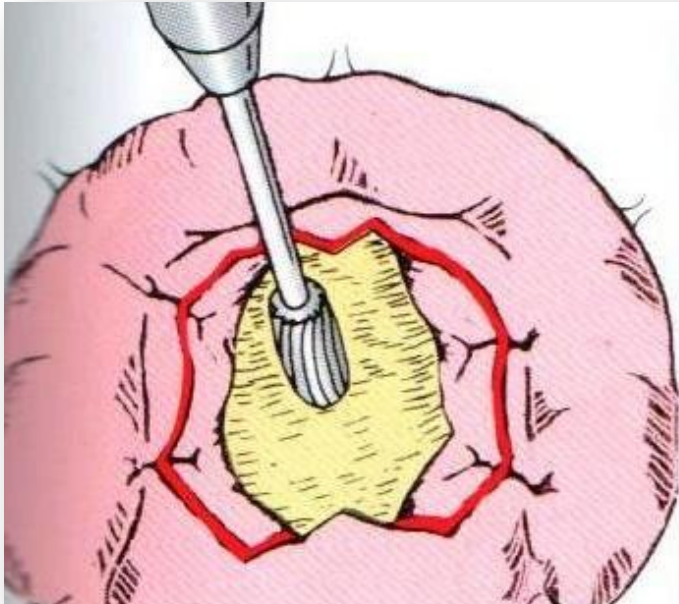
ЭТАПЫ ОПЕРАЦИИ УДАЛЕНИЯ ТОРУСА

После распиливания, торус удаляется частями остеотомом и хирургическим МОЛОТКОМ.



ЭТАПЫ ОПЕРАЦИИ УДАЛЕНИЯ

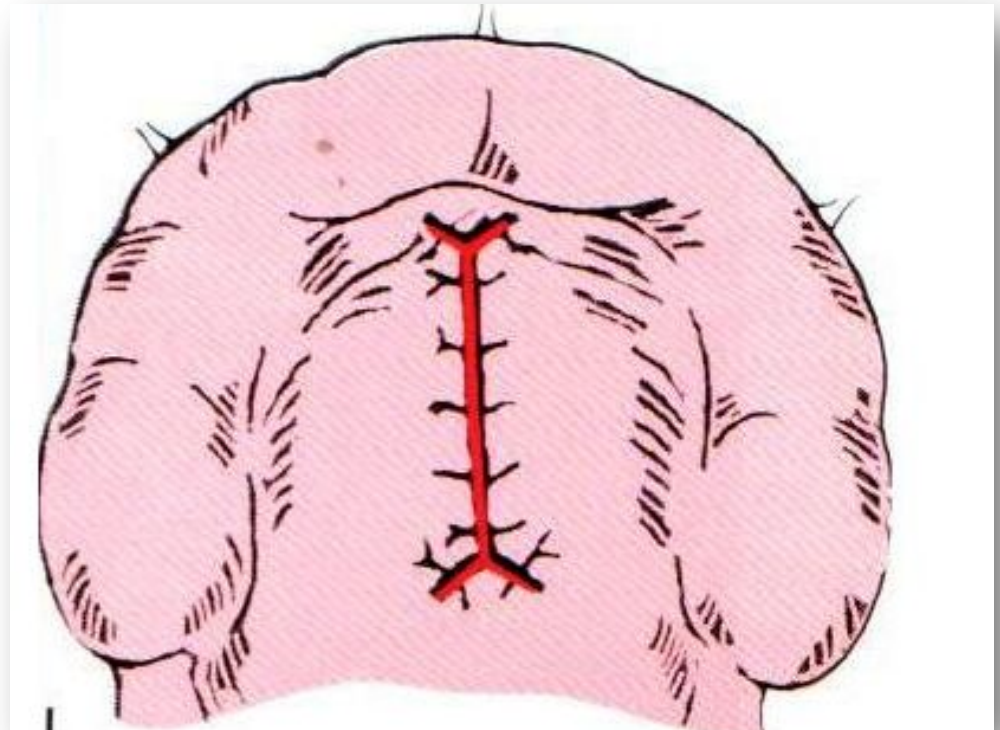
- С помощью фрезы создается ровная костная поверхность.
- Слизисто-надкостничный лоскут укладывается на сформированную поверхность, излишние участки слизистой оболочки иссекаются. Необходимо помнить что излишнее натяжение лоскута может привести к его неплотному прилеганию и образованию гематомы.



ЭТАПЫ ОПЕРАЦИИ УДАЛЕНИЯ

ТОРУСА

- Накладываются узловые швы.
- Возможно использование временного протеза с мягкой подкладкой в области проведенной операции для избежания компрессионного некроза слизисто-надкостничного лоскута.



ПОСЛЕОПЕРАЦИОННЫЙ ПЕРИОД

- Полоскание полости рта антисептиком после еды 3-4 раза в день.
- Индивидуальная гигиена полости рта.
- Снятие швов на 7-10 сутки при наличии эпителизации раны.

ОСЛОЖНЕНИЯ

- образование гематомы ,
- перфорация дна полости носа,
- некроз слизисто-надкостничного лоскута.

