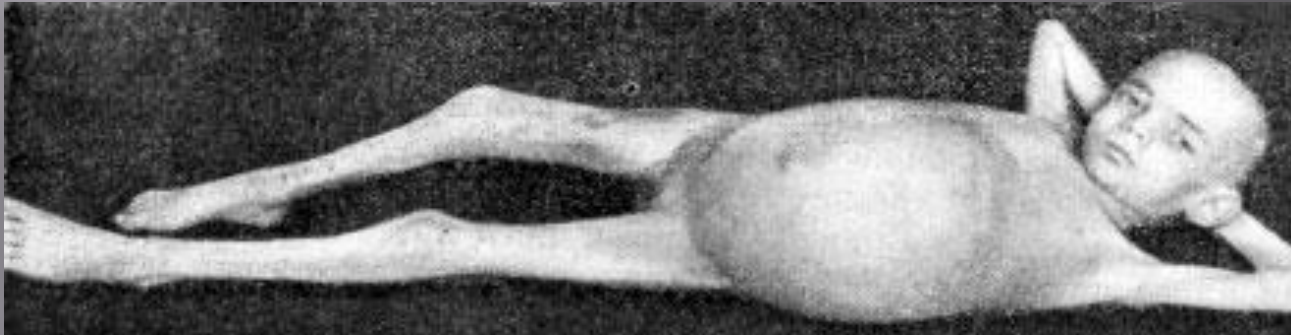


# ПРОЦЕССЫ АДАПТАЦИИ И РЕГЕНЕРАЦИИ.



# Основные адаптационные процессы:

- 1-атрофия
- 2-гипертрофия
- 3-регенерация
- 4-перестройка тканей

# Атрофия.

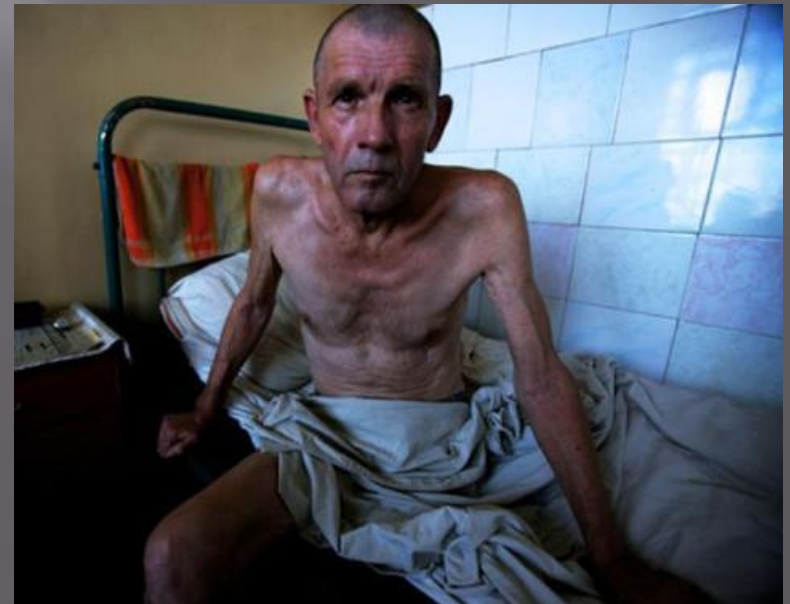- ▣ -прижизненное уменьшение объема клеток, органов,сопровождаемое снижением или прекращением их функций.
- ▣ Виды атрофии:
- ▣ 1-физиологическая(в процессе жизнедеятельности организма).
- ▣ Дети: боталлов проток
- ▣ Пожилые : половые железы,кости\хрящи.
- ▣ 2-патологическая

# Патологическая атрофия:

- ▣ -приспособление к изменениям ,вызванным болезнями.
- ▣ Обратимость: Обратима \ Не обратима.
- ▣ Распространенность: Общая \ Местная.

# Общая атрофия(Истощение):

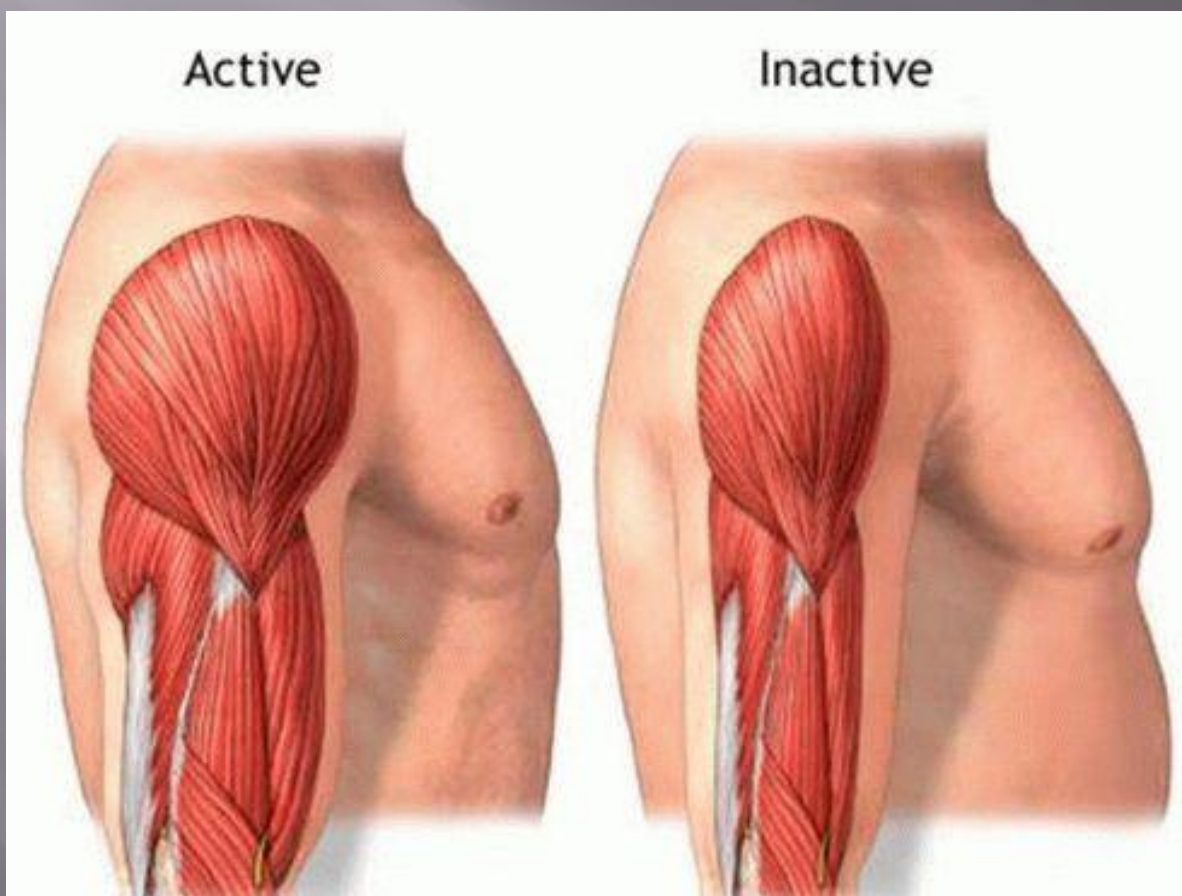
- ▣ -алиментарное истощение;
- ▣ -раковая кахексия;
- ▣ -церебральная кахексия;
- ▣ -истощение при других заболеваниях - хронических инфекциях(туберкулез).



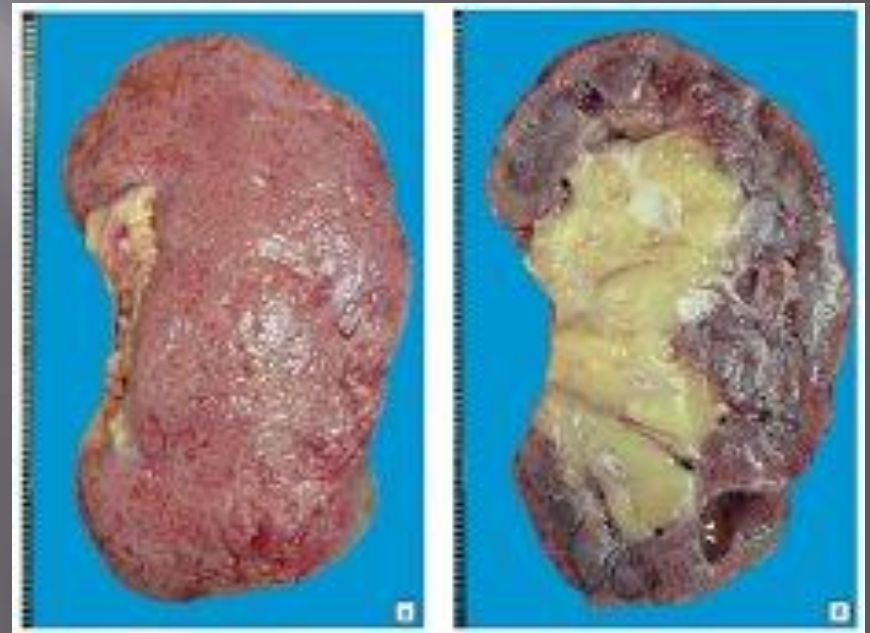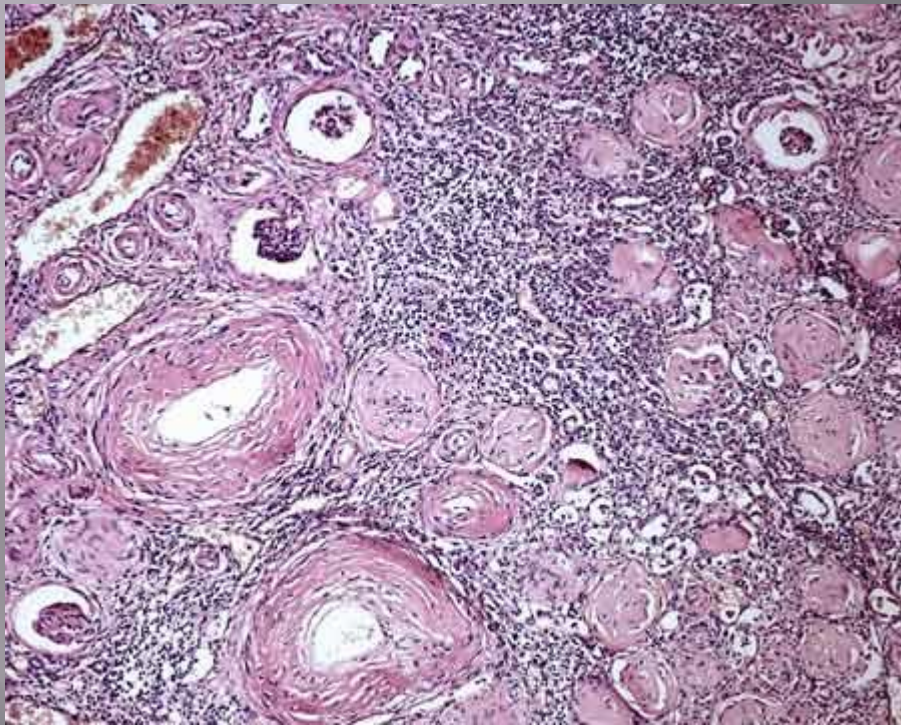
# Местная атрофия:

- ▣ -дисфункциональная атрофия;
- ▣ -атрофия, вызванная давлением;
- ▣ -нейротическая атрофия;
- ▣ -атрофия под действием физических и химических факторов.

# Дисфункциональная атрофия:

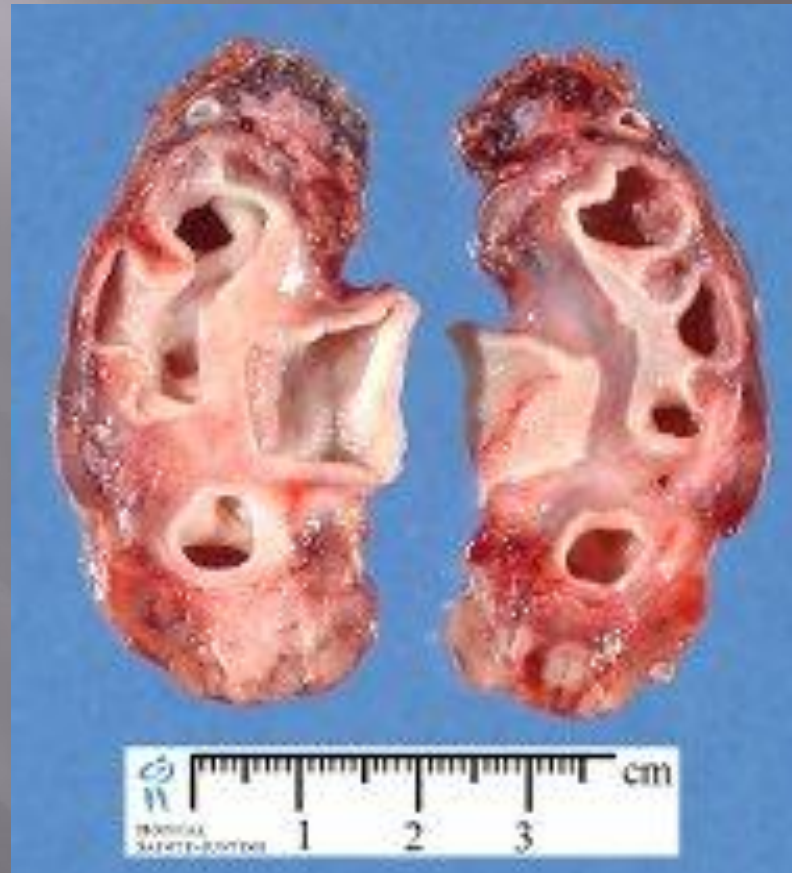

# Атрофия при недостаточном кровоснабжении:

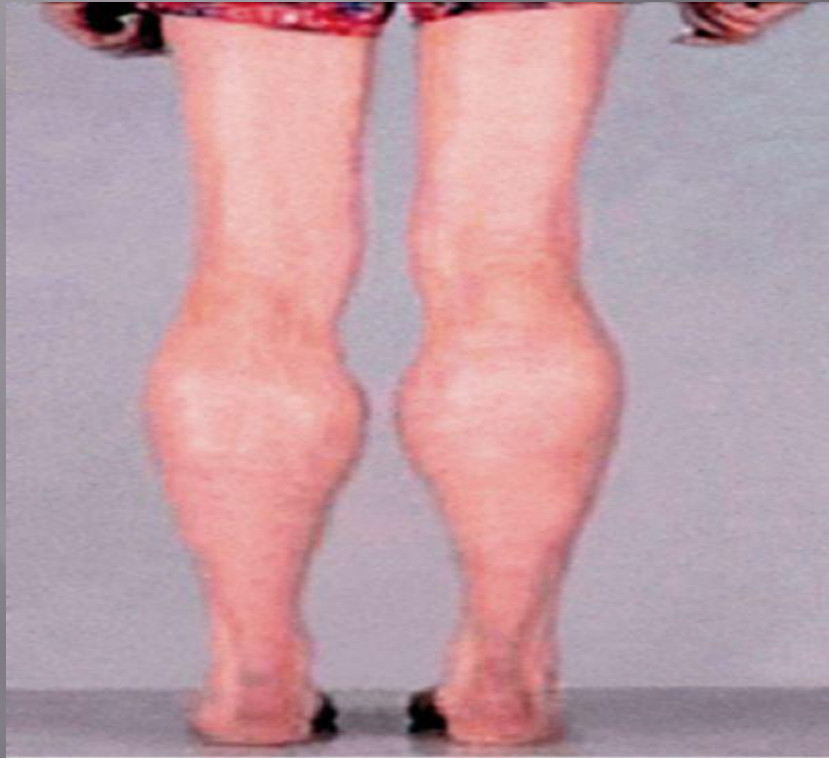



# Атрофия , вызванная давлением:



# Нейротическая атрофия+ложная гипертрофия:




- ▣ Внешний вид органа:
- ▣ Уменьшен
- ▣ Увеличен
- ▣ Гладкая поверхность
- ▣ Бугристая поверхность
- ▣ Значение атрофии:
- ▣ Зависит от степени повреждения .

# Компенсация: Гипертрофия, гиперплазия, регенерация.

- Гипертрофия – увеличение объема функционирующей ткани, обеспечивающей гиперфункцию органа.
- Гиперплазия – увеличение внутриклеточных , клеточных элементов, стромы, сосудов.
- Виды гипертрофии:
  - Физиологическая (рабочая);
  - Гипертрофия при болезнях;
  - Патологическая .

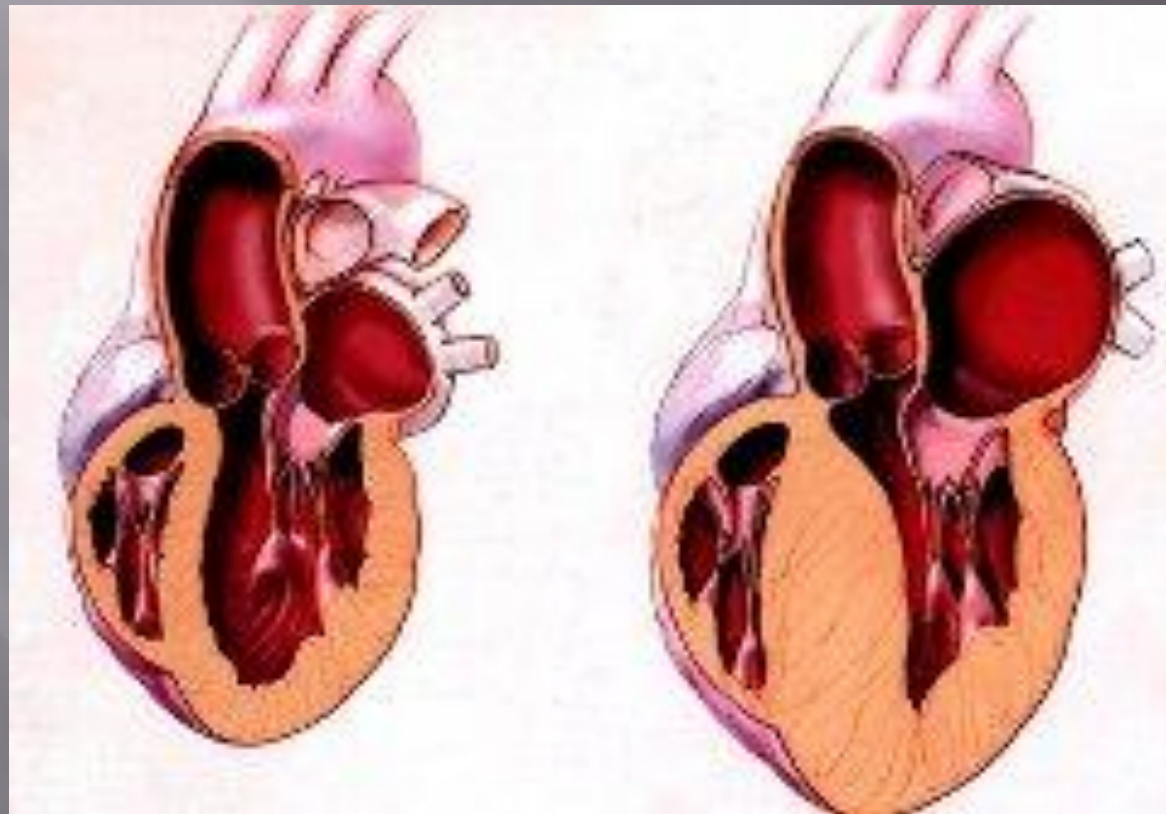
# Рабочая гипертрофия:



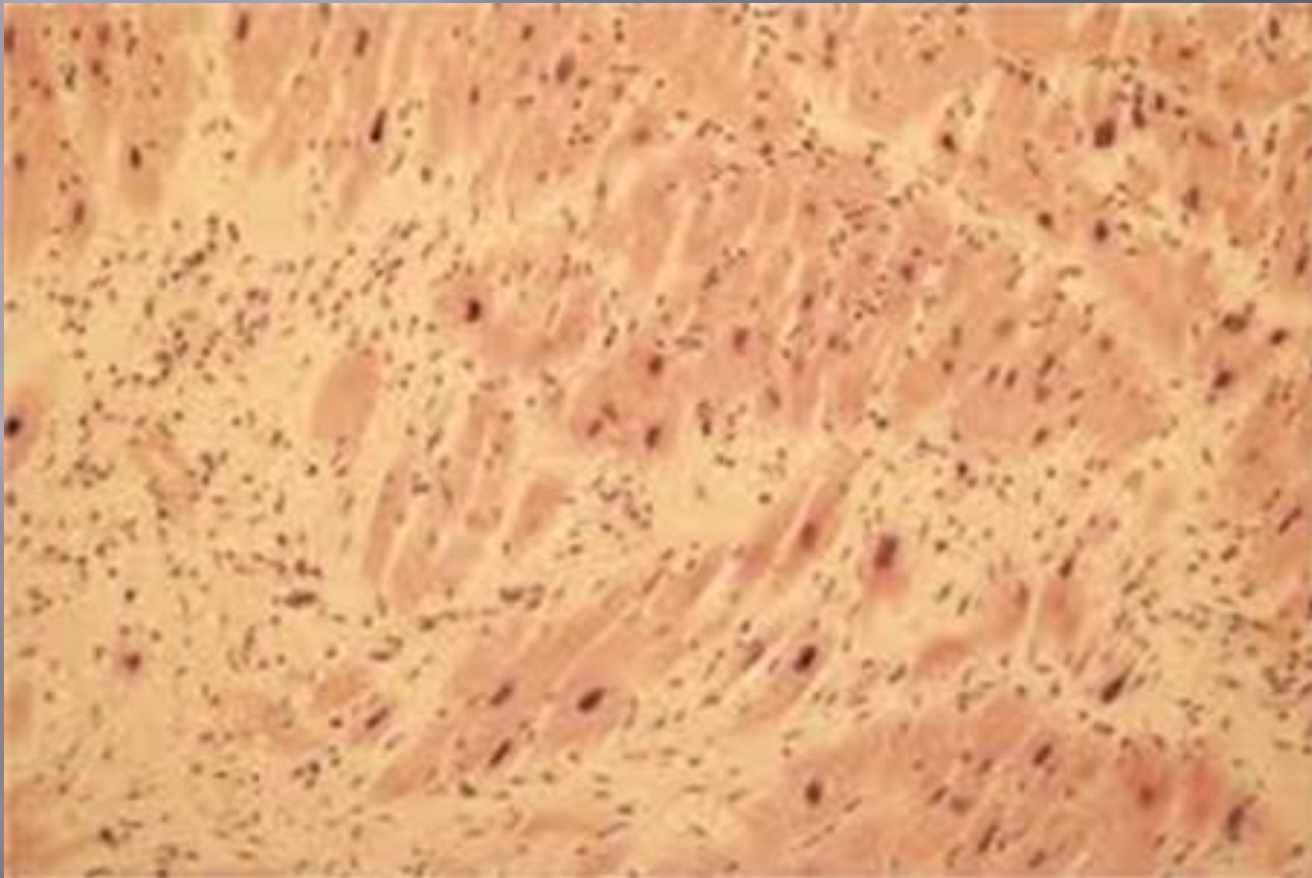
# Гипертрофия при болезнях:

- 1. Компенсаторная-развивается при длительной гиперфункции органа (гипертрофия миокарда-АГ).
- 2. Регенерационная – развивается в сохранившихся тканях поврежденного органа(в миокарде при ИМ,при к\о кардиосклерозе...).
- 3. Викарная(заместительная)-развивается в парном органе при повреждении или удалении одного из них.(почки).

# Компенсаторная гипертрофия:



# Регенерационная гипертрофия:

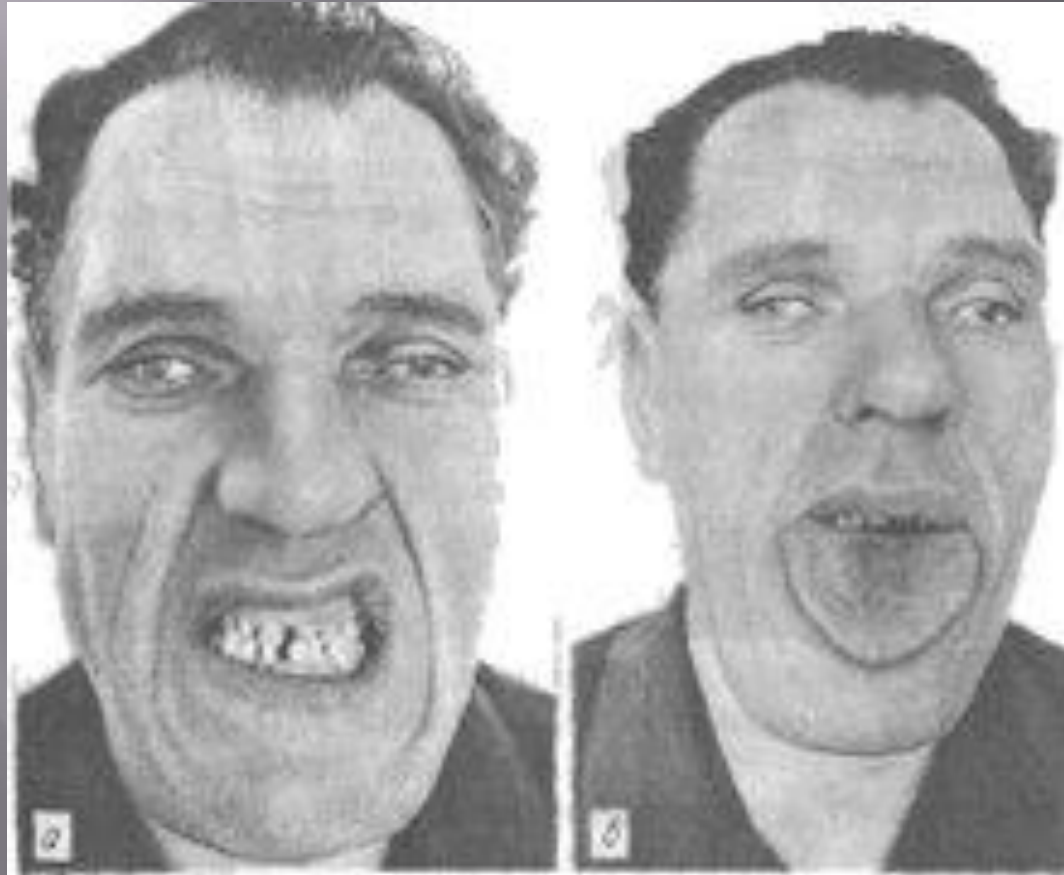



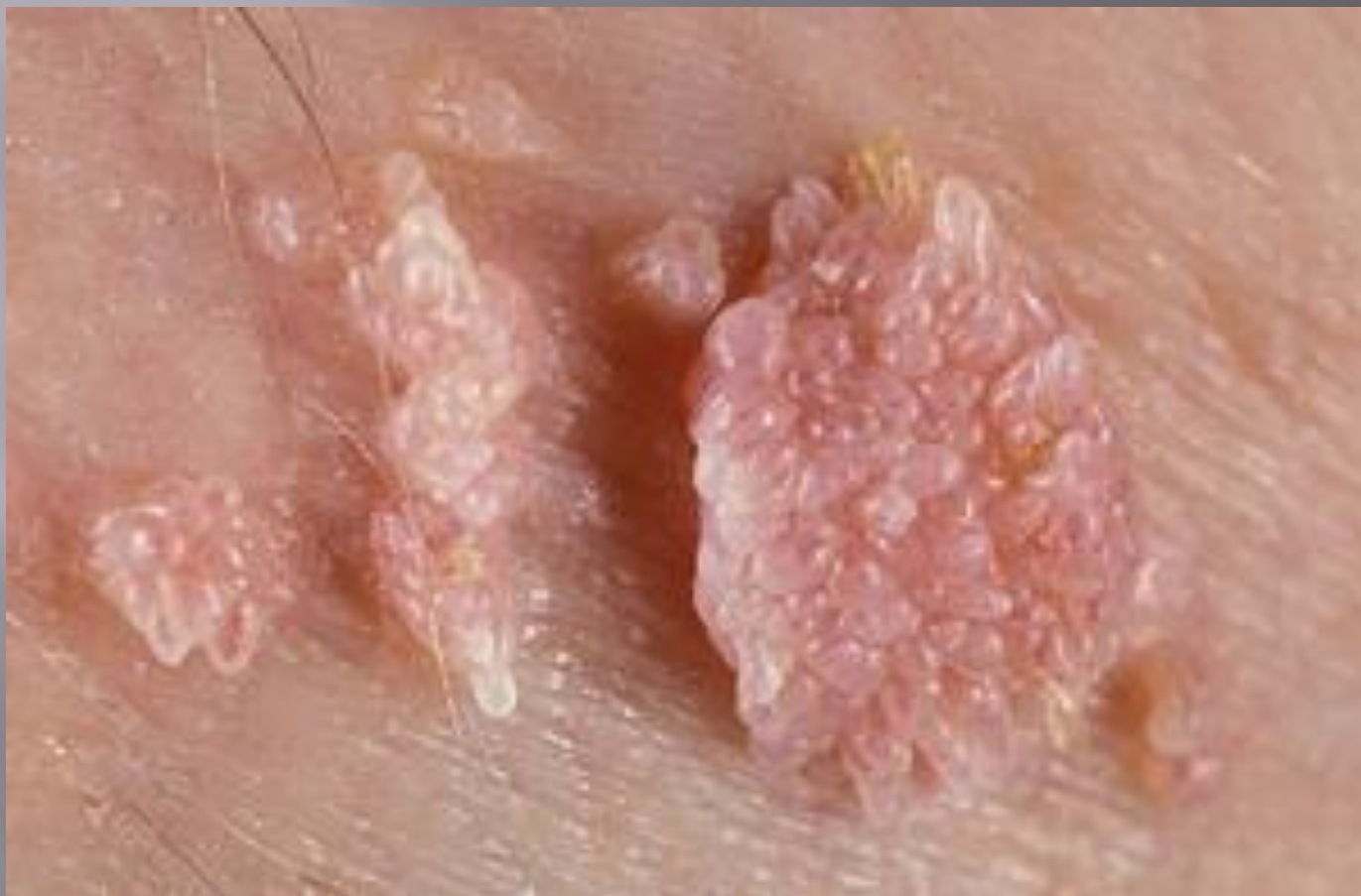# Патологическая гипертрофия :

- ▣ Виды патологической гипертрофии:
- ▣ -нейрогуморальная;
- ▣ -ложная;
- ▣ -гипертрофические разрастания тканей в области длительно текущего воспаления.(сифилис\гонорея).

# Нейрогуморальная:



# Гипертрофические разрастания тканей:



# Регенерация:

- -восстановление структурных элементов ткани взамен погибших в результате их физиологической гибели либо вследствие патологического воздействия.
- Значение : обеспечение гомеостаза.
- Регенераторное восстановление структуры :
  - молекулярном,
  - субклеточном,
  - клеточном,
  - тканевом
  - органном.

# Формы регенерации:

- ▣ 1. клеточная- за счет вновь образующихся клеток(кожа , с. о., кроветворная и лимфатическая системы)
- ▣ Размножение клеток:
- ▣ -митотически
- ▣ -амитотически
- ▣ 2. внутриклеточная
- ▣ -органовидная
- ▣ -внутриоргановидная
- ▣ 3. смешанная

# Формы регенерации в органах и тканях млекопитающих (по Саркисову Д.С., 1988)

Клеточная регенерация	Клеточная и внутриклеточная регенерация	Внутриклеточная регенерация	
<p>Кости Эпидермис</p> <p>Слизистая оболочка желудочно-кишечного тракта, дыхательных и мочевыводящих путей</p> <p>Рыхлая соединительная ткань Эндотелий Кровотворная система</p> <p>Лимфоидная ткань Мезотелий</p>	<p>Печень Почки</p> <p>Поджелудочная железа</p> <p>Эндокринные железы Легкие Гладкие мышцы Вегетативная нервная система</p>	<p>Преимущественно миокард</p> <p>Скелетные мышцы</p>	<p>Исключительно ганглиозные клетки ЦНС</p>

# Регенерация:

- ▣ 1. **Физиологическая** - восстановление утраченной части в процессе жизнедеятельности.
- ▣ 2. **Патологическая** - в результате патологических процессов.
- ▣ Восстановление тканей :
- ▣ Реституция (идентичные ткани)
- ▣ Субституция (соединительная ткань)

# Морфогенез:

- ▣ 1. Пролиферация-размножение молодых, недифференцированных клеток-камбиальных, стволовых, клетки-предшественники.
- ▣ 2. Дифференцировка-созревание молодых клеток и их структурно-функциональная специализация.

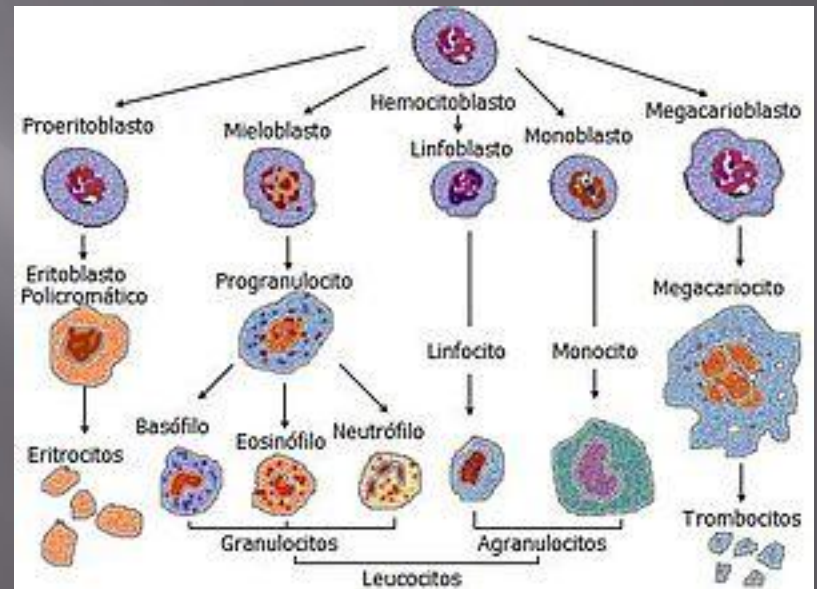


# Регуляция регенерации:

- Гуморальные механизмы (цитокины, ФР, кейлоны, гормоны)
- Иммунологические механизмы (лимфоциты)
- Нервные механизмы (трофика)
- Функциональные механизмы (функциональный запрос)

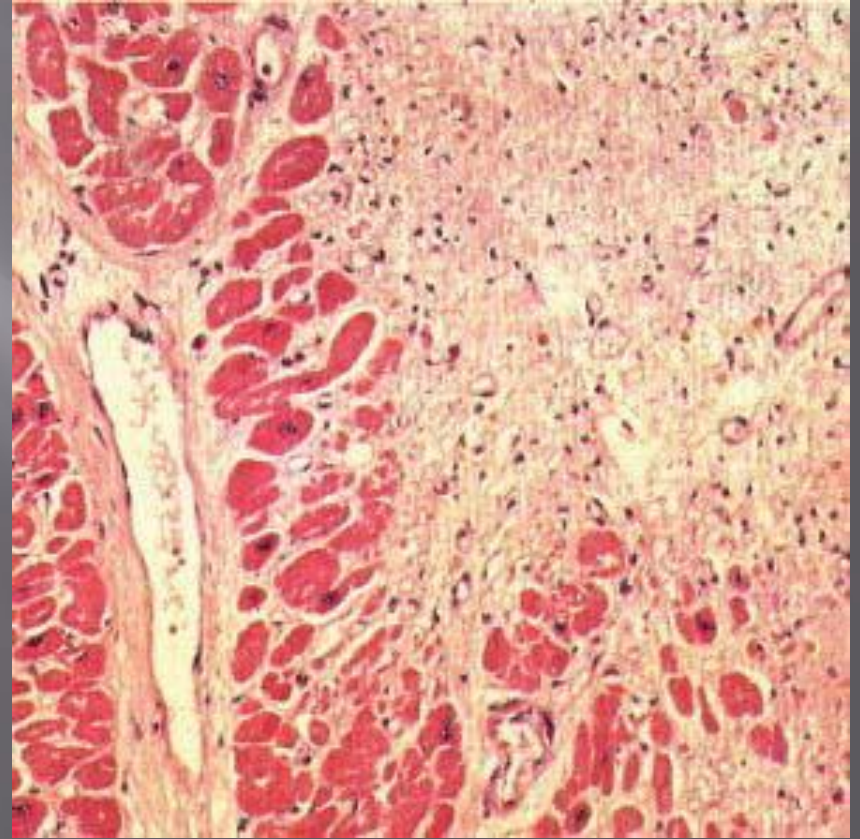
# Виды регенерации:

- 1. Физиологическая – восстановление клеток, волокнистых стр-р в процессе жизнедеятельности.
- Смена покровного эпителия, с.о., секреторного эпителия экзокринных желез, элементов крови....



# Репаративная регенерация:

- ▣ -восстановление при патологических процессах.
- ▣ Полная регенерация – реституция-идентичная
- ▣ Неполная регенерация- субституция-СТ- рубец-гипертрофия по периферии
- ▣ -Организация
- ▣ -Инкапсуляция
- ▣ -Петрификация



# Патологическая регенерация:

- ▣ -извращение регенераторного процесса.
- ▣ -нарушение общих и местных условий регенерации.
- ▣ **Виды:**
- ▣ Гипо-гиперрегенерация (костная мозоль, вялое заживление ран)
- ▣ Метаплазия-переход одного вида ткани в другой, родственной ей вид.
- ▣ Дисплазия- выраженные нарушения пролиферации и дифференцировки клеток эпителия с развитием клеточной атипии и нарушением гистоархитектоники.

# Заживление ран.

- ▣ **Виды заживления ран**(по И.В. Давыдовскому):
- ▣ 1.Непосредственное закрытие дефекта эпит. покрова;
- ▣ 2.заживление под струпом;
- ▣ 3.первичным натяжением;
- ▣ 4.вторичным натяжением, или через нагноение.

# Первичное натяжение:

- -повреждение кожи + подлежащей ткани с ровными краями
- -заполнение раны сгустками крови(предохран. от инфекции)
- -лизис сгустка ферментами нф, гибель нф, фагоцитоз эр мф, гемосидерин в краях раны
- **-1 сутки** : первичное очищение раны
- **-2-3 сутки** :появление фб + новообразование капилл. + грануляц тк
- **-10-15 сутки** : созревание гран тк + эпителизация раны+заживление раны нежным рубчиком.

# Вторичное натяжение :

- -обширные ранения с разможением тканей, проникновение в рану инородных тел, м\о
- В ране к\я, отек, признаки демаркационного гнойного воспаления, расплавление некротических масс
- -5-6 сут : отторжение некротических масс-вторичное очищение раны, развитие грануляционной ткани
- Исход : Рубец.

# Грануляционная ткань:

- ▣ 1.поверх. лейкоцитарно-некротический сл
- ▣ 2.поверх сл сосудистых петель
- ▣ 3.сл вертикальных сосудов
- ▣ 4.созревающий сл
- ▣ 5.слой горизонтально расп-х фб
- ▣ 6.фиброзный слой.