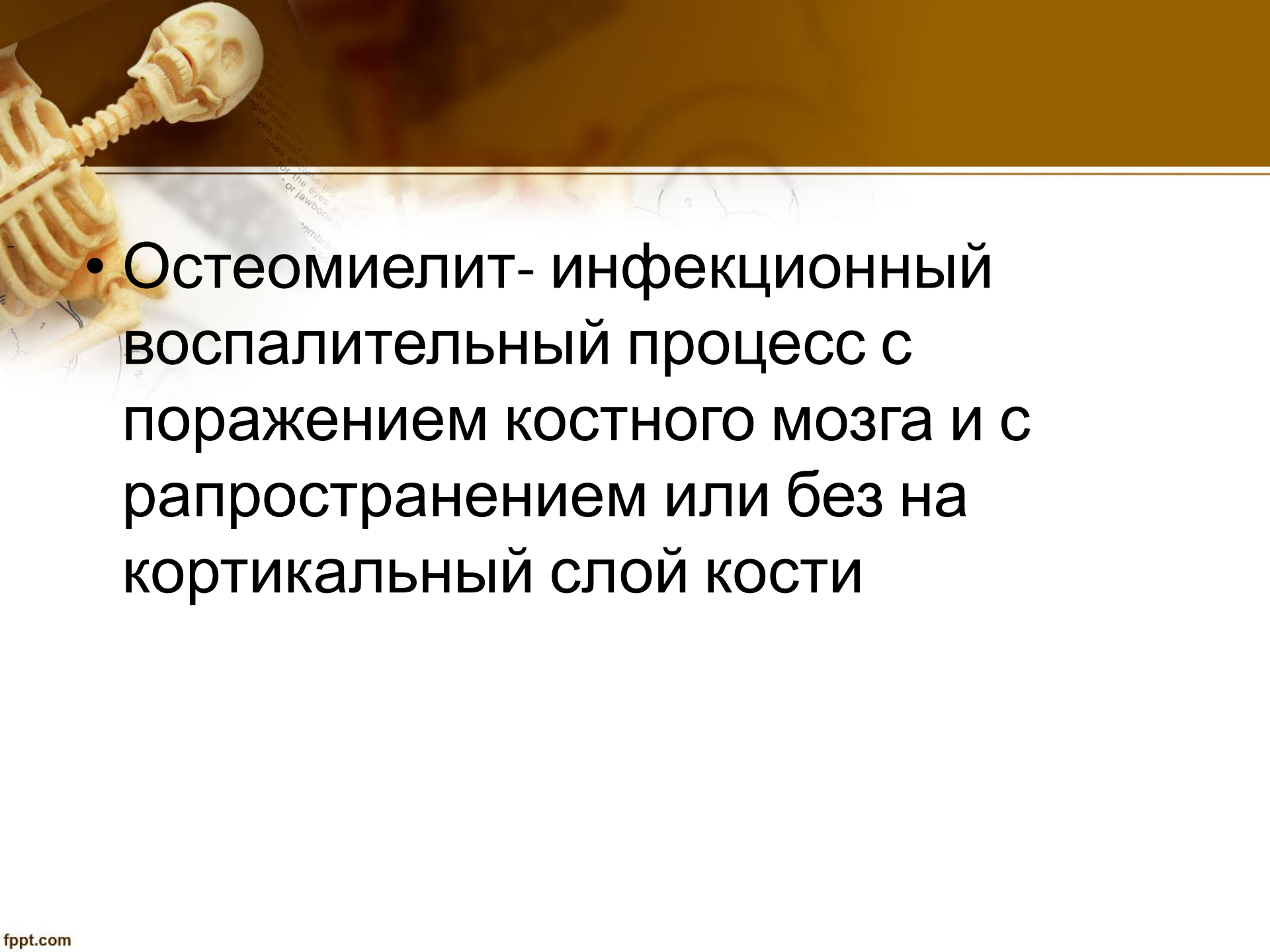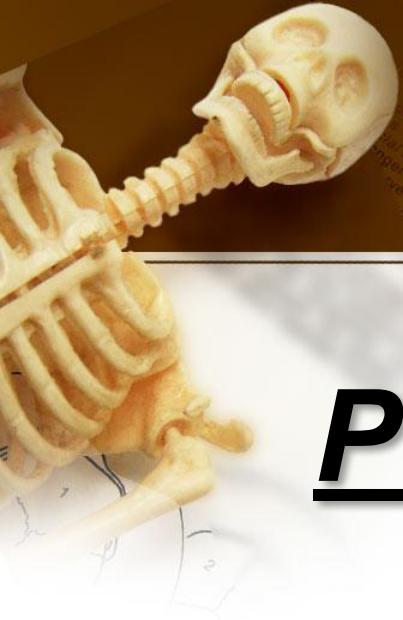




Рентгенодиагностика **остеомиелита**

- 
- **Остеомиелит- инфекционный воспалительный процесс с поражением костного мозга и с рапространением или без на кортикальный слой кости**



Классификация

По характеру возбудителя:

- Неспецифический (стафилококк, стрептококк и др.)
- Специфический (туберкулезный, сифилитический, актиномикозный, бруцеллезный)

По характеру течения

- Острый (типичный)
- Первично-хронический (атипичный-костный абсцесс Броди, склерозирующий остеомиелит Гарре, альбуминозный остеомиелит Олье)

В зависимости от путей проникновения

- Гематогенный (эндогенный)
- Негематогенный (экзогенный)
 - от механизма возникновения:
 1. Огнестрельный
 2. Посттравматический
 3. Послеоперационный
 4. контактный

A human skeleton is shown in the top left corner of the slide, with the skull and upper torso visible. The background is a gradient of brown and orange.

Острый гематогенный остеомиелит

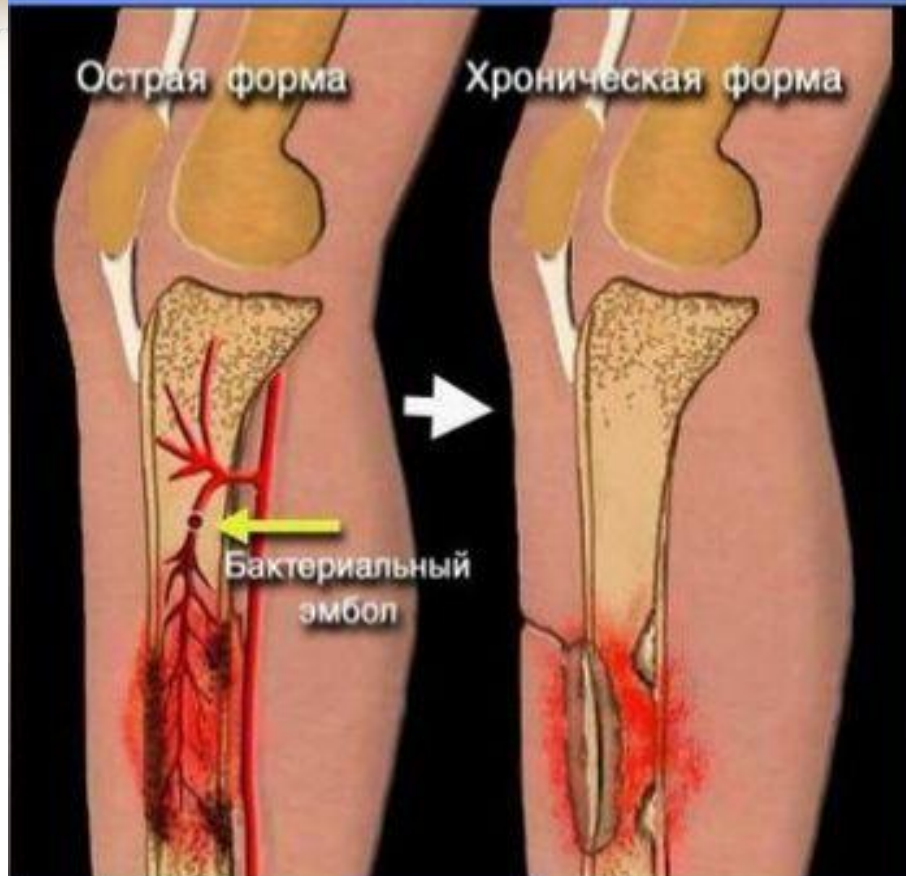
Возбудитель- золотистый стафилококк (90-95%);реже стрептококк, диплококк,протей,синегнойная палочка. Чаще у детей и подростков. Лица мужского пола болеют в 2-3 раза чаще женского.

Поражаются следующие кости (в порядке убывания):

- дистальный метафиз бедренной кости
- проксимальный,реже дистальный метафиз большеберцовой кости
- проксимальный метафиз плечевой кости
- дистальный метафиз лучевой кости
- локтевая,малоберцовая кости,ключица.

Патогенез

Схема развития острого гематогенного остеомиелита



Существует 3 теории развития гематогенного остеомиелита: сосудистая (эмболическая), аллергическая и нервно-рефлекторная.

При гематогенном остеомиелите возбудители инфекции из эндогенного очага могут попадать в костную ткань по кровеносным и лимфатическим сосудам.

Гематогенный остеомиелит развивается на фоне измененной реактивности макроорганизма. Чаще встречается у детей и подростков, особенно у мальчиков.

На рисунке изображена схема возникновения острого гематогенного остеомиелита вследствие тромбоза питающей артерии с последующим переходом в хроническую форму.

Клинические формы острого и хронического остеомиелита

- 1. Токсическая форма: молниеносное развитие, преобладают общие симптомы (высокая температура, рвота, судороги)
- 2. Септикопиемическая форма : общие и местные проявления. Характерно сочетание гнойного поражения одной или нескольких костей с гнойными метастазами.
- 3. Местная (легкая форма) : преобладание локальных изменений без выраженной общей реакции с локализацией процесса в одной кости.

Клиническая картина

- Остро
- Озноб
- Повышение температуры до 39-40 гр. С
- Сумеречное нарушение сознания
- Нарастающий болевой синдром в очаге поражения

В крови:

- Лейкоцитоз
- Нейтрофилез
- Ускорение СОЭ
- Увеличение содержания С-реактивного белка
- Гиперкоагуляция
- Гипохромная анемия
- Альбуминемия

Патогномоничным симптомом-боль в пораженном участке конечности, которая сопровождается отеком мягких тканей, местной гипертермией, усилением поверхностных вен кожи

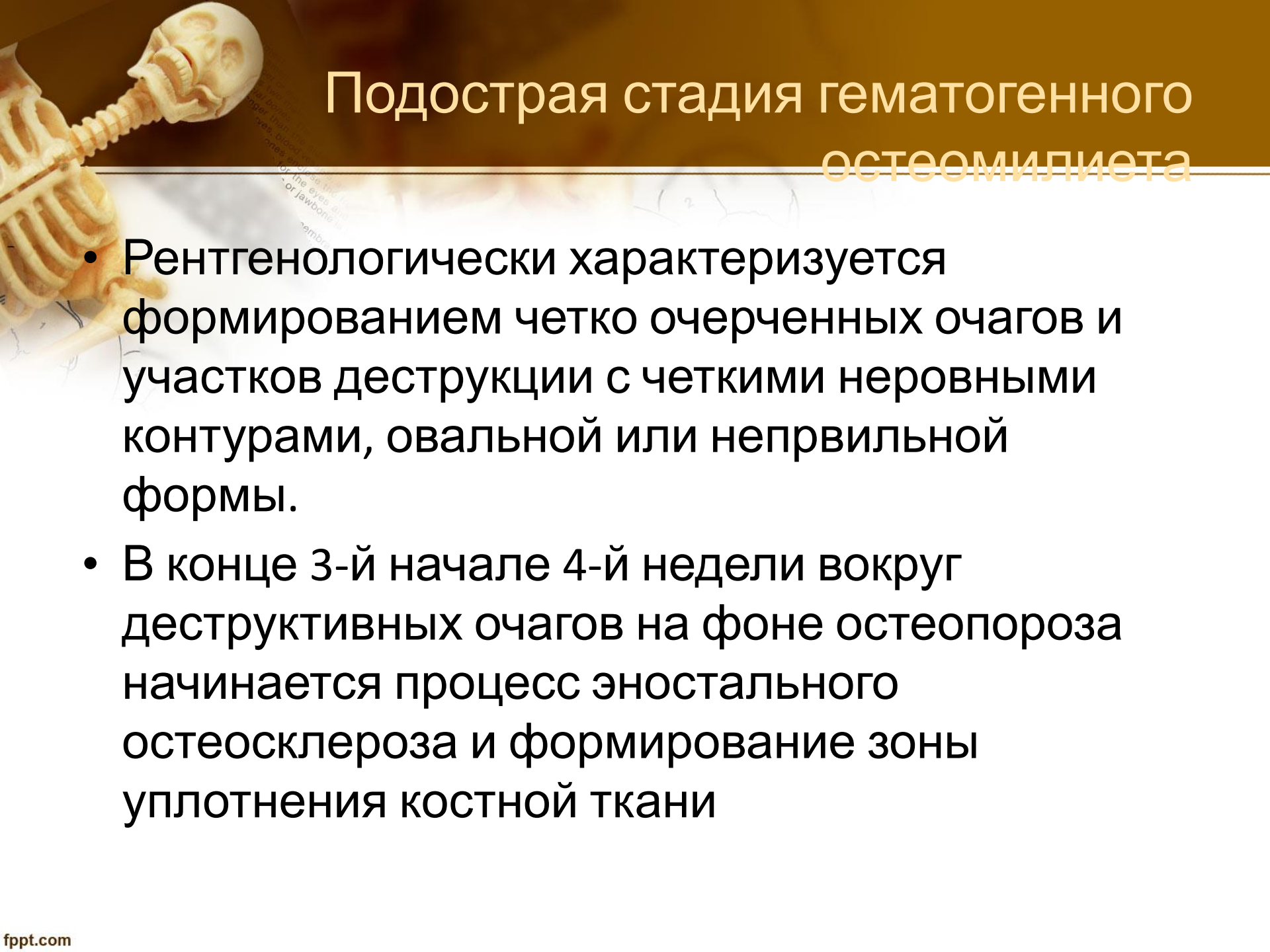
Стадии гематогенного остеомиелита



- Острая
- Подострая
- Хроническая

Острая стадия гематогенного остеомиелита

- Рентгенологически диагностируется на 2-3 нед. Заболевания и то только у детей!!!
 - Наиболее ранним косвенным рентгенологическим признаком является:
 - пастозность или припухлость и деформация мягких тканей, окружающих кость. (2-3 день заб-я)
 - изменение подкожно жировой клетчатки-исчезает четкость границы между ней и мышечным массивом.
- !!!Первыми прямыми рентгенологическими симптомами острого остеомиелита являются:
- линейный периостит и регионарный остеопороз.
- На 2-3 нед 3-я появляются очаги деструкции



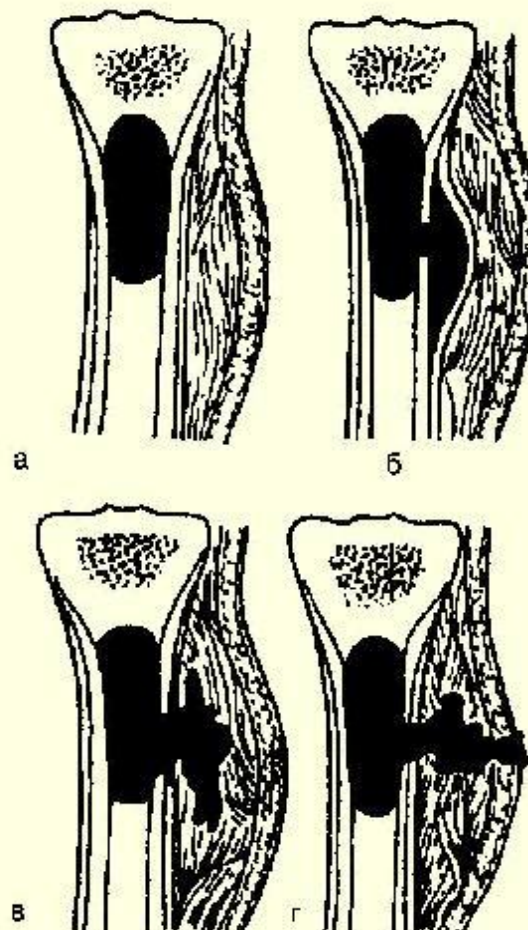
Подострая стадия гематогенного остеомиелита

- Рентгенологически характеризуется формированием четко очерченных очагов и участков деструкции с четкими неровными контурами, овальной или неправильной формы.
- В конце 3-й начале 4-й недели вокруг деструктивных очагов на фоне остеопороза начинается процесс эностального остеосклероза и формирование зоны уплотнения костной ткани

Схема формирования гнойного свища при переходе острого остеомиелита большеберцовой кости в хронический

Стадии развития:

- а) **абсцесс костного мозга** – небольшой гнойник, образовавшийся в метафизе, вызывает омертвление костных балок и тромбоз сосудов, происходит гнойное расплавление костного мозга;
- б) **субпериостальный гнойник** – через систему гаверсовых каналов гной распространяется под надкостницу, отслаивая ее от кости;
- в) **межмышечная флегмона** – гной, расплавляя надкостницу, прорывается в мягкие ткани;
- г) **образование свища** – гной прорывается наружу

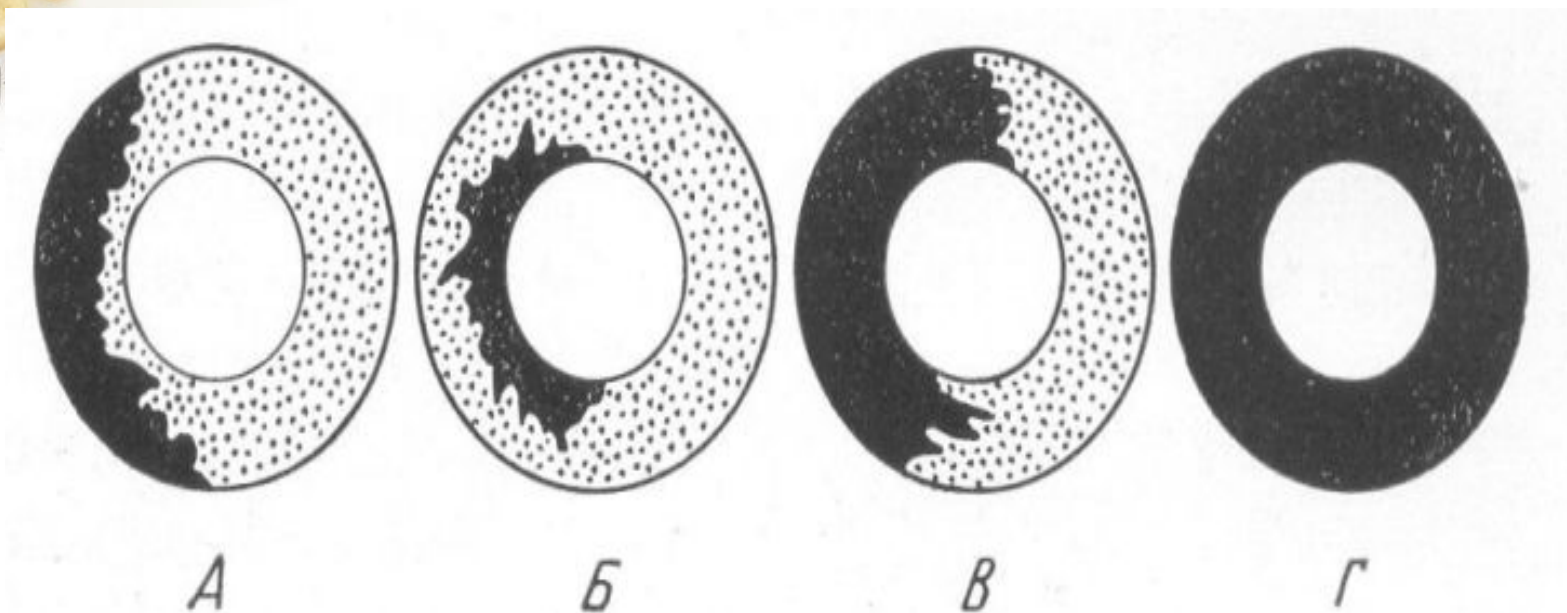




Хроническая стадия

- Развивается через 6 нед. От начала заболевания и характеризуется волнообразным течением с чередованием периодов стабилизации и обострения процесса.
- При обострении: появление новых очагов деструкции, увеличение размеров и изменением формы имеющихся очагов с одновременным исчезновением склероза вокруг них и потерей четкости контуров. Секвестры также меняют форму, размеры и положение, появляются новые секвестры.

Схема различных видов секвестров компактного костного вещества при остеомиелите. Длинная трубчатая кость в разрезе



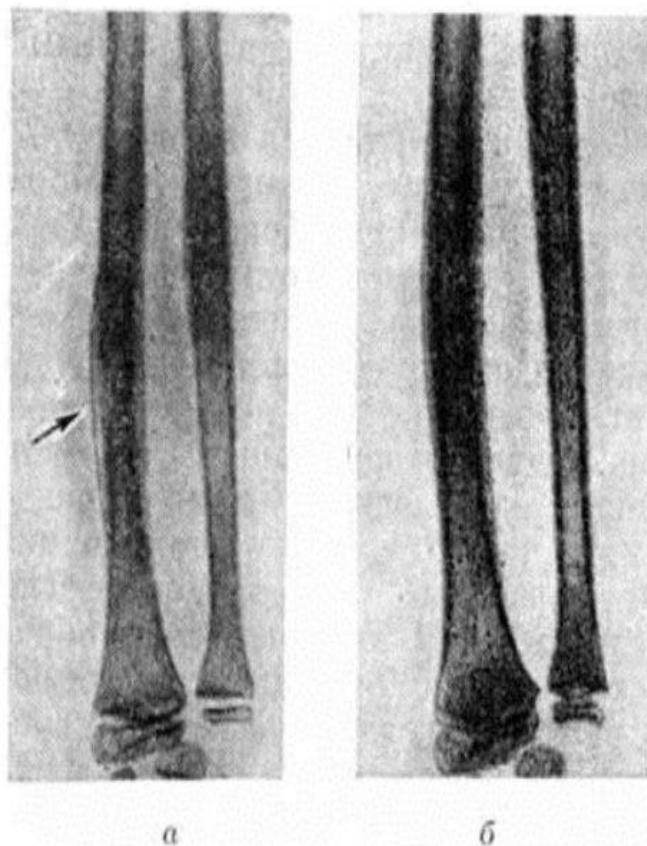


Рис. 7.

Рентгенограммы предплечья ребёнка 11 лет, больного острым гематогенным остеомиелитом: а — до лечения (виден участок деструкции в лучевой кости с периостальными наложениями на уровне поражения — указано стрелкой); б — после своевременно проведённого лечения (почти полное восстановление формы и структуры кости).

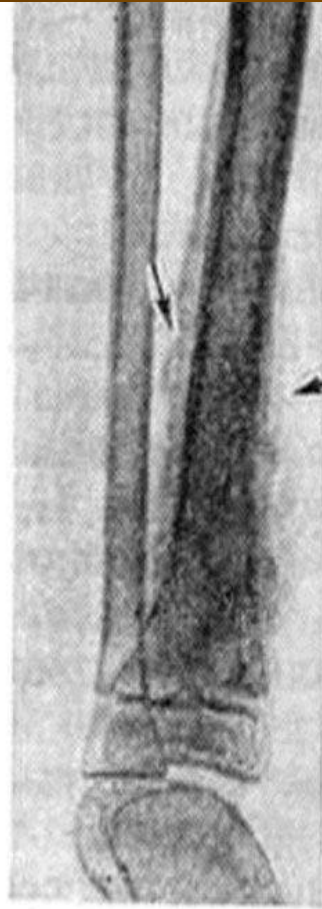
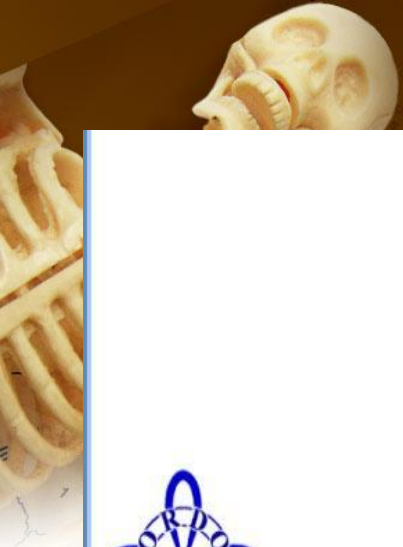



Рис. 13.

Рентгенограмма костей голени больного остеомиелитом при переходе болезни в хроническую стадию: видны массивные периостальные наслоения (указаны стрелками) и остеосклероз в метадиафизе большеберцовой кости.



Рис. 14.

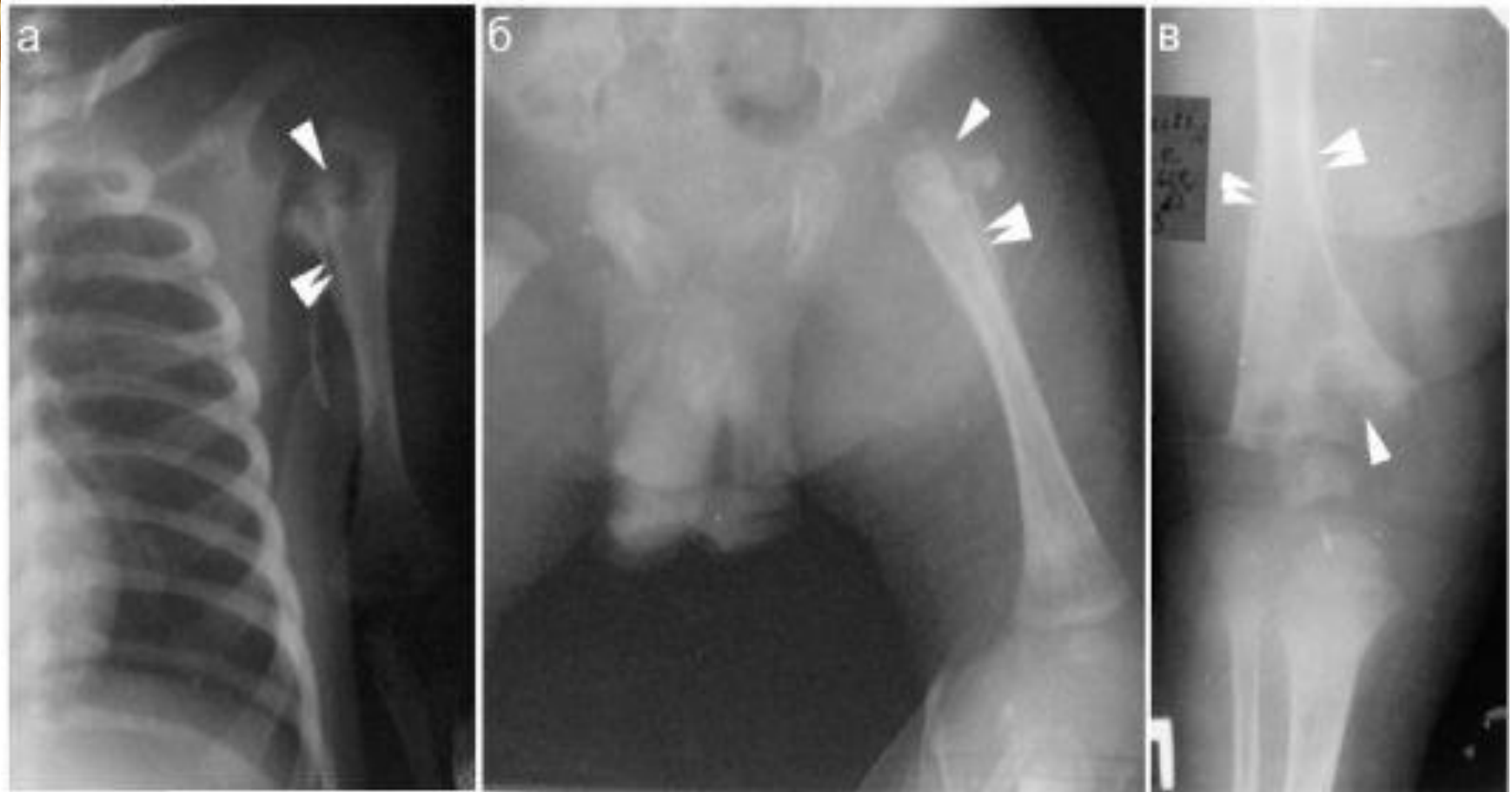
Рентгенограмма костей предплечья больного хроническим остеомиелитом: виден большой секвестр, отграниченный от живой кости светлой полоской грануляционной ткани (указано стрелками).

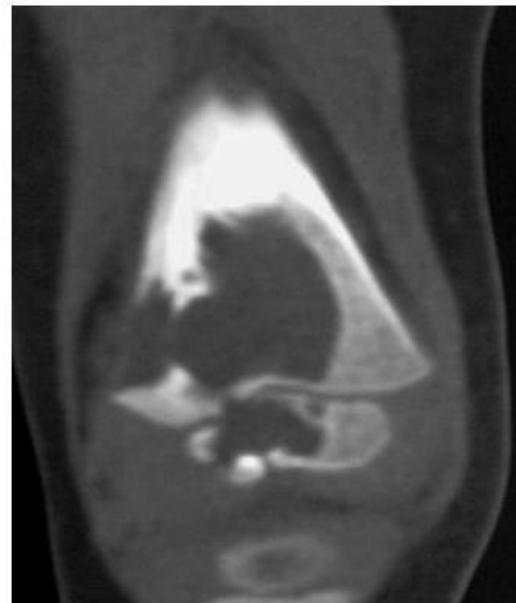
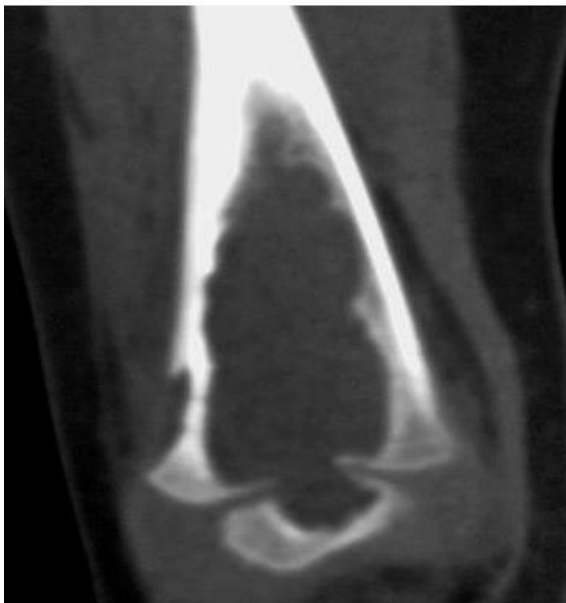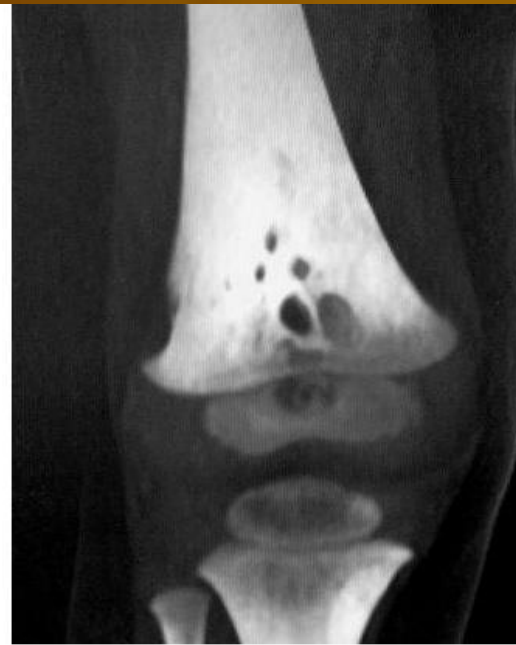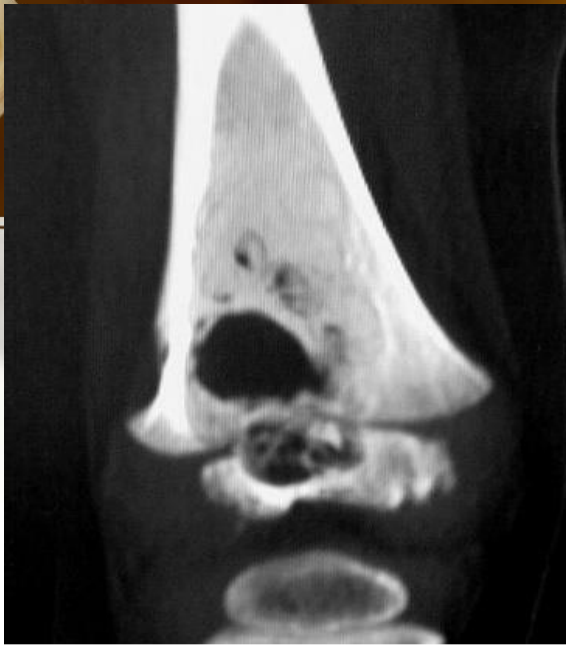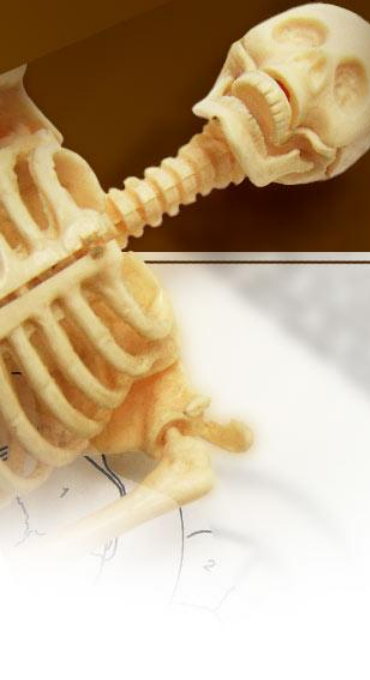A 3D anatomical model of a human skeleton, showing the skull, spine, and ribcage, positioned in the upper left corner of the slide.

Остеомиелит в детском возрасте

- Встречается часто. Чаще болеют мальчики. Излюбленная локализация- метафизы длинных трубчатых костей. Выделяют 3 возрастные группы,соответственно степени зрелости костной ткани и особенностям клинического течения:
- 1 группа-новорожденные(Сепсис первых дней жизни(кости участвуют в септическом заболевании. Процесс распространяется в сторону эпифиза с его повреждением. Наблюдаются и метафизарные остеомиелиты(вблизи ростковой зоны) . Резко выраженная периостальная реакция. Возможно полное восстановление костной структуры. Если разрушается ростковый хрящ-стойкое укорочение костей и их деформация)
- 2 группа-дети до 2х лет(Большее число септикопиемических форм. Чаще эпифизарный остеомиелит.Выраженная периостальтическая реакция на 3-5 день заболевания. Особенность- преобладание эпифизарного остеомиелита, который часто осложняется артритами. Вследствие воспалительного раздражения-искривление кости и нарушение ее роста.
- 3 группа-старше 2х лет(3 формы гематогенного остеомиелита: местно-очаговая, септикопиемическая,токсическая. Чаще встречается метафизарная форма остеомиелита. Процесс преимущественно распространяется на диафиз, может перейти на эпифиз.)

Остеомиелит новорожденных



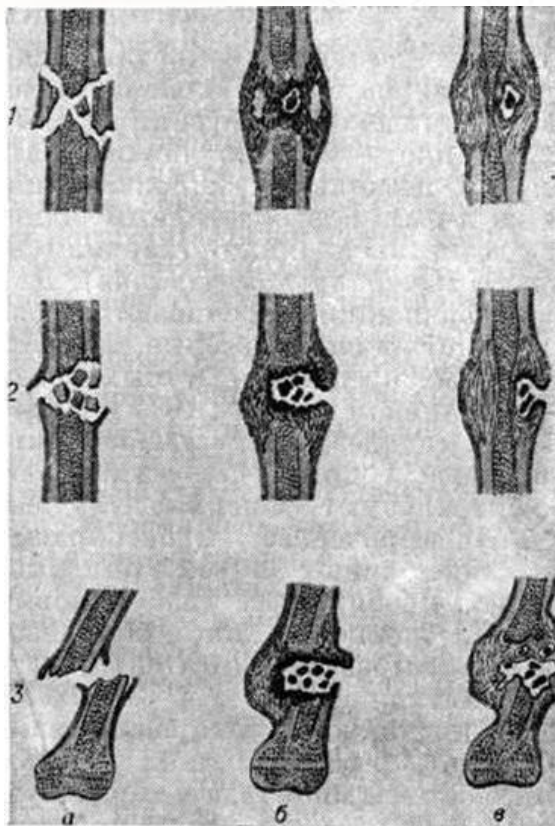


A human skeleton is shown in the top-left corner of the slide, rendered in a light beige color. The skull, neck, and upper torso are visible. The background of the slide is a gradient from dark brown at the top to light beige at the bottom, with faint anatomical diagrams and text visible in the background.

Негематогенные формы остеомиелита

- Контактный остеомиелит- в результате перехода на кость гнойного воспаления с окружающих тканей при гнойных артритах, панарициях , флегмонах. Прямыми рентген.признаками являются разрушение кортикального слоя, наличие свищевых ходов и краевые участки деструкции.
- Огнестрельный остеомиелит- результат инфицирования костной раны, осложнение и прогрессирование раневого процесса, при этом гнойное воспаление развивается в зоне раздробленных отломков костей. Осколки подвергаются некрозу-источник нагноения,вокруг образуются гнойные полости, формируются свищи, что препятствует образованию костной мозоли.
- Посттравматический остеомиелит- сходен с огнестрельным по этиологии, патогенезу и клинической картине.
- Послеоперационный остеомиелит

Схема формирования костной полости вокруг костных осколков и инородных тел при огнестрельном остеомиелите



Остеомиелит плоских, губчатых и коротких костей.

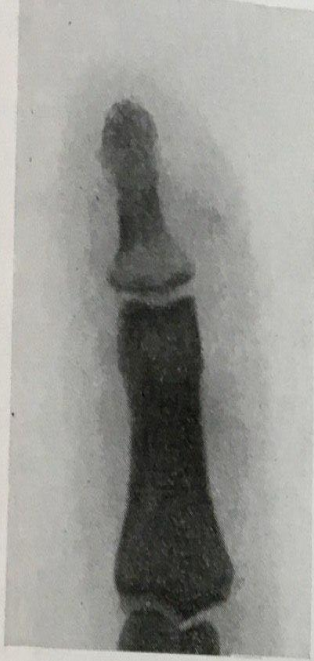

Рис. 198. Остеомиелит ногтевой фаланги — костный панариций. Деструктивный очаг в основании фаланги.

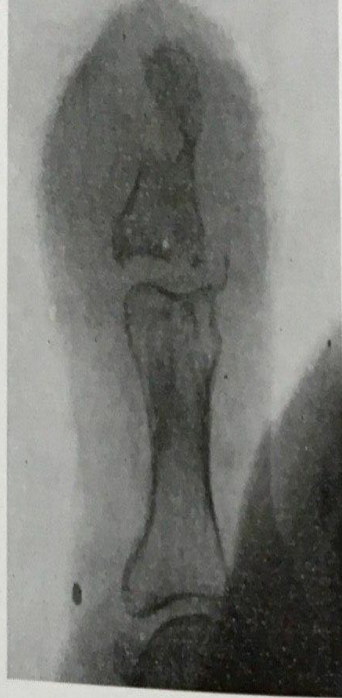



Рис. 199. Костный панариций. Обширное поражение всей ногтевой фаланги большого пальца руки с переходом на межфаланговый сустав и головку основной фаланги.

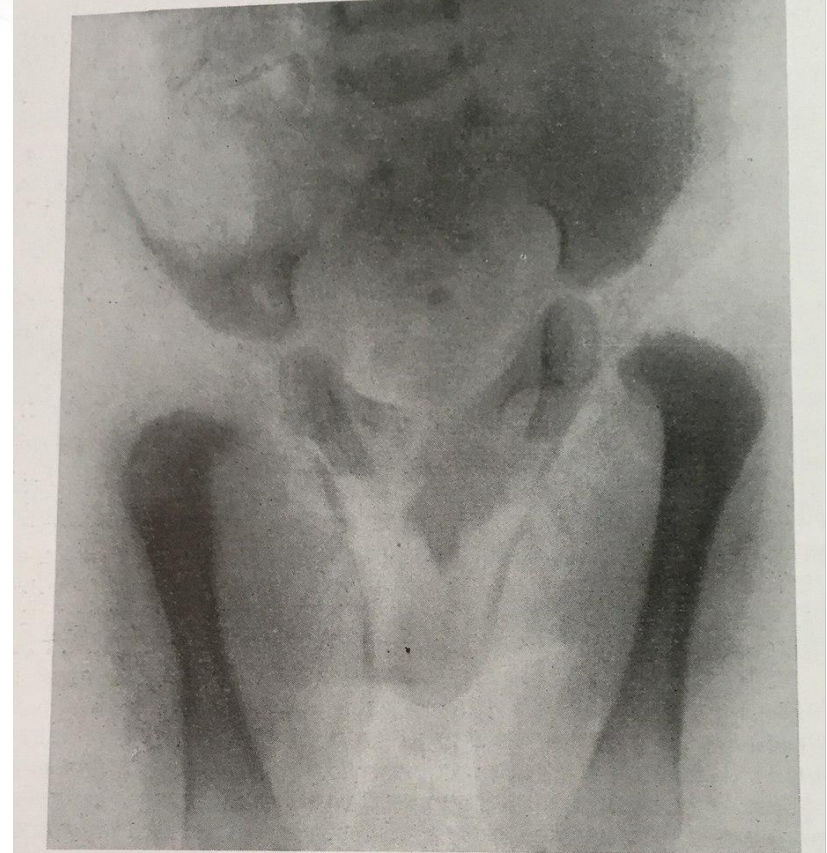

Рис. 200. Метафизарный остеомиелит правого бедра у новорожденного на почве общего пупочного сепсиса.



Первично- хронические (атипические) остеомиелиты.

- Альбуминозный остеомиелит Оллье- характеризуется образованием серозного белкового экссудата. Протекает без общей реакции организма, с незначительной локальной болезненностью. Припухлостью и гиперемией мягких тканей. В большинстве случаев поражается метадиафиз бедренной кости.

Рентгенологически : наличие одного или нескольких нечетко очерченных очагов деструкции костной ткани, расположенных суб- или интракортикально, сопровождающихся выраженной периостальной реакцией бахромчатого типа.

- Склерозирующий остеомиелит Гарре. В большинстве случаев поражается диафиз большеберцовой и бедренной костей. Клинически- боль, наличие припухлости мягких тканей, над которой может быть видна расширенная венозная сеть.

Рентгенологически : наличие гиперостоза в виде веерообразного или муфтообразного утолщения диафиза на протяжении 6-12 см за счет выраженных плотных однородных компактных периостальных наслоений с гладкими ровными контурами. На уровне поражения- эностальное костеобразование.

- Костный абсцесс Броди- умеренные периодические боли в пораженной кости, чаще при перемене погоды и по ночам. Локализация в проксимальном или дистальном эпиметафизе большеберцовой и бедренной костей.

Рентгенологически : в центральном участке эпиметафиза-изолированный очаг деструкции , диаметром 1,5-4 см, округлой или овальной формы с четкими ровными внутренними контурами, без секвестров, включений или обысвествлений. Очаг окружен широкой зоной равномерного диффузного остеосклероза.

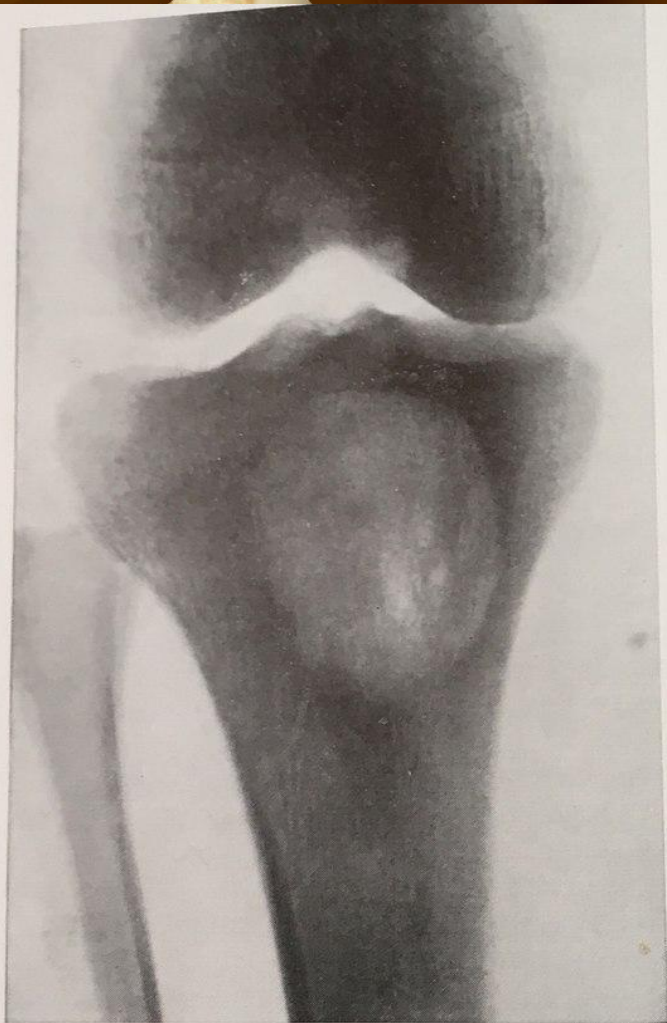


Рис. 207. Хронический костный абсцесс Броди у 22-летнего больного. Болен 7 лет, периодически боли в коленном суставе и „симпатический” перемежающийся экссудативный гонит. Оперативное и гистологическое подтверждение диагноза.

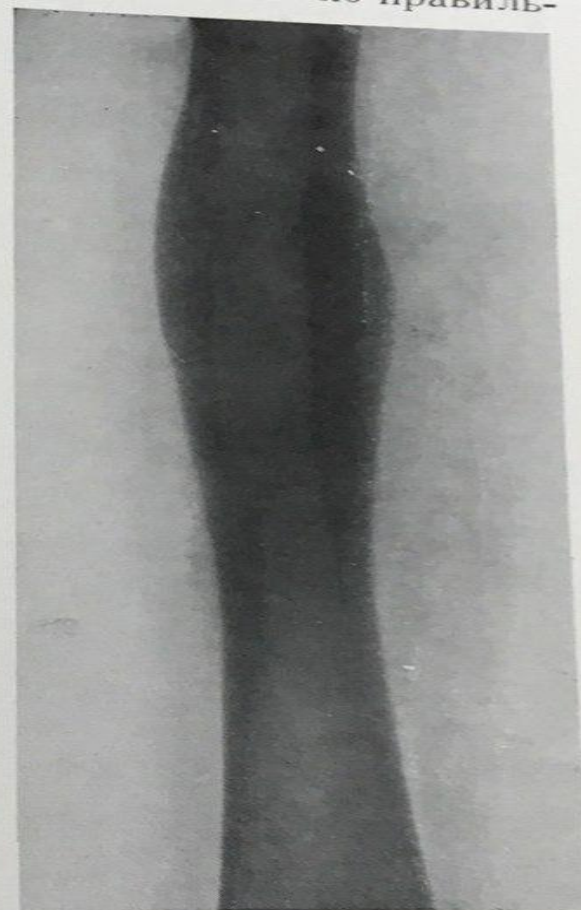
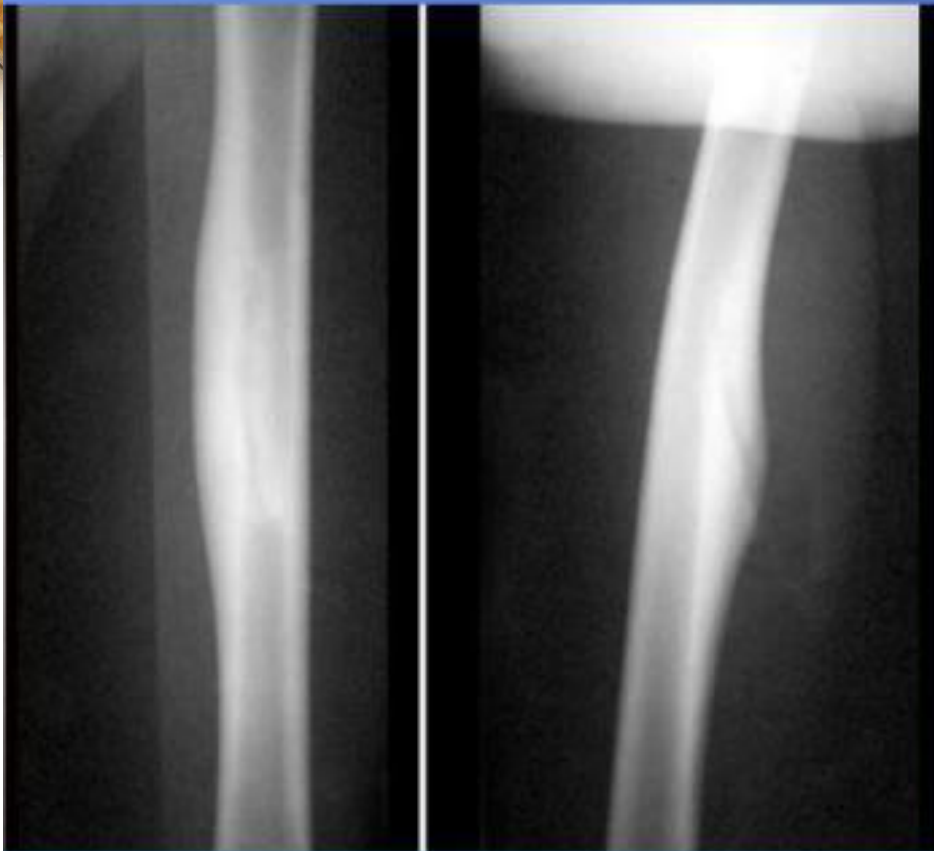

Рис. 209. Типичная картина склерозирующего остеомиелита Гарре. Поражена середина диафиза бедренной кости. Оперативное, гистологическое и бактериологическое подтверждение диагноза (высеян золотистый стафилококк).

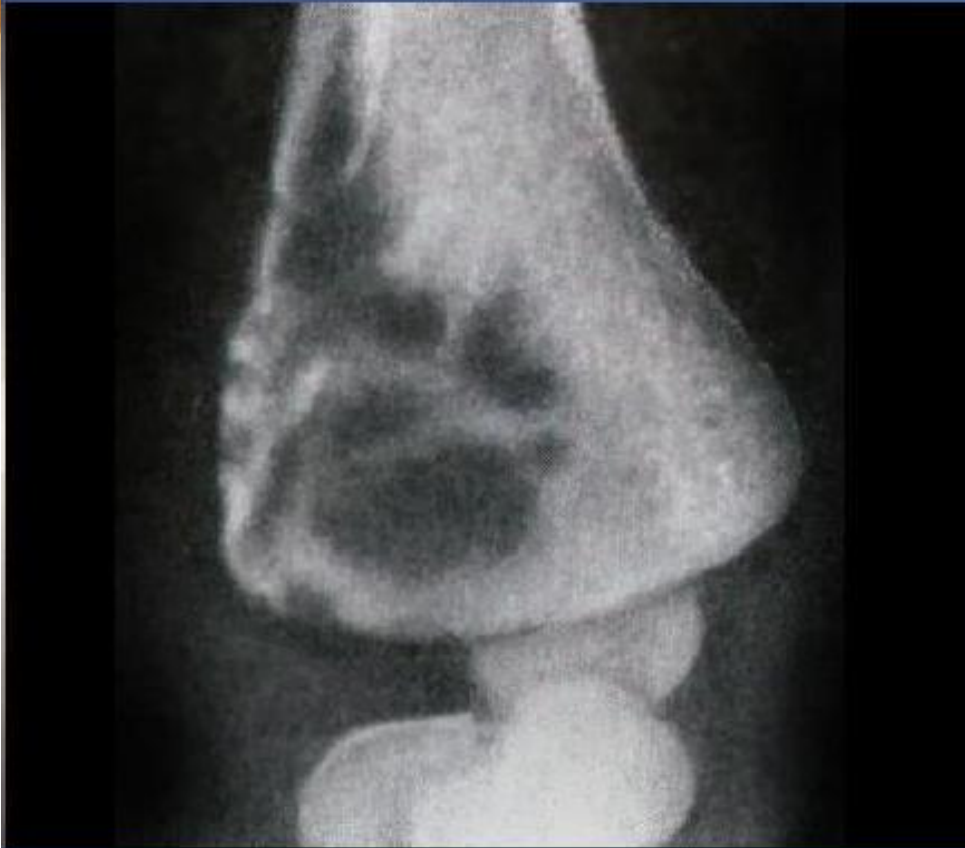Склерозирующий остеомиелит Гарре



Склерозирующий остеомиелит Гарре характеризуется острым диафизом с уплотнением костной ткани и периоститом. Кость при этом утолщается и приобретает веретенообразную форму.

Лечение консервативное –
антибиотикотерапия и
физиотерапия

Альбуминозный остеомиелит Оллье

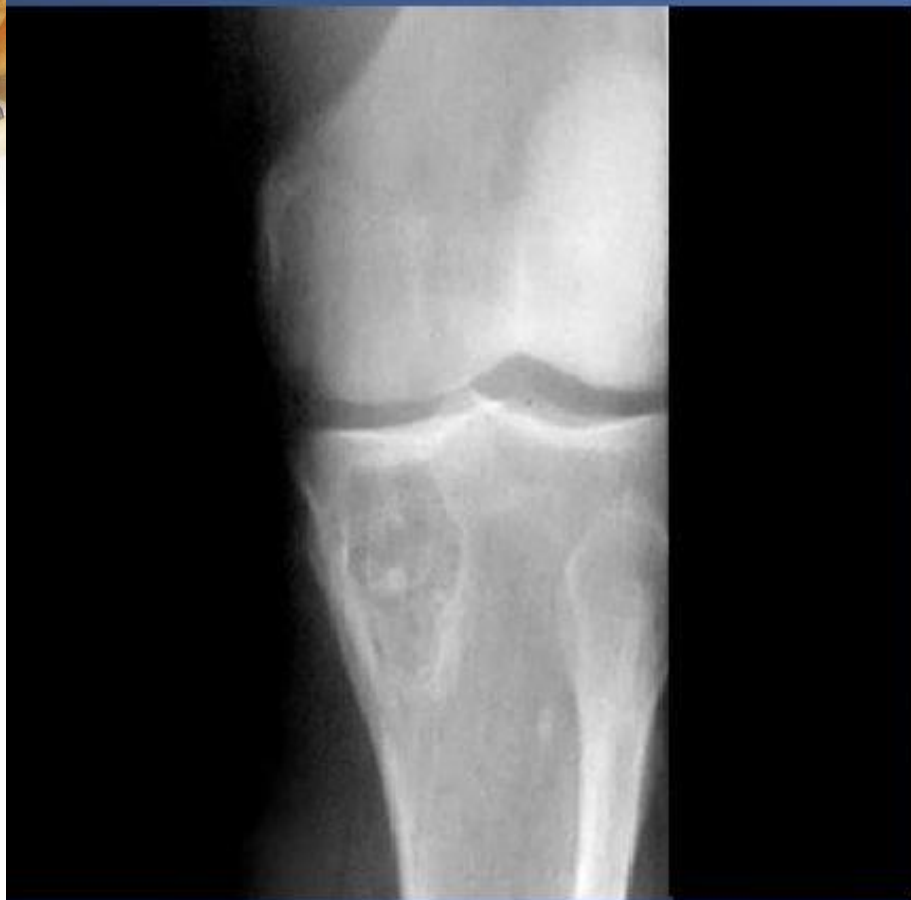

Особенностью альбуминозного остеомиелита Оллье является образование в кости полостей, заполненных слизисто-серозной жидкостью.

Как правило, поражение локализуется в бедренной и плечевой костях.

Лечение хирургическое –
некрсеквестрэктомия

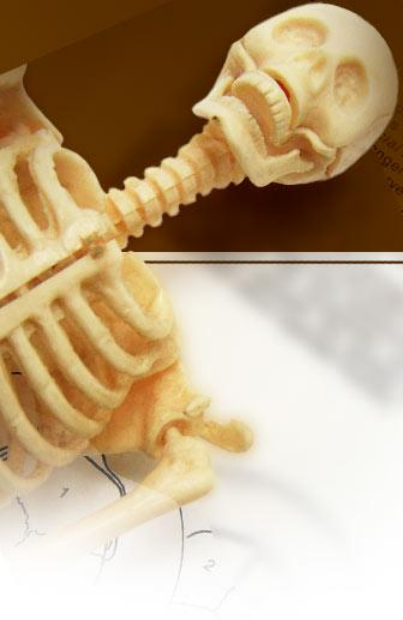Абсцесс Броди



Абсцесс Броди (см. фото) - обычно одиночная костная полость округлой формы с капсулой.

Локализуется преимущественно в диафизе большеберцовой кости. Секвестры и гнойные свищи не образуются.

Лечение абсцесса хирургическое
– трепанация кости с мышечной
пластикой



Спасибо за внимание!