Рентгенологические методы исследования.

Методы обследования стоматологического больного проводится уже в специализированных кабинетах или отделениях поликлиники врачами- рентгенологами, врачами функциональной диагностики, а также врачами-лаборантами.

Рентгенологические методы исследования.

Способы рентгенодиагностики.

Внутриротовая близкофокусная контактная рентгенография:

Рентгеновскую пленку размерами 3*4 см в специальной упаковке вводят в полость рта, и пациент пальцем прижимает ее к внутренней поверхности исследуемого зуба.Данный метод позволяет получить изображение альвеолярного отростка с 4-5 зубами. С помощью нее определяют целостность твердых тканей зуба, топографию и качество обтурации корневых каналов при лечении заболеваний пульпы и периодонта, оценивают состояние околоапикальных тканей и структуру костной ткани челюстей. На ренгенограммах зубов эмаль дает плотную тень, дентин и цемент - тень меньшей плотности.

Панорамная рентгенография :позволяет получить увеличенное изображение всех зубов обеих челюстей. Недостатком ее является не всегда четкое изображение зоны моляров и невозможность получить изображение соотношения челюстей в состоянии окклюзии. Панорамная рентгенография дает возможность изучить взаимоотношение верхних моляров и премоляров относительно дна верхнечелюстной пазухи, в детском возрасте- состояние корней молочных зубов и фолликулов постоянных зубов, а также стадию формирования корня.

Ортопантомография дает возможность изучить изогнутое изображение обеих челюстей на одном снимке. Недостатком метода является не очень четкое изображение структуры костной ткани, преимущественно в области передних зубов.

Томография позволяет получать послойное изображение какой-либо области. Этот метод применяют для выявления очагов, расположенных внутри тканей. *Сиалография* - метод рентгеноконтрастного исследования больших слюнных желез.

Рентгенологические признаки патологического процесса.

Атрофия-уменьшение объема кости в результате превалирования рассасывания кости над ее созреванием со стороны надкостницы. Выделяют физиологическую (старческую) и патологическую атрофию.

Гиперостоз - объемное увеличение кости, сопровождающееся ростом ее массы за счет усиленного периостального костеобразования.

Деструкция – нарушение формы кости (угловая, дуго- и S- образная деформация).

Остеолиз- полное рассасывание кости и исчезновение всех ее элементов без последующего замещения. В основе остеолиза лежит глубокие нейротрофические процессы.

Остеонекроз- омертвление участка кости, характеризующееся повышением интенсивности тени омертвевшего участка кости и появления зоны просветления вокруг него. Исходом является рассасывание и замещение другой тканью (возможно костной), секвестрация и отторжение.

Остеопороз- дистрофический процесс, протекающий без изменения внешней формы кости. При этом процессе костные пластинки истончаются, уменьшаются их количество, расширяются пространство между ними. Остеопороз- обратимый симптом. При пятнистой форме очаги поражения имеют различную форму и величину, контуры которых нечеткие, как бы смазанные. При диффузной форме остеопороза кость равномерно становится «прозрачной» истончается ее кортикальная пластинка.

Остеосклероз- уплотнение кости, характеризуется увеличением костных пластинок, их утолщением, уменьшением пространства между ними. Признаки остеосклероза- мелкопетлистая, груботрабекулярная структура кости вплоть до полного ее исчезновения.

Методика описания рентгенограммы

Последовательность описания:

1.Оценить качество рентгенограммы: контрастность, резкость, проекционное искажение (удлинение, укорочение зуба), полнота охвата исследуемой области.

2.Установить вид снимка (внутриротовой, внеротовой, панорамный).

3.Определить объем исследования: какая челюсть, группа зубов; при определении челюсти необходимо помнить некоторые анатомические ориентиры верхней и нижней челюсти.

4.Провести анализ тени зуба:

а) состояние коронки- наличие кариозной полости, пломбы, соотношение дна кариозной полости и полости зуба;

б) характеристика полости зуба: наличие пломбировачного материала, дентиклей;

в) состояние корней: количество, форма, величина, контуры;

г) характеристика корневых каналов: ширина, направление, степень пломбирования;

д) оценка периодонтальной щели: равномерность, ширина, состояние компактной пластинки лунки: сохранена, разрушена, истончена, утолщена.

5. Оценить окружающие ткани:
а) состояние межзубных перегородок: форма, высота, состояние замыкательной пластинки;
б) наличие перестройки внутрикостной структуры: анализ патологической тени (участок деструкции или остеосклероза) включает определение локализации, формы, размера, характера контуров, интенсивность, структуры.

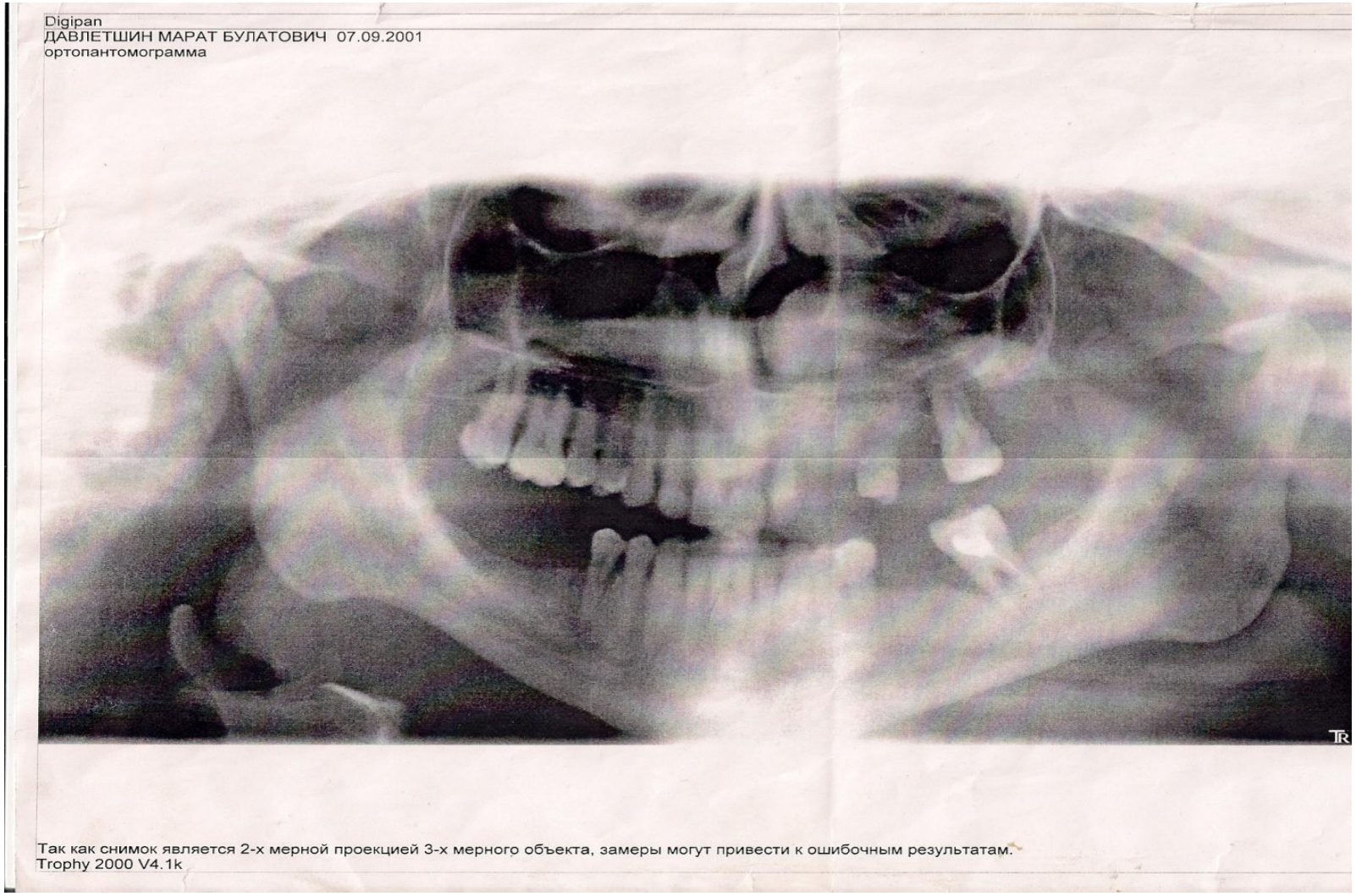

На ортопантомограмме деструкция костной ткани альвеолярного края у зубов верхней челюсти со снижением высоты межальвеолярных перегородок на 2/3 их высоты, атрофия костной ткани нижней челюсти справа, наличие вертикальной деструкции альвеолярного отростка, что соответствует клинически костным карманам зубов 2.6, 3.6, 4.5 .

-ВНУТРИРОТОВАЯ ПРИЦЕЛЬНАЯ РЕНТГЕНОГРАММА
-НИЖНЯЯ ЧЕЛЮСТЬ, ГРУППА ЗУБОВ- МОЛЯРЫ
-НАЛИЧИЕ КАРИОЗНОЙ ПОЛОСТИ ЗУБА 4.6
-ДВА КОРНЯ, ФОРМА ПРАВИЛЬНАЯ, КОНТУРЫ ЧЕТКИЕ
-КАНАЛЫ НЕ ЗАПЛОМБИРОВАНЫ, ШИРОКИЕ, РАВНЫЕ
-У ВЕРХУШКИ КОРНЯ НЕБОЛЬШОЙ ОЧАГ РАЗРЕЖЕНИЯ ОТЧЕТЛИВО ОТГРАНИЧЕННЫМИ КРАЯМИ ОКРУГЛОЙ ФОРМЫ

-КАРИОЗНАЯ ПОЛОСТЬ ЗУБА 2.1 ОТСУТСТВУЕТ
-ОДИН КОРЕНЬ, ФОРМА КОРНЯ ПРАВИЛЬНАЯ, КОНТУРЫ ЧЕТКИЕ
-КАНАЛ НЕ ЗАПЛОМБИРОВАН, ШИРОКИЙ, РОВНЫЙ
-ПЕРИОДОНТАЛЬНАЯ ЩЕЛЬ РАВНОМЕРНАЯ, НЕ РАСШИРЕНА, КОМПАКТНАЯ ПЛАСТИНКА ЛУНКИ СОХРАНЕНА

-ВНУТРИРОТОВАЯ ПРИЦЕЛЬНАЯ РЕНТГЕНОГРАММА
-НИЖНЯЯ ЧЕЛЮСТЬ, ГРУППА ЗУБОВ- МОЛЯРЫ
-НАЛИЧИЕ ПЛОМБИРОВОЧНОГО МАТЕРИАЛА ЗУБА 3.6
-ДВА КОРНЯ, ФОРМА ПРАВИЛЬНАЯ, КОНТУРЫ ЧЕТКИЕ
-В ПЕРЕДНЕМ КОРНЕ 2 КАНАЛА,КАНАЛЫ ЗАПЛОМБИРОВАНЫ, ШИРОКИЕ, РАВНЫЕ
- ПЕРИОДОНТАЛЬНАЯ ЩЕЛЬ РАВНОМЕРНАЯ, НЕ РАСШИРЕНА, КОМПАКТНАЯ ПЛАСТИНКА ЛУНКИ