

Казанский государственный медицинский
университет
Кафедра оперативной хирургии и топографической
анатомии

Резекция желудка



Докладчики:

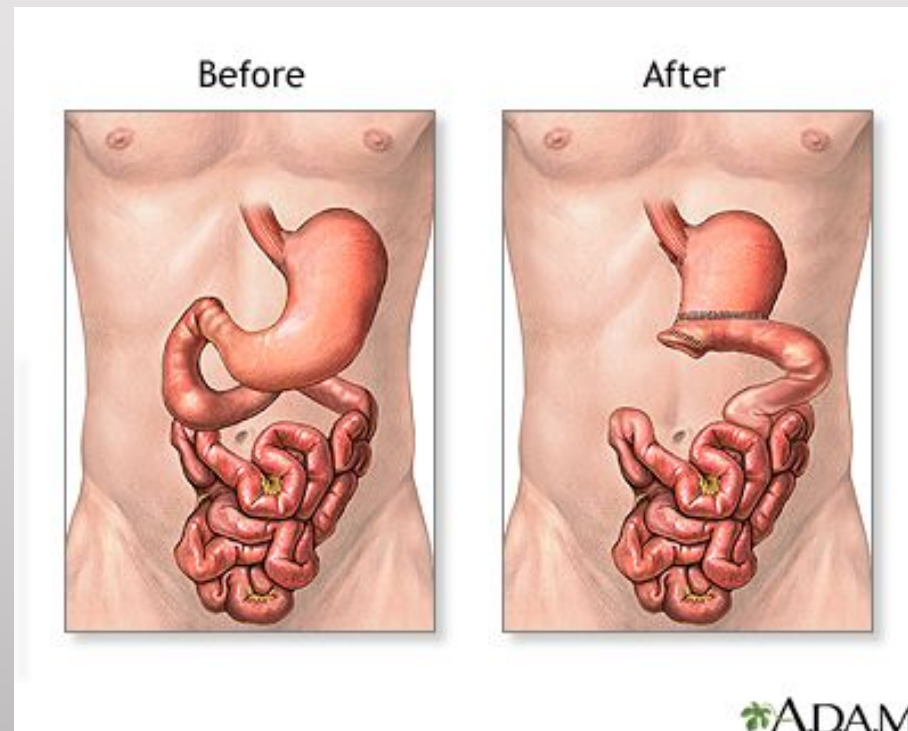
Суриков А. 1305

Руководитель:

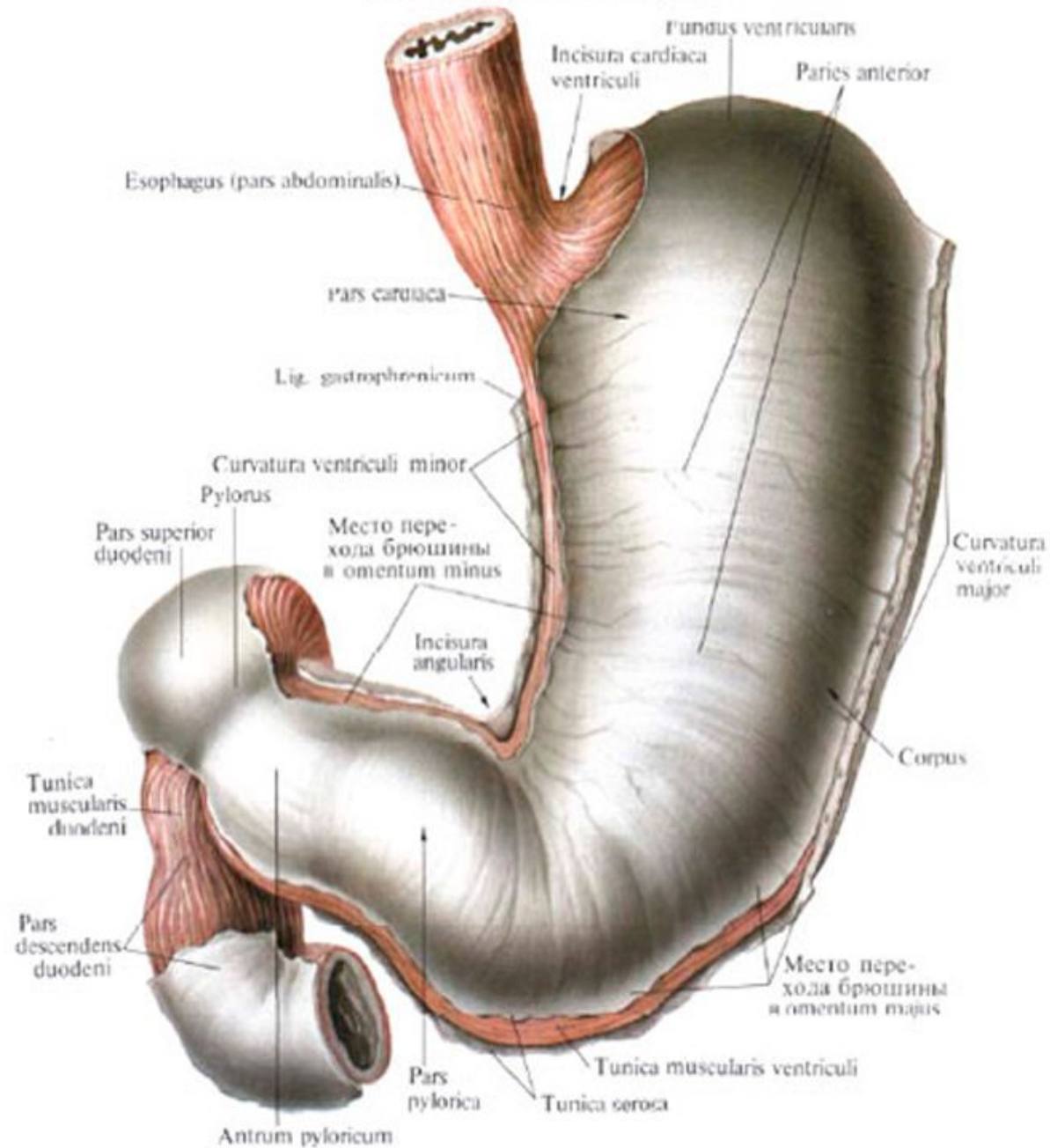
Доцент, зав. Кафедрой,
Баширов Ф.В.

Казань, 2015

Операция по удалению части желудка. Ее принцип состоит в удалении части органа и восстановлении пищеварительного канала путем формирования анастомоза между желудочной культей и двенадцатиперстной или тощей кишки.



Желудок, *ventriculus (gaster)* и двенадцатиперстная кишка, *duodenum*.
Передняя стенка желудка



Цель резекции желудка различна в зависимости от показаний для операции. Два наиболее частых заболевания, по поводу которых она производится, - это карцинома и пептическая язва.

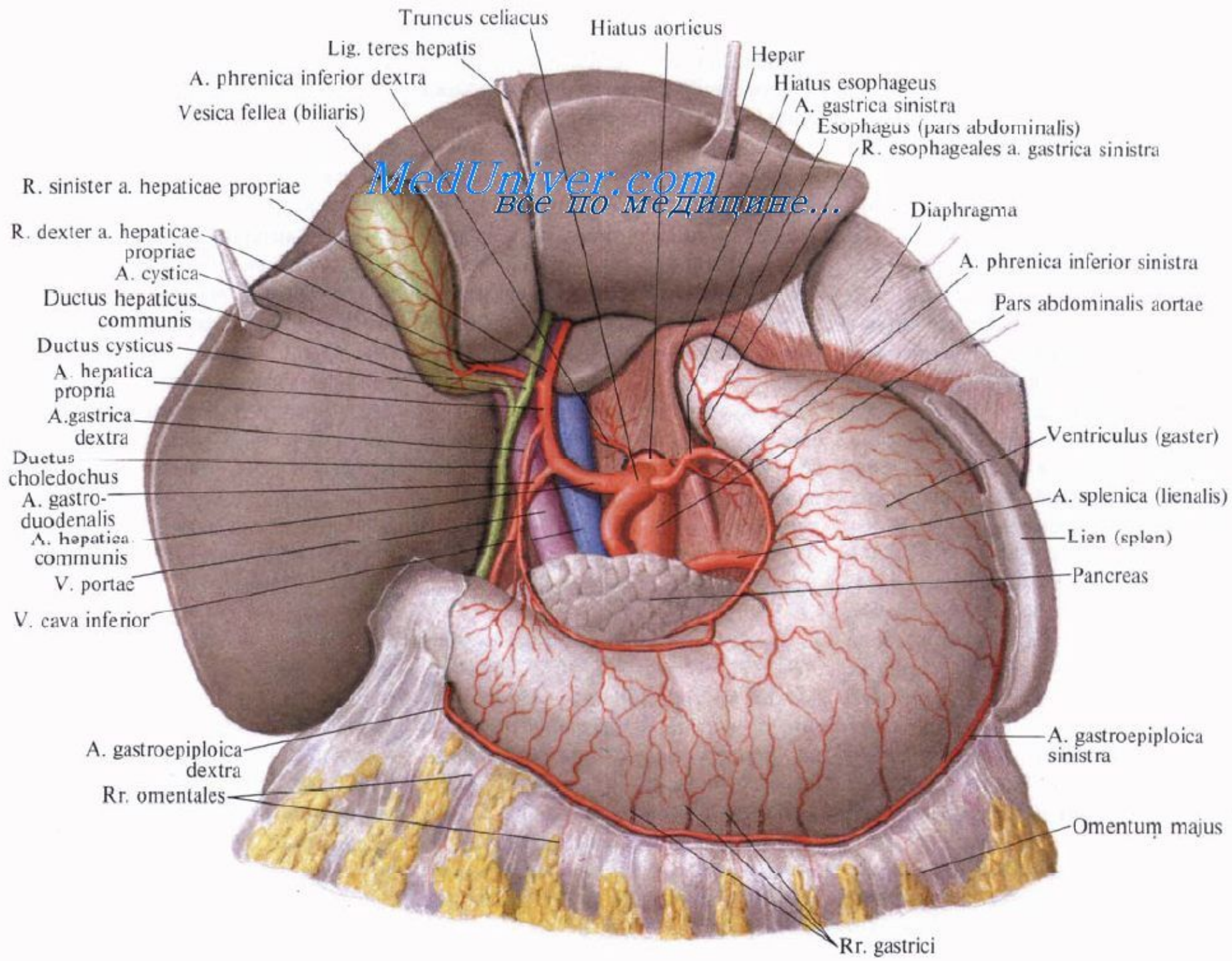
Цель операции при раке желудка

- распространение в пределах стенки желудка;
- непосредственный переход на соседние с желудком органы;
- лимфогенные метастазы;
- гематогенные метастазы;
- канцероматозная имплантация брюшины.

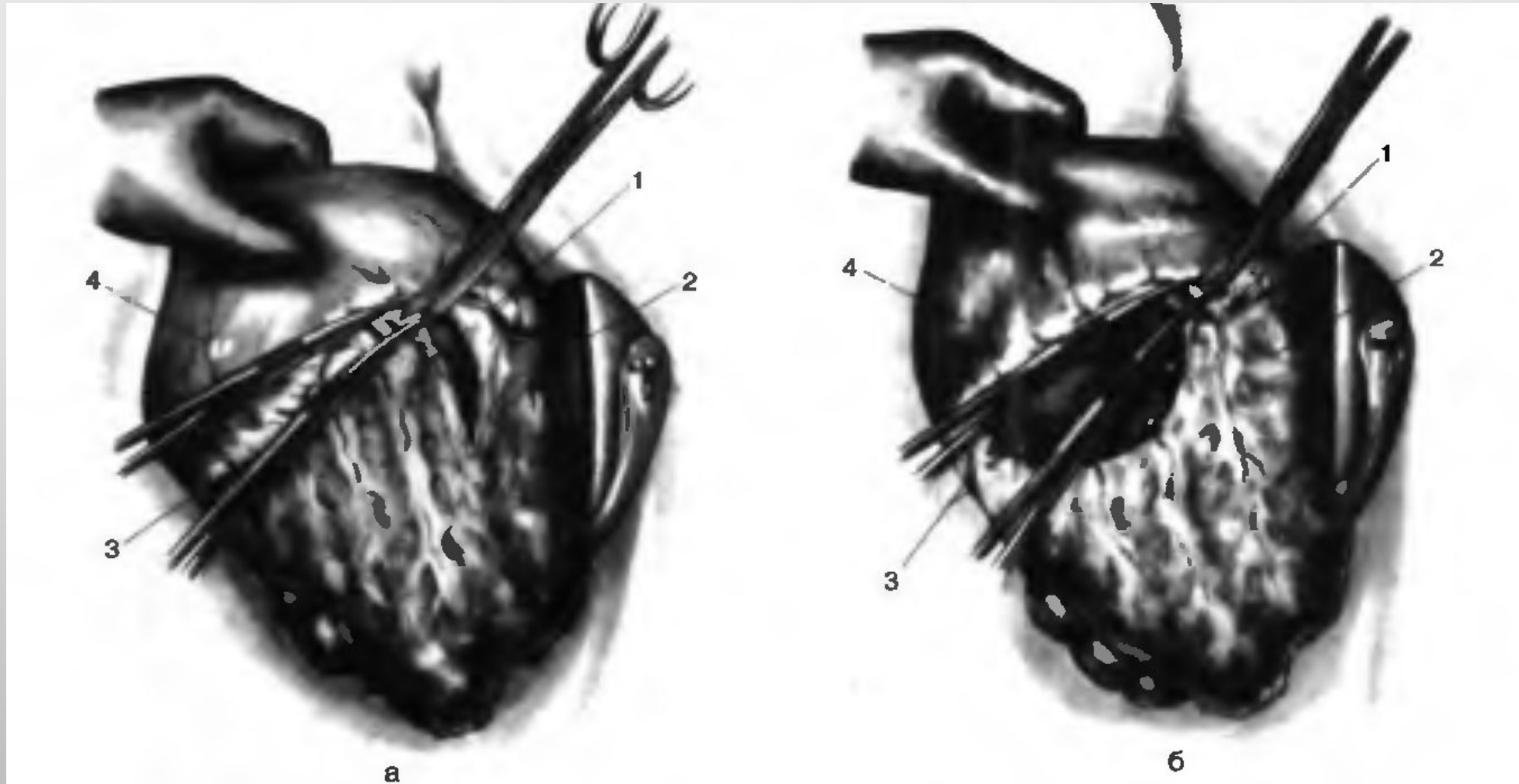
Цель операции при пептической язве

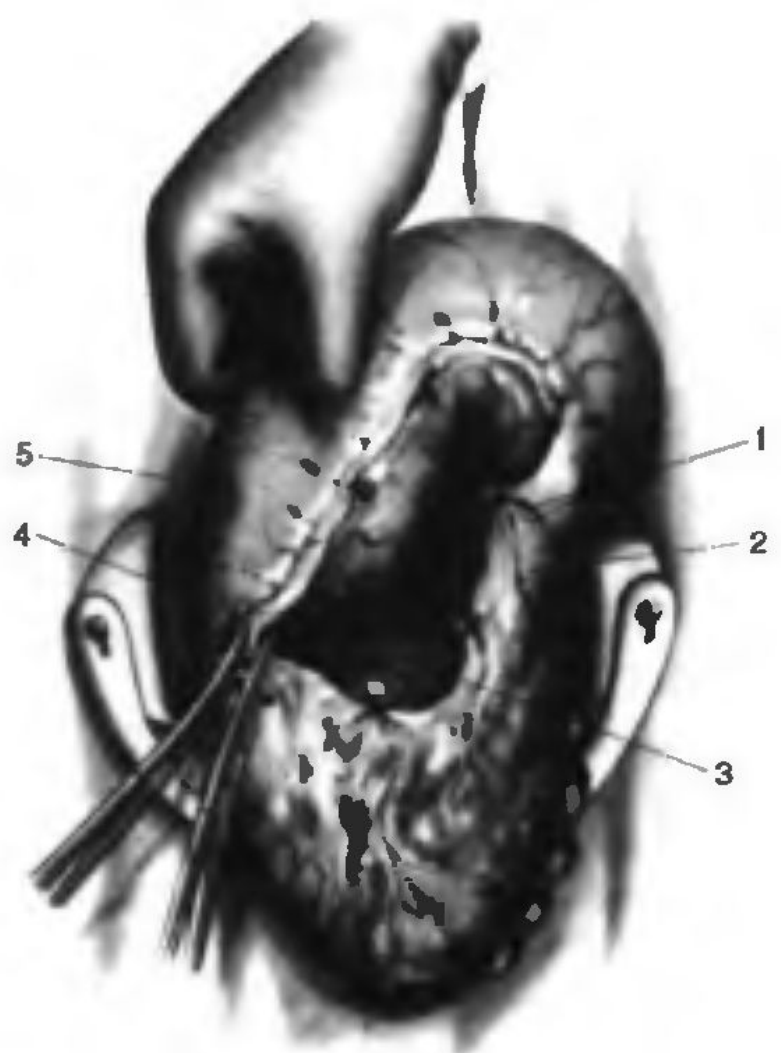
С одной стороны, в ходе этой операции необходимо удалить из организма болезненный, чреватый опасностями патологический участок — язву, а с другой стороны, следует предотвратить рецидив язвы на сохраняющейся здоровой желудочно-кишечной стенке.

Ход операции

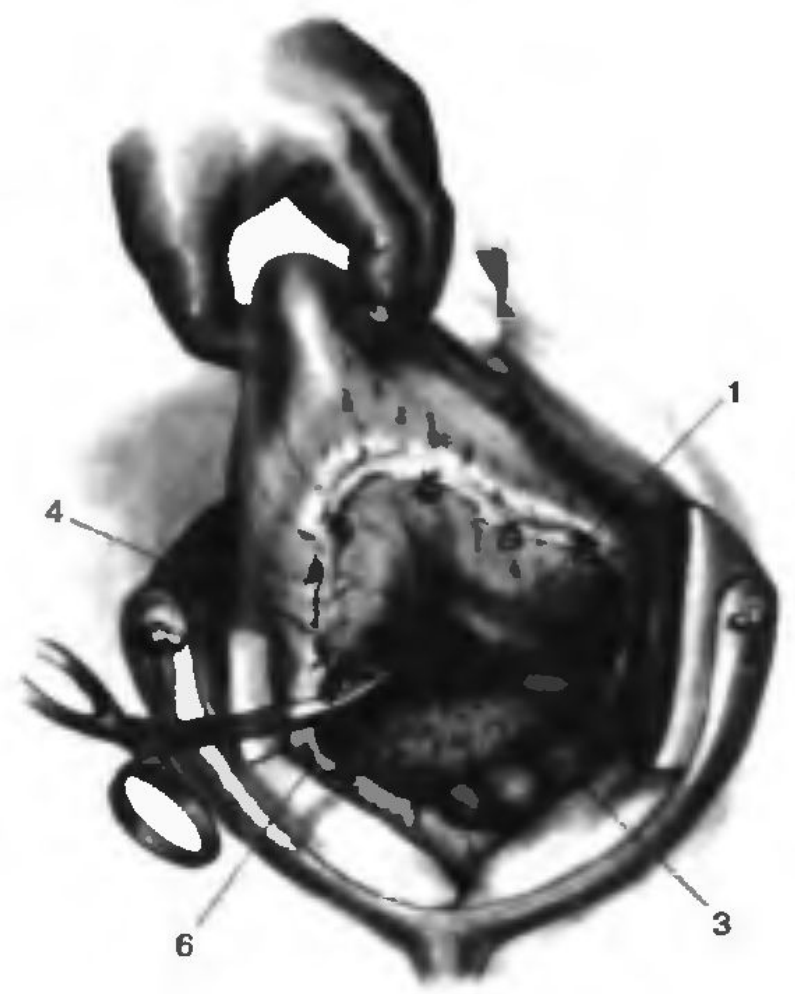


1 этап резекции желудка — мобилизация:

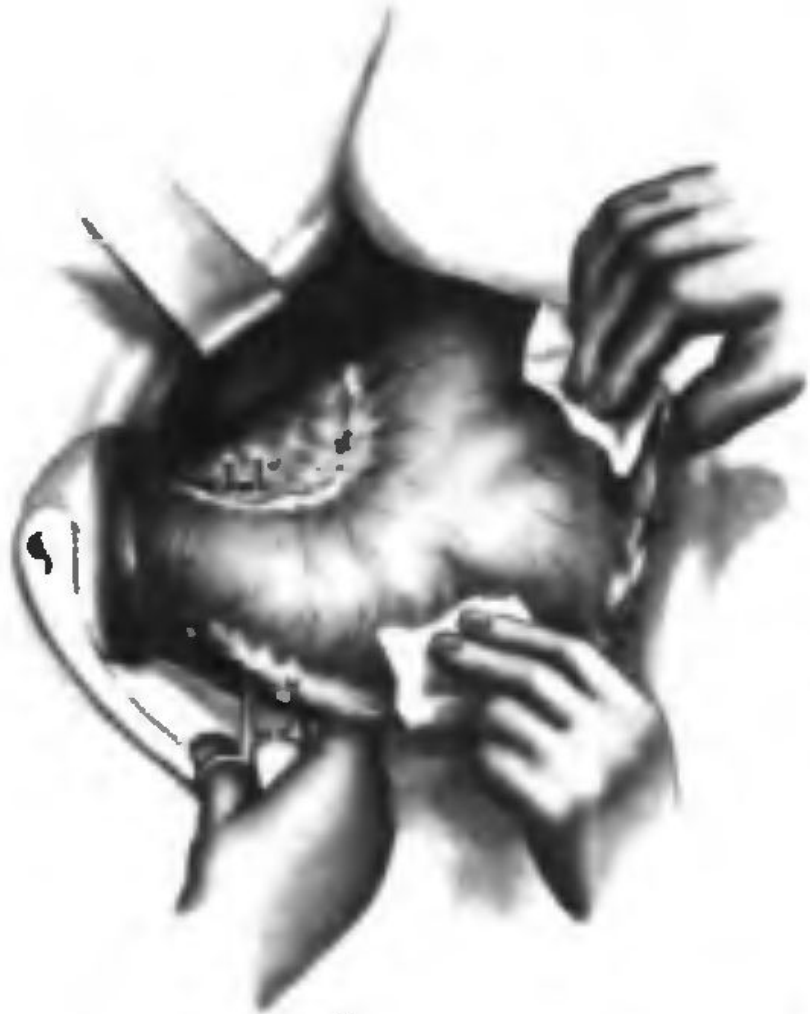



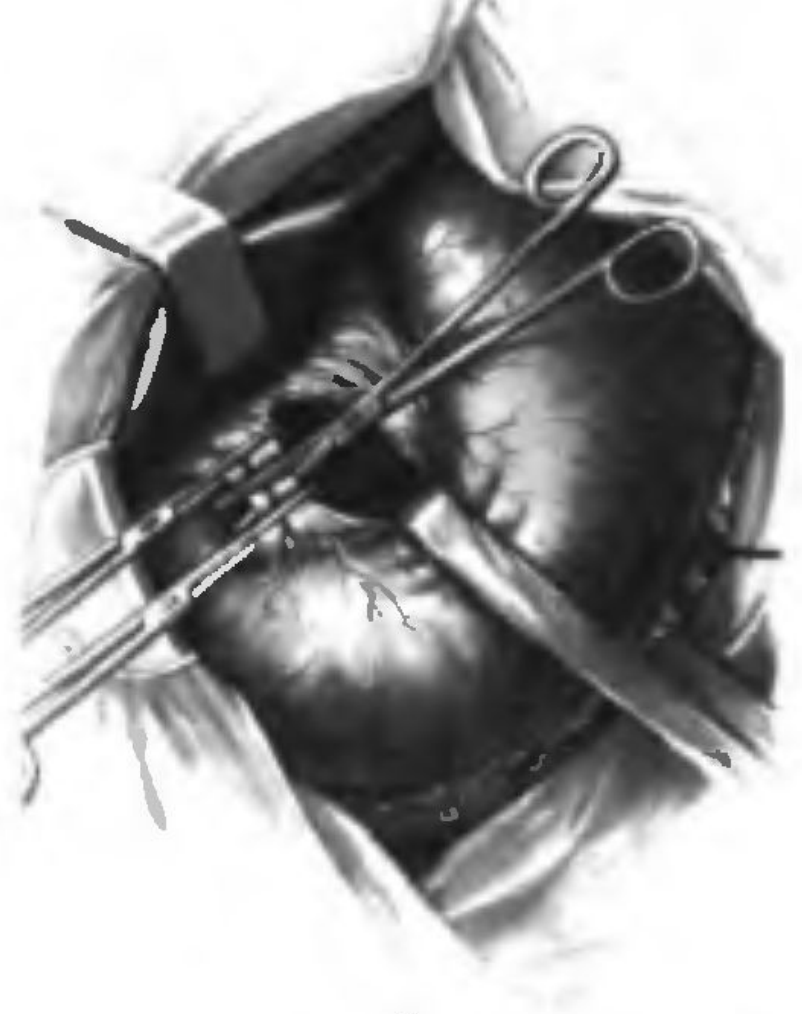
a



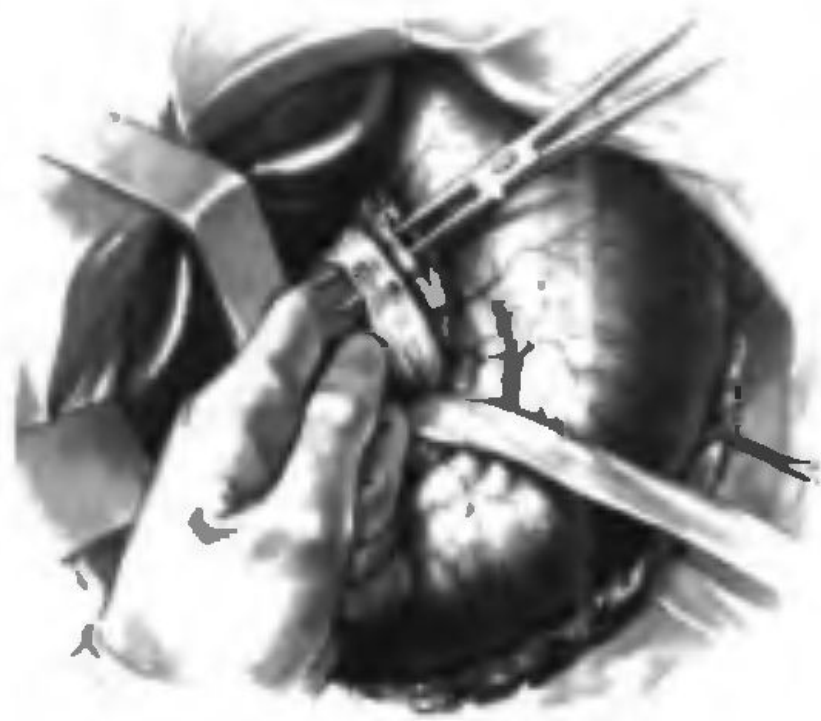b



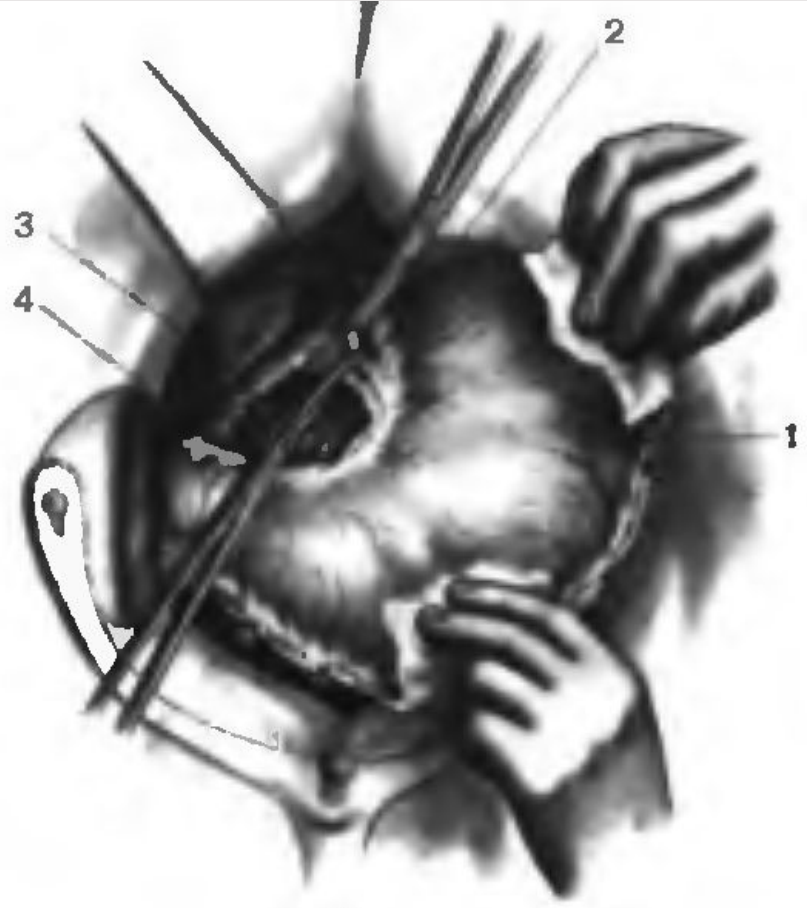
a



б

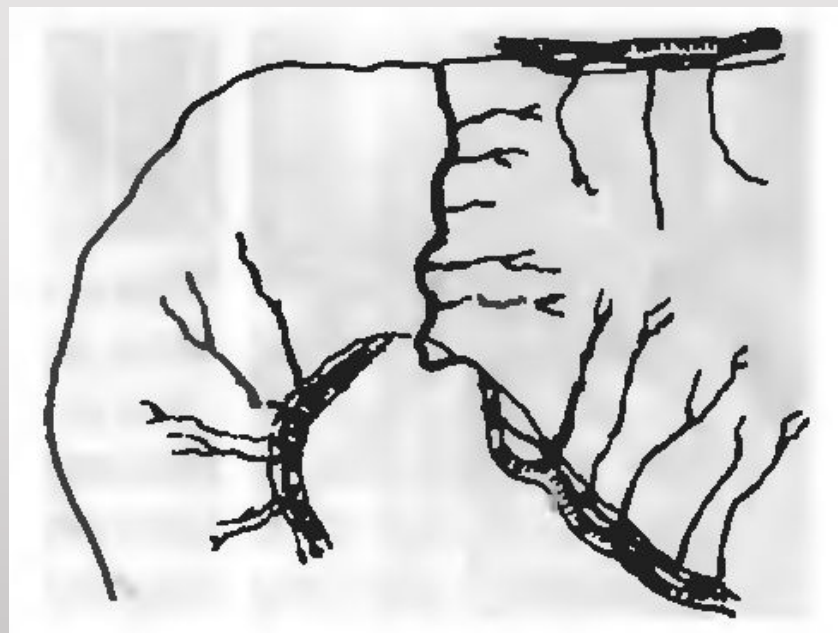


а

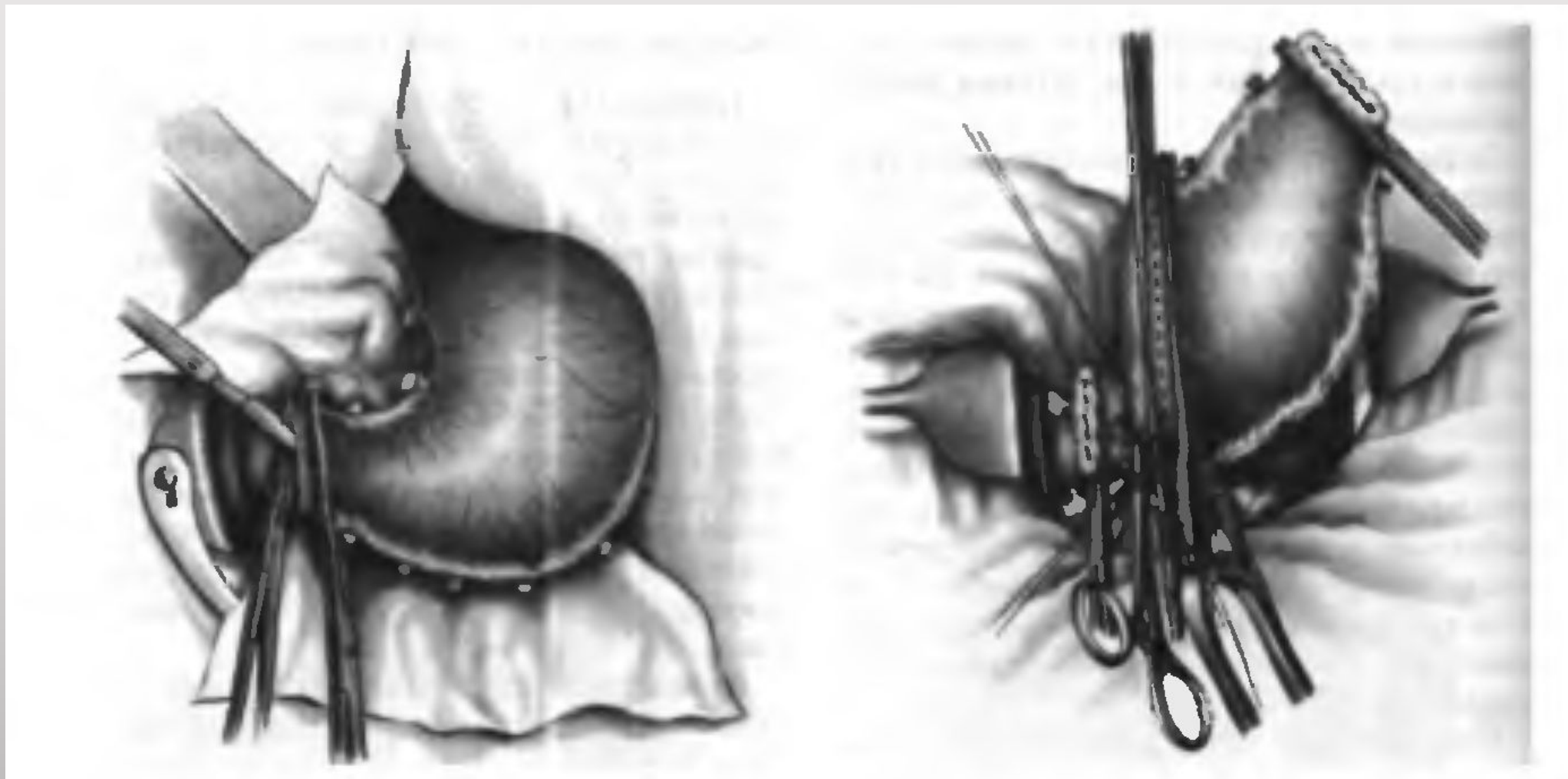


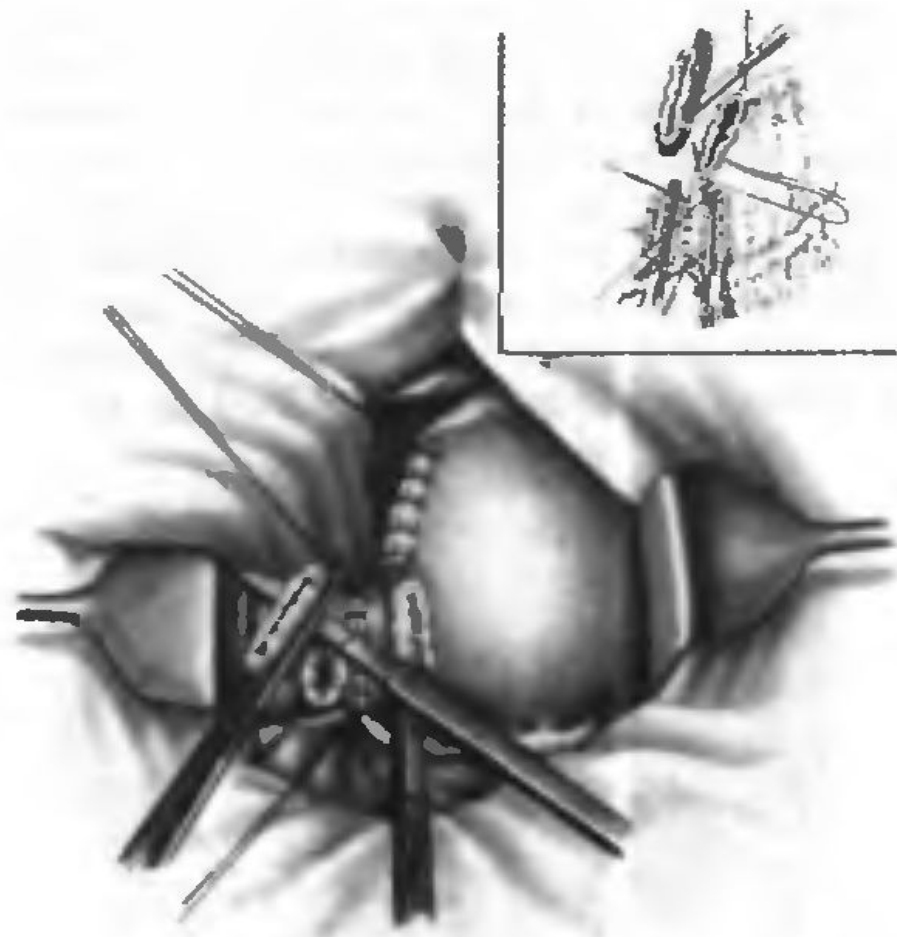
б

2 этап резекции желудка — отсечение:

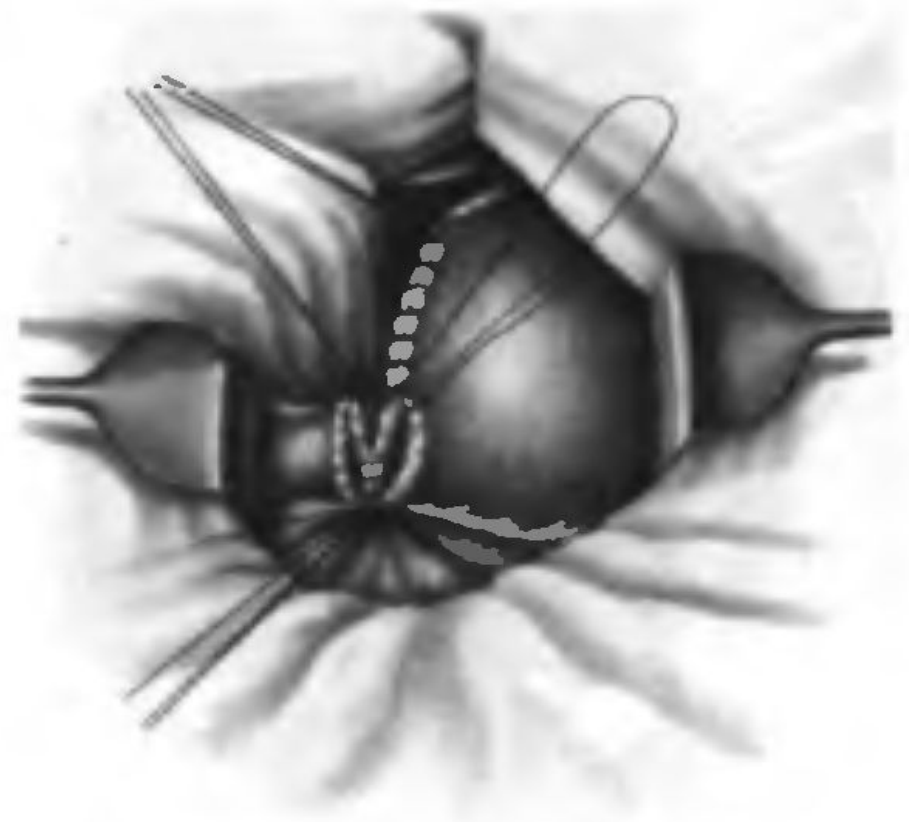


Бильрот 1

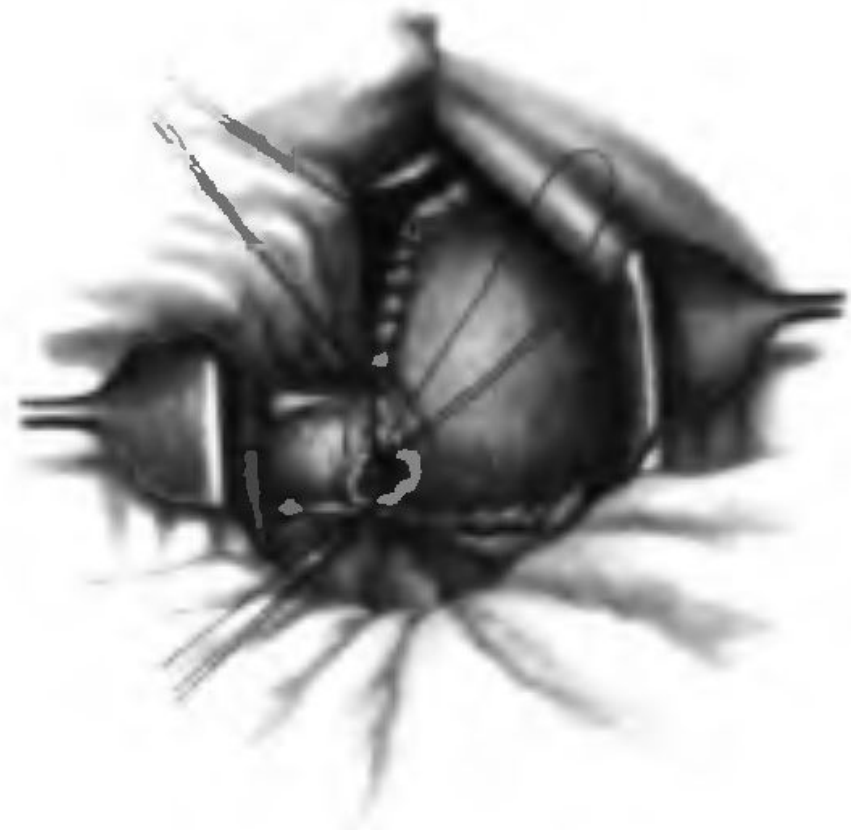



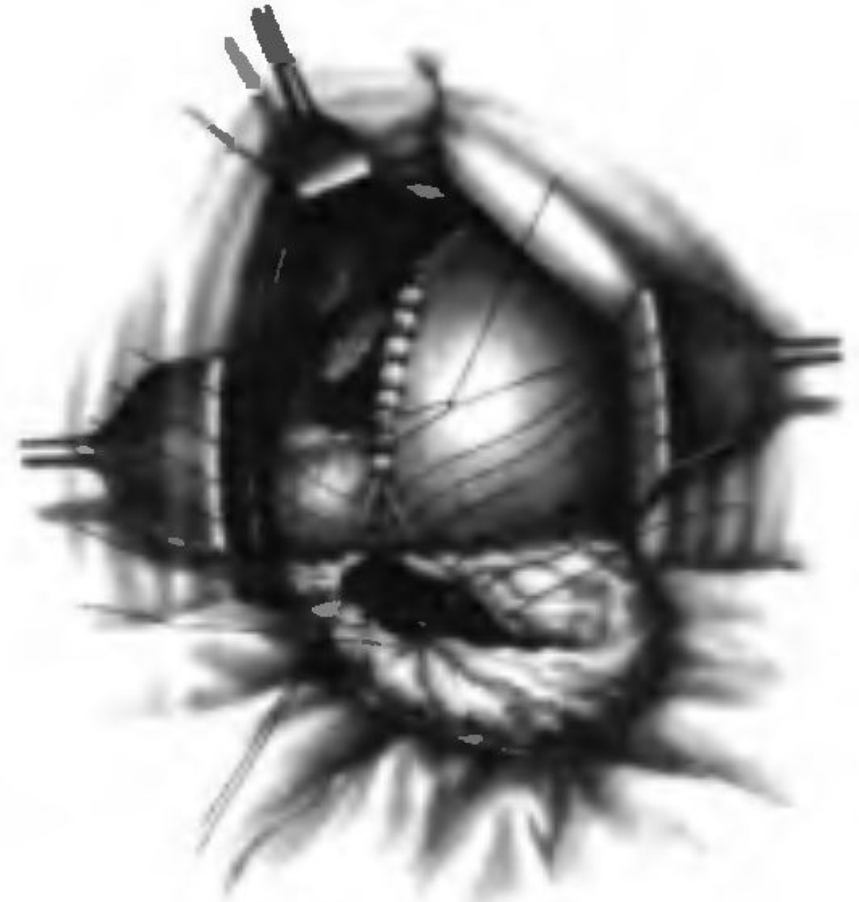
a

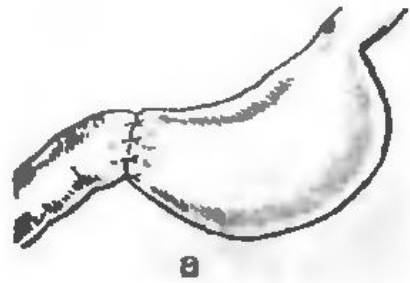


b



a

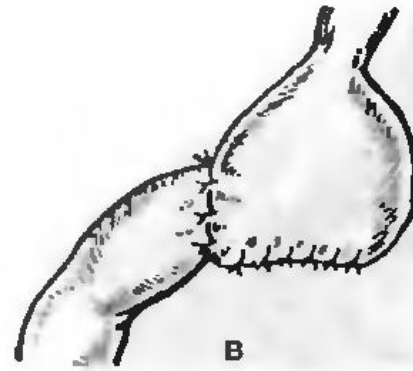




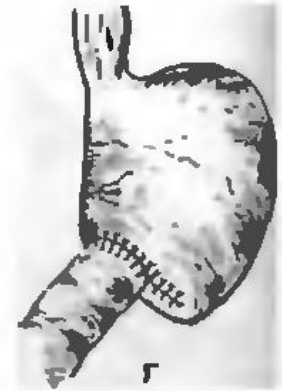а



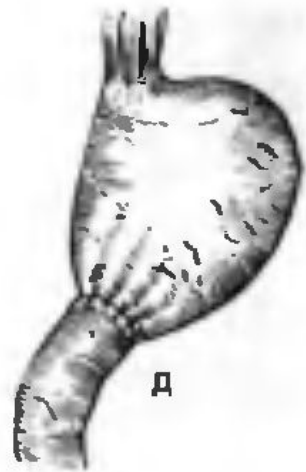
б



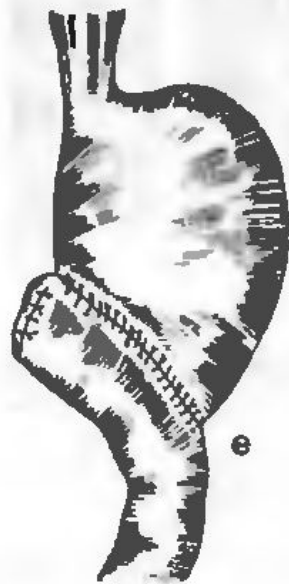в



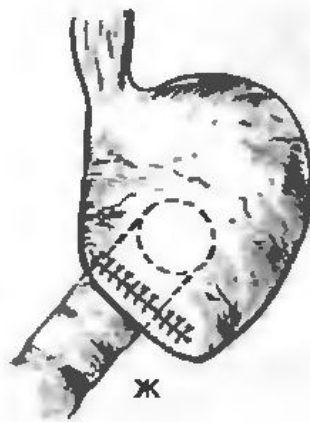г



д



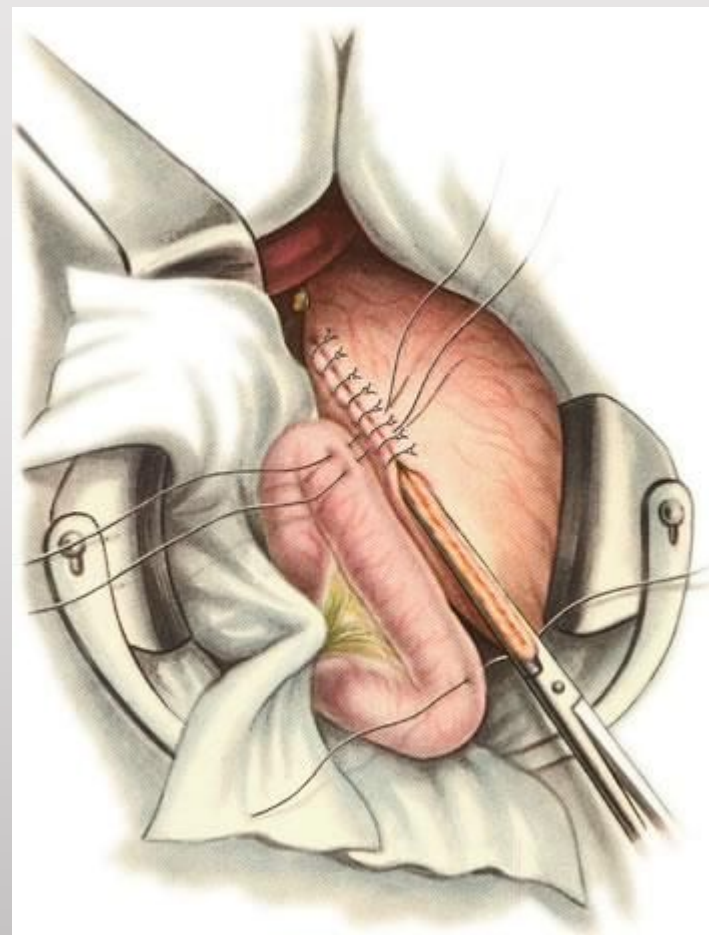
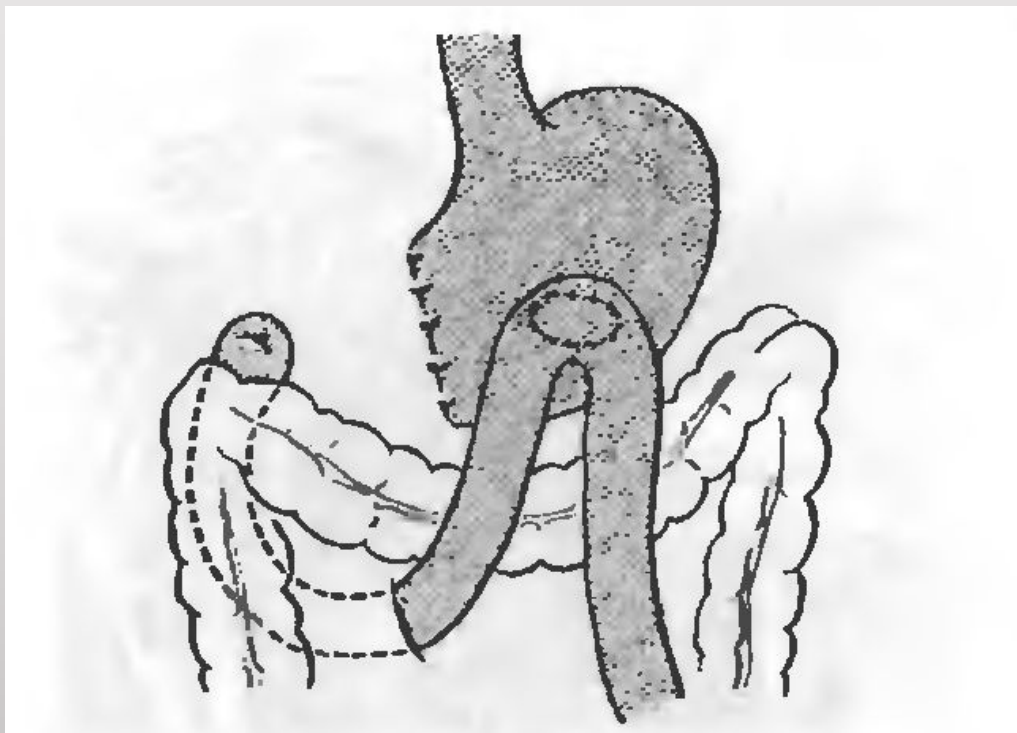
е



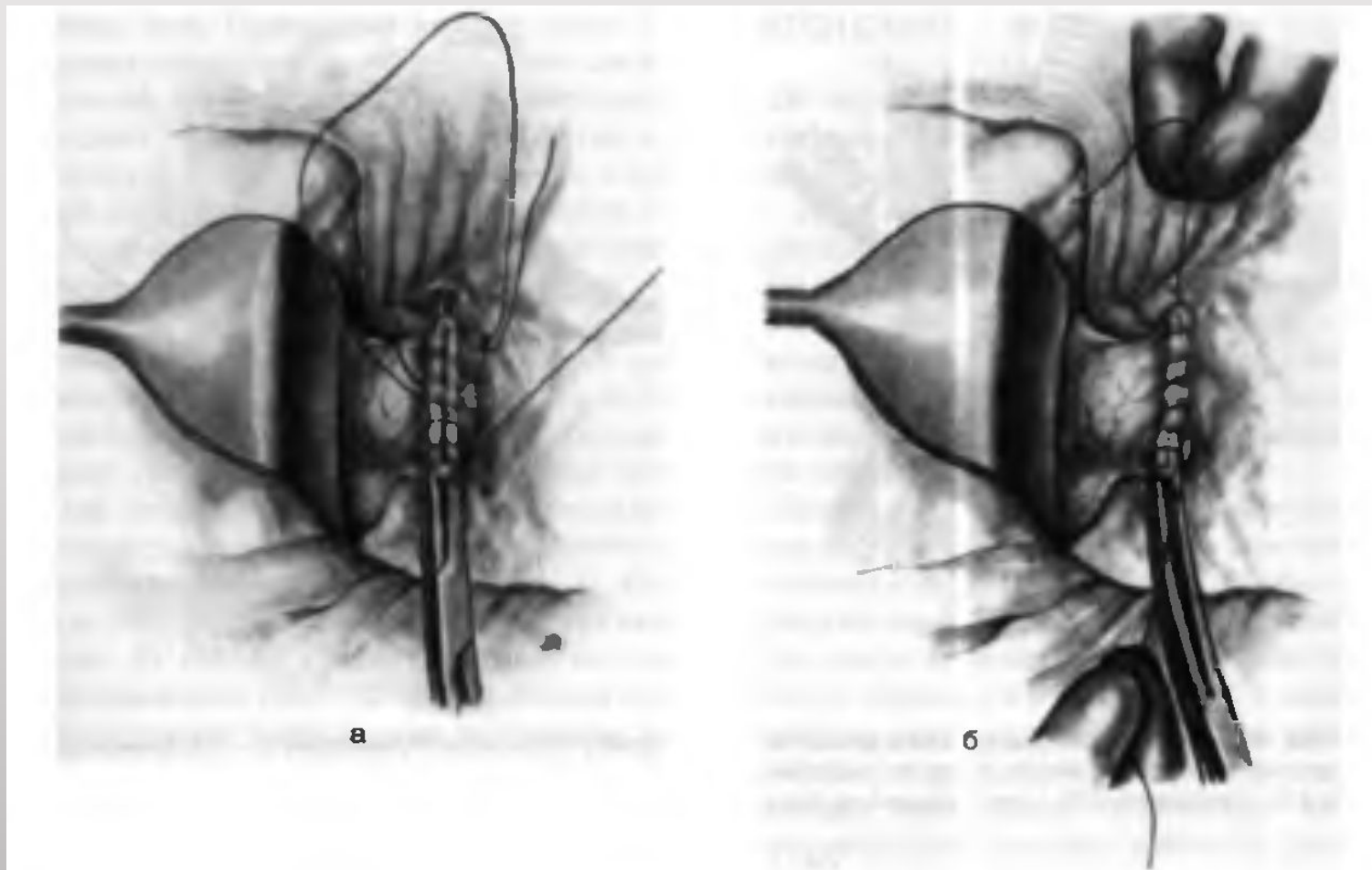
ж

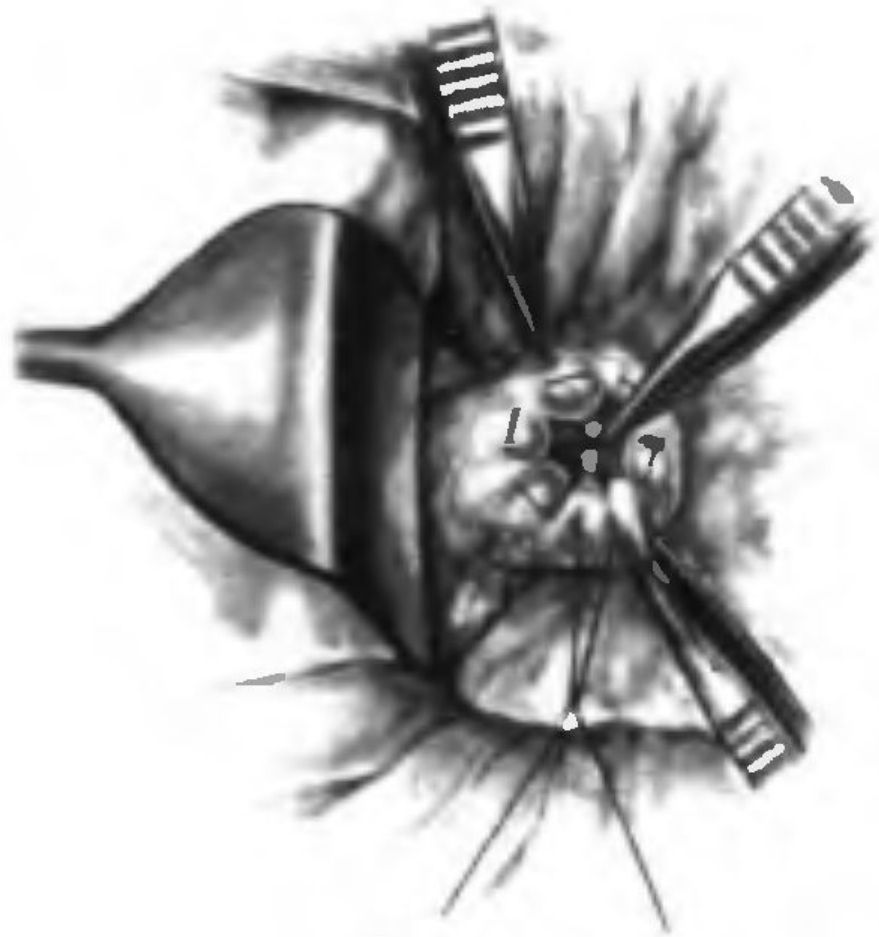
Рис. 12-142. Прямой гастродуоденальный анастомоз, а — по Пеану, б — по Бильроту, в — по Ридигеру, г — по Бильроту, д — по Хаббереру, е — по Хаббереру-Финнею; ж — по Кохеру. (Из: Березов Ю.Е. Хирургия река желудка. — М., 1976; Ганичкин А.М., Резник С.Д. Методы восстановления желудочно-кишечной непрерывности при резекции желудка. — Л., 1973.)

Бильрот 2

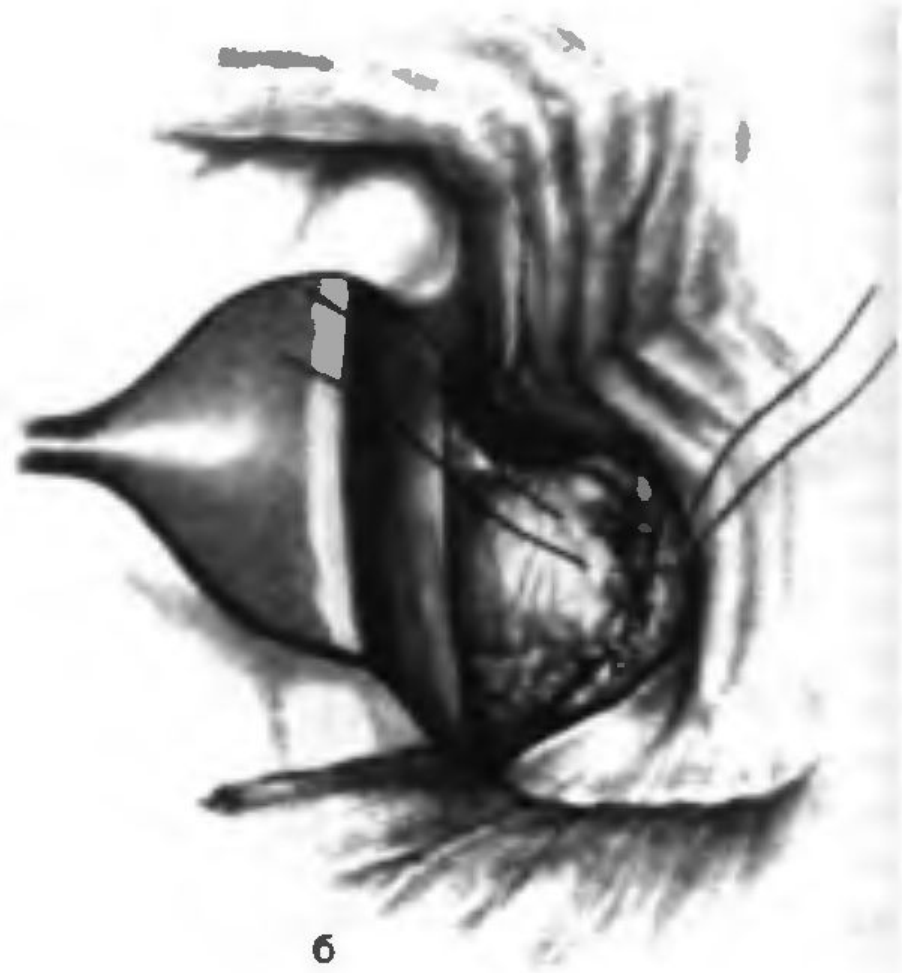


3 этап закрытие культи двенадцатиперстной кишки





a



b

Спасибо за внимание!