

РИНОЛАЛІЯ

Підготувала студентка
Інституту корекційної педагогіки та
психології
Кафедри логопедії
2Л2 групи
Островська Алла

Ринолалія – це порушення тембру голосу і звуковимови, зумовлене анатомо-фізіологічними вадами артикуляційного апарату.(ВНГП)

Історія вивчення ВНГП

Виділяють 3 школи

Німецька :

Г. Гуцман (1924);

Г. Арнольд (1959);

М. Хватцев (1931-1959).

Французька:

Ф. Рау (1931-1959);

Т. Воронцова (1966);

А. Іпполітова (1983).

Радянська :

Сучасні дослідження

Коноплястої С. Ю.

Причини незрощень

Екзогенні

- екологічний вплив;
- іонізуюча радіація;
- шкідливі звички батьків;
- хімічні мутагени;
- необгрунтована медикаментозна терапія;
- професії батьків, що мають шкідливі впливи.

Ендогенні

- захворювання матері в перші два місяці вагітності;
- хронічні захворювання;
- ендокринні захворювання матері;
- гінекологічна паталогія;
- захворювання серця та судин.

Класифікація ВНГП

Природжені незрощення верхньої губи

- однобічні (праві та ліві);
- двобічні (симетричні і несиметричні);
- серединні (приблизно 1%).

Всі види поділяються на **приховані і наявні: повні і неповні.**

Крім того вони є **ізолювані або комбіновані.**

Природжені незрощення піднебінь:

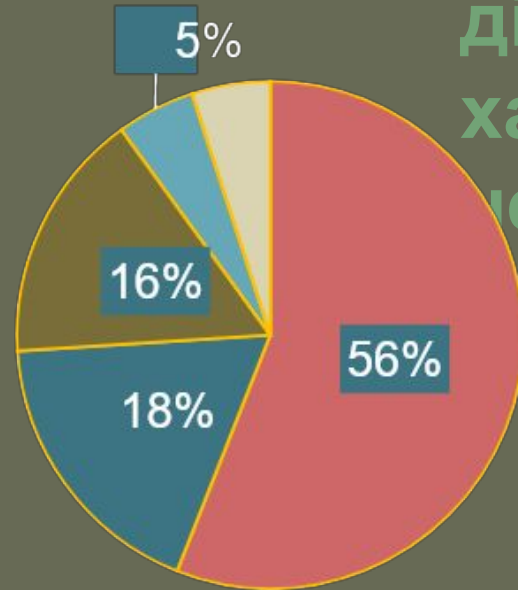
Однобічні

Двобічні

Вони бувають **наявні та приховані** твердого або м'якого піднебіння; **наскрізні(повні) та не наскрізні (неповні).**

Незрощення піднебіння можуть бути **ізолюваними і поєднаними.**

Діаграма розподілу дітей з ВНГП за характером незрощення

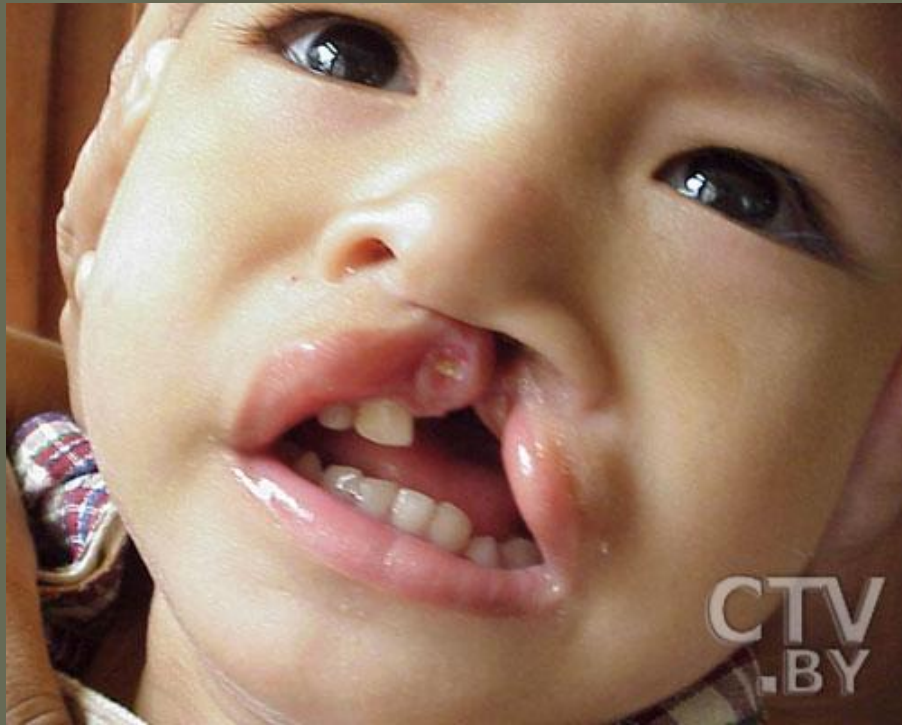

- ❑ Вроджене наскрізне однобічне незрощення верхньої губи, ком. відростка, тв. та м'як. піднебіння.
- ❑ Вроджене наскрізне двобічне незрощення верхньої губи, ком. відростка, тв. та м'як. піднебіння.
- ❑ Вроджене ізольоване та наскрізне незрощення верхньої губи.
- ❑ Вроджене ізольоване незрощення тв. та м'якого піднебіння.
- ❑ Вроджене ізольоване незрощення м'якого піднебіння.
- ❑ Вроджене приховане незрощення твердого та м'якого піднебіння.

Залежно від ступеня
тяжкості виконують такі
операції:

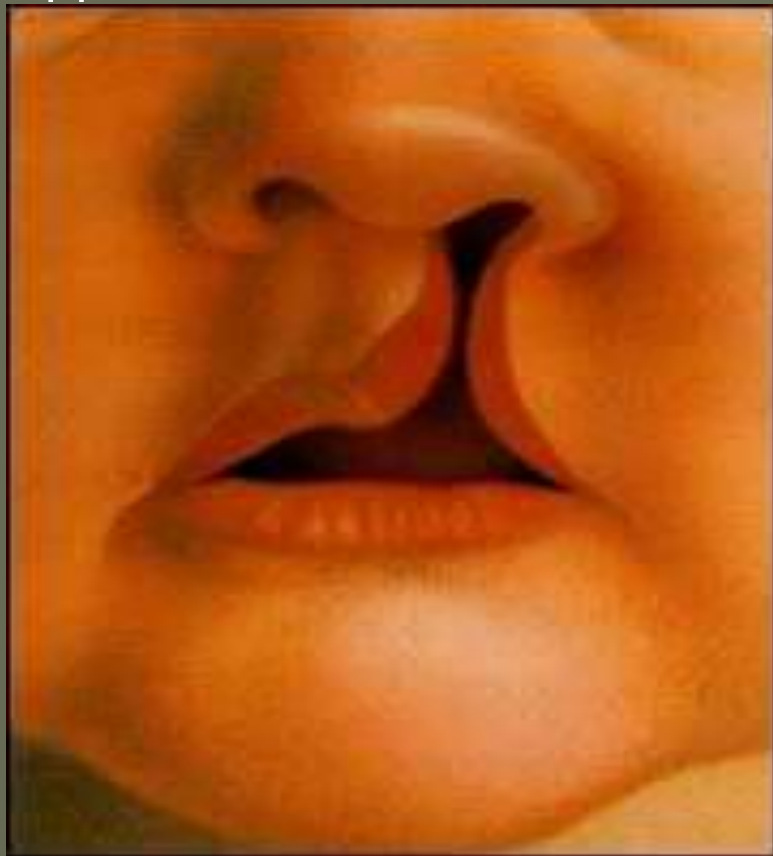
- хейлопластика
- ураностафілопластика
- велопластика

Лівобічне наскрізне
незрощення верхньої губи,
коміркового відростка,
твердого і м'якого піднебіння.

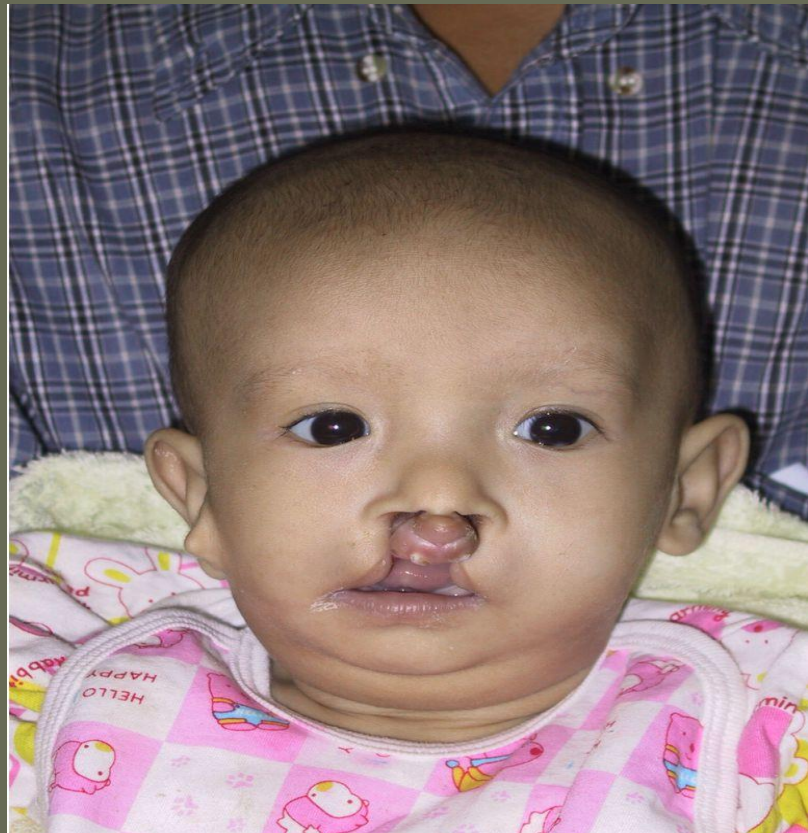


Ізольоване лівобічне
неповне незрощення
верхньої губи.

Лівобічне наскрізне
незрощення верхньої губи,
коміркового відростка,
твердого і м'якого
піднебіння.



Двобічне, симетричне,
наскрізне незрощення
верхньої губи, ком. відростка
та піднебінь.



Форми ринолалії:

I. **Закрита ринолалія** – це порушення фонаційної сторони мовлення.

II. **Відкрита ринолалія** – це порушення як звуковимовної, так і фонаційної сторони мовлення.

III. **Змішана ринолалія** – це стан мовлення, що характеризується низьким носовим резонансом під час вимови носових звуків та наявністю назального тембру голосу.

Симптоматика

- ГОЛОС – ГЛУХИЙ, ТИХИЙ, СЛАБКИЙ, ВИСНАЖЕНИЙ, ПРИГЛУШЕНИЙ, ЗДАВЛЕНИЙ;
- ПОРУШЕНІ ІНТОНАЦІЯ, ТЕМП, РИТМ;
- МОВЛЕННЯ РОЗВИВАЄТЬСЯ ІЗ ЗАПІЗНЕННЯМ (СКЛАДИ, СЛОВА, ФРАЗИ);
- ДИХАННЯ – ПОВЕРХНЕВЕ, НЕРИТМІЧНЕ, КОРОТКЕ;
- ВСІ ЗВУКИ НАБУВАЮТЬ ЗАДНЬОЯЗИКОВОГО ЗВУЧАННЯ.

Особливості раннього мовлення у дітей з ВНГП

1. Крик – тихий, слабкий, хрипкий з носовим відтінком;
2. Пізня поява «комплексу пожвавлення»;
3. Емоційна «змазаність» реакцій;
4. Лепіт характеризується бідністю, відсутністю основних звуків п,б,т,д, або їх заміною на м,н,х,к,г;
5. Паталогічна позиція язика.

Діагностика психомовленнєвого розвитку дітей з ВНГП.

- Підготовчий етап:

1. Клінічний скрінінг;
2. Психолого-педагогічний скрінінг;

- Основний етап:

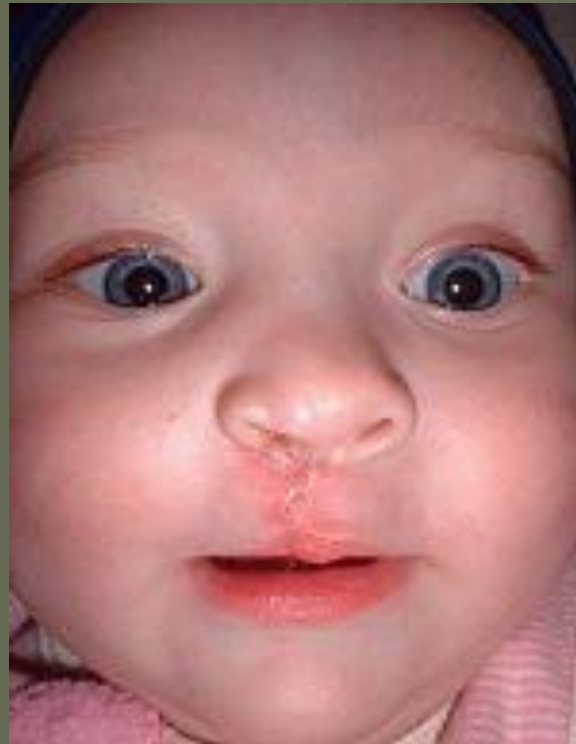1. Лінгво-патологічне обстеження;
2. Дрібна моторика;
3. Будова і функції артикуляційного апарату;
4. Звукова сторона мовлення;
5. Лексична сторона мовлення;
6. Граматична сторона мовлення;
7. Стан синтаксичної сторони мовлення;
8. Стан фонематичних процесів;
9. Стан писемного мовлення;

Корекційна робота

Система комплексної корекції складається з 4 блоків:

- 1 – концептуально-стратегічного;
- 2 – організаційно - стратегічного;
- 3 – основного, корекційно-технологічного;
- 4 – контрольньо-оцінювального.


Дитина до і після операції.



Люди в дорослому віці, після операції



Відомі та сучасні



Діти – наше майбутнє, а
майбутнє у наших руках!



Дякую
за
увагу!