Сибирская язва -

Bacillus anthracis

Сибирская язва (синонимы: злокачественный карбункул; anthrax - англ.; Milzbrand - нем.; charbon, anthrax carbon - франц.) - острая бактериальная зоонозная инфекция, характеризующаяся интоксикацией, развитием серозно-геморрагического воспаления кожи, лимфатических узлов и внутренних органов и протекающая в виде кожной (с образованием в большинстве случаев специфического карбункула) или септической формы.

Этиология

Семейство Bacillaceae

Род Bacillus

Вид Bacillus anthracis

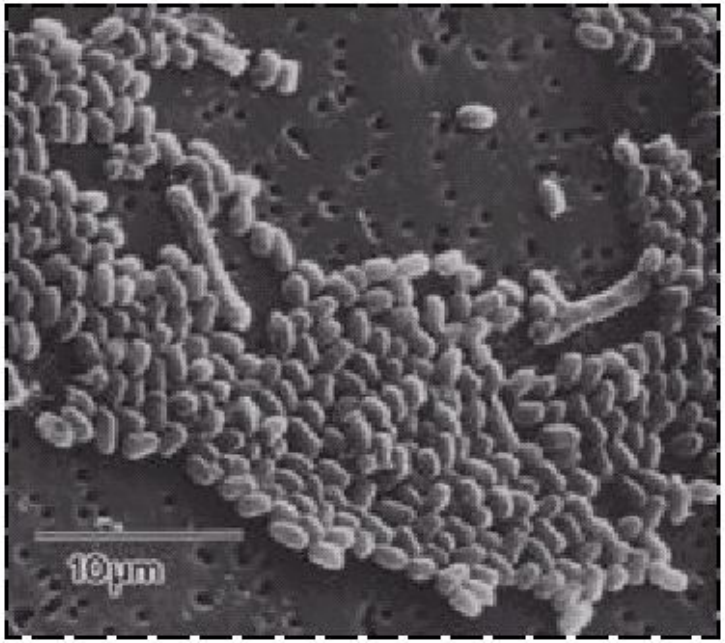

Fig. 22-2. Scanning electron micrograph of a preparation of *Bacillus anthracis* spores. Two elongated bacilli are also present among the oval-shaped spores. Original magnification x 2620. Photograph: Courtesy of John Ezzell, Ph.D., US Army Medical Research Institute of Infectious Diseases, Fort Detrick, Frederick, Md.

B.Anthracis в органах (окраска по Граму)

Эпидемиология.

Источник инфекции - домашние животные (крупный рогатый скот, лошади, овцы, козы, верблюды, свиньи).

Пути передачи инфекции - чаще контактный, реже - алиментарный, воздушно-пылевой и трансмиссивный.

Патогенез.

Входными воротами инфекции чаще всего является поврежденная кожа. Редко слизистые оболочки дыхательных путей и желудочно-кишечного тракта.

На месте внедрения возбудителя возникает сибиреязвенный карбункул. Карбункул имеет вид очага серозно-геморрагического воспаления, окруженного зоной отека с увеличением регионарных лимфатических узлов.

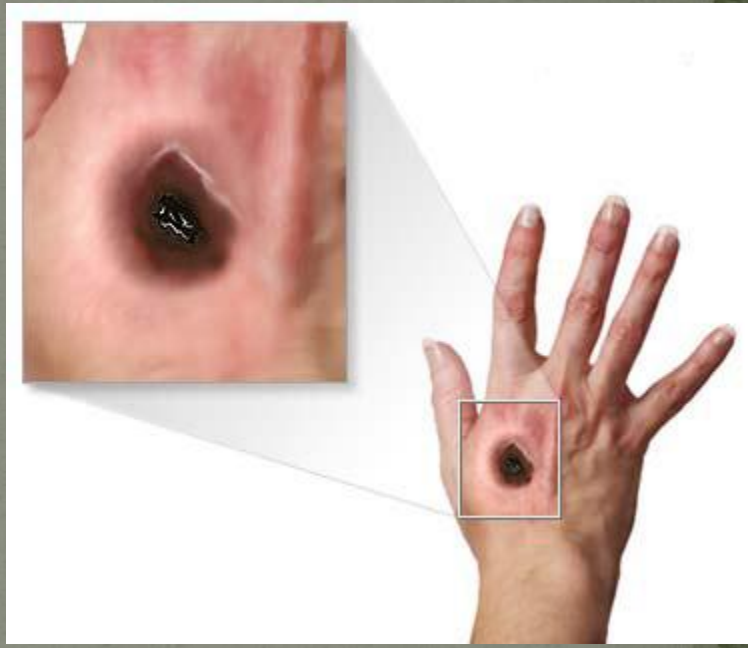

Клиническая картина

Продолжительность инкубационного **периода** сибирс кой язвы колеблется от нескольких часов до 14 дней, чаще 2—3 дня.

Заболевание может протекать в 2 формах:

1. локализованной (кожной)
2. генерализованной (септической)

Кожная форма:

- Карбункулезная
- Эдематозная
- Буллезная
- Эризипелоидная

Карбункулезная форма

Обычно <u>карбункул</u> бывает один, но иногда их количество доходит до 10—20 и более. На месте входных ворот инфекции последовательно развивается <u>пятно, папула, везикула, язва</u>.

Карбункулезная форма

Центральная часть язвы через 1—2 недели превращается в черный безболезненный плотный струп, вокруг которого выражен воспалительный валик красного цвета.

Эдематозная форма

Эдематозная форма сибирской язвы наблюдается редко и характеризуется развитием отека без видимого карбункула в начале болезни.

Буллёзная форма

Она характеризуется тем, что на месте типичного карбункула в области ворот инфекции образуются пузыри, наполненные геморрагической жидкостью. Они возникают на воспаленном инфильтрированном основании. Пузыри достигают больших размеров и вскрываются лишь на 5-10-й день болезни. На их месте образуется обширная некротическая (язвенная) поверхность.

Эризипелоидная форма

Особенностью ее является образование большого количества беловатых пузырей, наполненных прозрачной жидкостью, расположенных на припухшей, покрасневшей, но безболезненной коже.

Септическая форма

Септическая форма сибирской язвы характеризуется общей интоксикацией, повышением температуры тела, болями в эпигастрии, поносом и рвотой. В рвотных массах и в испражнениях может быть примесь крови.

Лабораторная диагностика включает:

- **бактериоскопический метод**
- **бактериологический метод**
- **иммунофлюоресцентный метод**
- **аллергологическая проба с <u>антраксином</u> (препарат вводят внутрикожно (0,1 мл), результат учитывают через 24 и 48 ч. Положительной считается реакция при наличии гиперемии и инфильтрата свыше 10 мм в диаметре при условии, что реакция не исчезла через 48 ч).**

Материалом для лабораторного исследования являются:

- содержимое везикул и карбункулов,
- мокрота
- кровь,
- испражнения,
- рвотные массы

Дифференциальная диагностика

- Сап
- Фурункулы и карбункулы
- Чума
- Туляремия
- Рожа
- Сепсис иной этиологии

Лечение

Лечение комплексное, состоящее из этиотропной, патогенетической и симптоматической терапий. Также необходимо соблюдение постельного режима на период заболевания и соблюдение лечебного питания – стол №13, а при тяжёлых случаях переходят на энтерально-парентеральное питание (т.е частично обычное кормление, а частично - внутривенно-капельно).

Специфическая профилактика

Для *активной профилактики* сибирской язвы применяются:
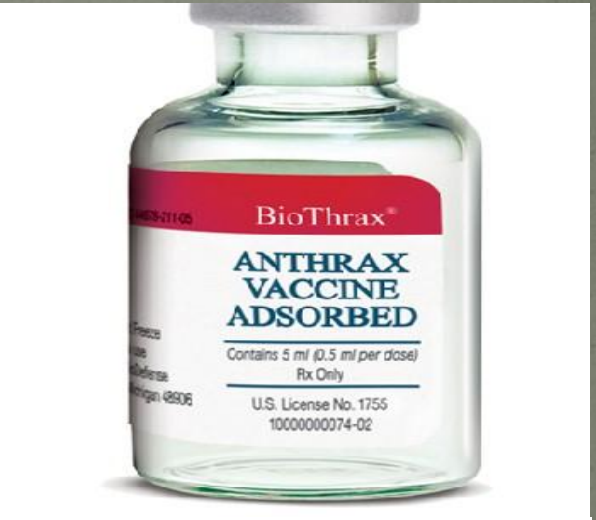
- *Вакцина живая СТИ*, представляющая собой споры бескапсульного штамма B.anthracis
- *Вакцина комбинированная*, в состав ее входит живая вакцина СТИ и протективный антиген B.anthracis