

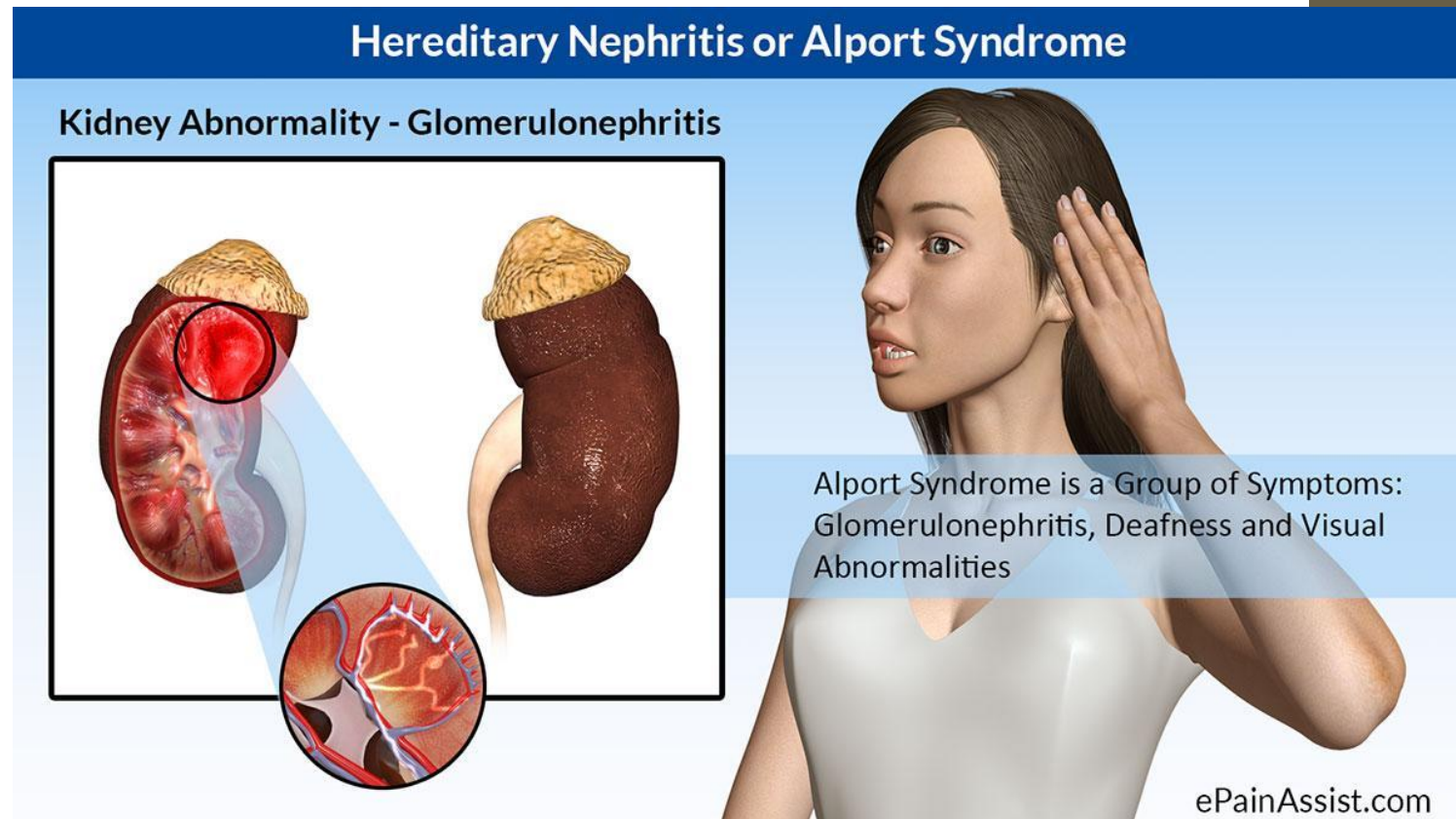
Синдром Альпорта, болезнь тонких базальных мембран

**Выполнила: студентка 6 курса 13 группы педиатрического
факультета**

Карчина Валерия Викторовна

СИНДРОМ АЛЬПОРТА

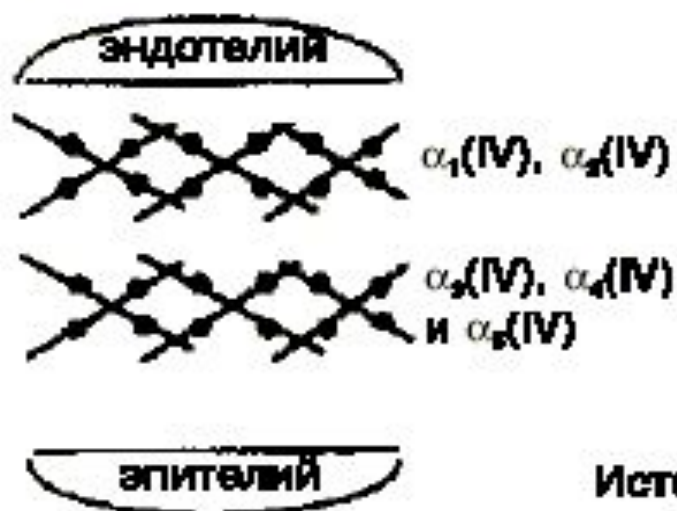
- **Синдром Альпорта** - неиммунная генетически детерминированная гломерулопатия, обусловленная мутацией генов, кодирующих коллаген 4 типа базальных мембран, проявляющаяся гематурией и/или протеинурией, прогрессирующим снижением почечных функций, нередко сочетающаяся с патологией слуха и зрения.
- По эпидемиологическим данным в России частота СА среди детской популяции составляла 17:100000 населения
- СА описан у представителей всех рас на всех континентах.



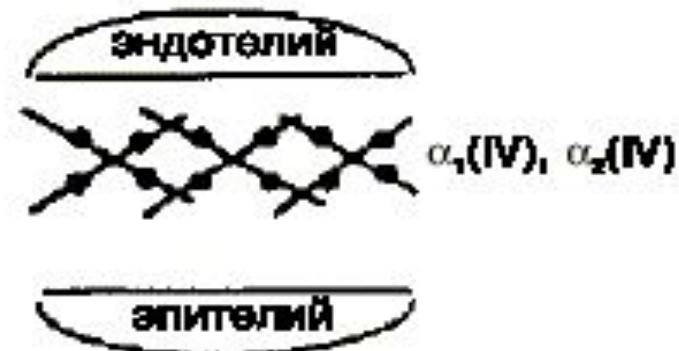
ЭТИОЛОГИЯ И ПАТОГЕНЕЗ

- ❑ Синдром Альпорта наследуется по аутосомно-доминантному типу, частично сцеплен с полом. Больные мужчины-гетерозиготы способны передавать дефектный ген только дочерям, больные женщины - большей части дочерей и сыновей.
- ❑ Генетическая основа болезни - мутация в гене α -5 цепи коллагена IV типа. Этот тип универсален для базальных мембран почки, кохлеарного аппарата, капсулы хрусталика, сетчатки и роговицы глаза, что доказано в исследованиях с использованием моноклональных антител против этой фракции коллагена.
- ❑ При исследовании биоптата почек у больных с синдромом Альпорта по данным электронной микроскопии наблюдаются ультраструктурные изменения базальной мембраны клубочка: истончение, нарушение структуры и расщепление гломерулярных базальных мембран с изменением ее толщины и неравномерностью контуров.
- ❑ На ранних стадиях наследственного нефрита дефект определяет истончение и ломкость гломерулярных базальных мембран.
- ❑ При прогрессировании заболевания выявляется утолщение и выраженная деструкция базальных мембран клубочков.

Нормальная ГБМ



Ранний Синдром Альпорта

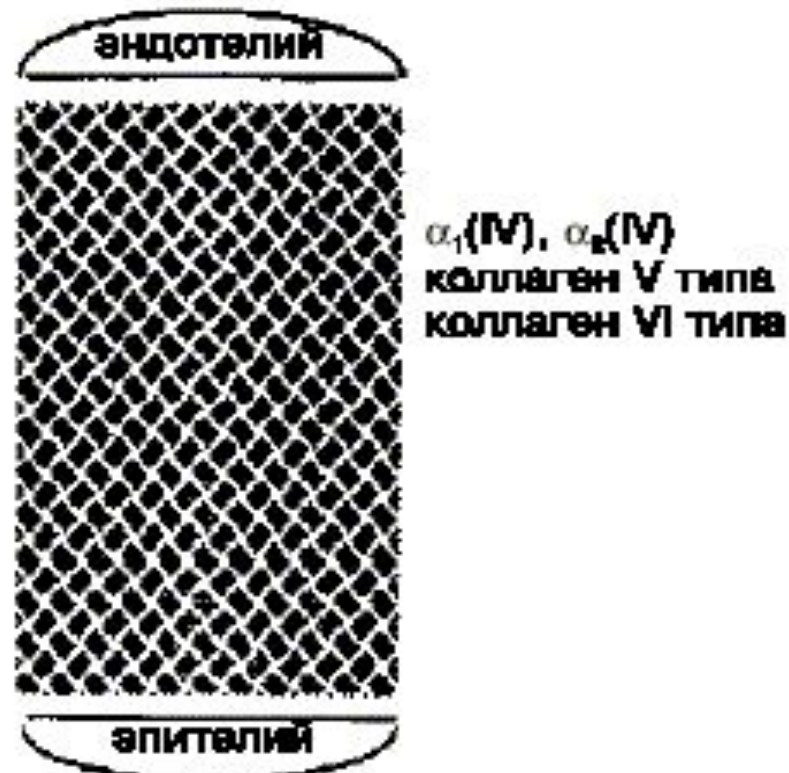

Истончение базальной мембраны
(ГБМ, капсула хрусталика)



Гематурия
и лентиконус

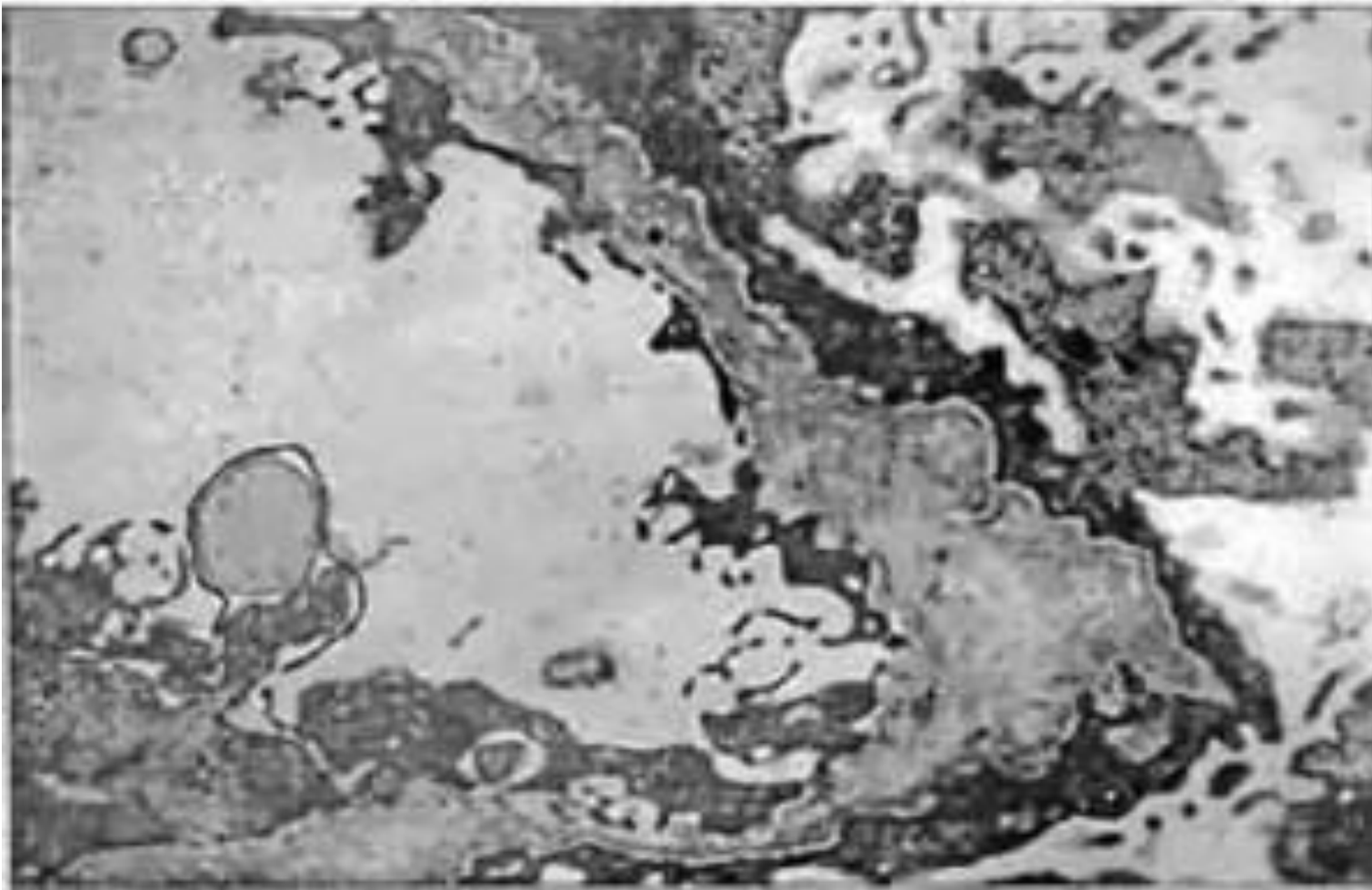
Поздний Синдром Альпорта



Утолщение
и дезорганизация ГБМ



Протеинурия и снижение
функции почек



- **Полиморфизм ультраструктуры БМ клубочкового капилляра. Участки различной толщины, потеря трехслойности, расслоение и дезорганизация плотной пластины (*Lamina densa*).**
- **Больной С. 8 лет. Диагноз: синдром Альпорта**

Выделяют три варианта наследственного нефрита:

I вариант - клинически проявляется нефритом с гематурией, тугоухостью и поражением глаз.

Течение нефрита прогрессирующее с развитием ХПН.

Тип наследования - доминантный, сцепленный с X-хромосомой.

Морфологически выявляется нарушение структуры базальной мембраны, ее истончение и расщепление.

II вариант- клинически проявляется нефритом с гематурией без тугоухости.

Течение нефрита прогрессирующее с развитием ХПН.

Тип наследования - доминантный, сцепленный с X-хромосомой.

Морфологически выявляется истончение базальной мембраны капилляров клубочков (особенно lamina densa).

III вариант - доброкачественная семейная гематурия.

Течение благоприятное, хроническая почечная недостаточность не развивается.

Тип наследования - аутосомно-доминантный или аутосомно-рецессивный.

При аутосомно-рецессивном типе наследования у женщин отмечено более тяжелое течение заболевания.

КЛИНИЧЕСКАЯ КАРТИНА

Клиника обнаруживается на первом или (чаще) 3-5-м годах жизни ребенка.

Течение наследственного нефрита может характеризоваться признаками:

- гломерулонефрита гематурической формы,
- реже он протекает с нефротическим синдромом
- либо по пиелонефритическому типу

В начальной стадии болезни самочувствие ребенка страдает мало, характерной особенностью является упорство и стойкость мочевого синдрома:

- гематурия различной степени выраженности, наблюдаемая в 100% случаев.
- протеинурия в большинстве случаев не превышает 1 г/сут, в начале заболевания может быть непостоянной, по мере прогрессирования процесса протеинурия нарастает.

В дальнейшем происходит нарушение парциальных функций почек, ухудшение общего состояния больного появляются:

- интоксикация,
- мышечная слабость,
- артериальная гипотония,
- нарушение слуха и нарушение зрения (в 20% случаев).

Наиболее часто выявляются аномалии со стороны хрусталика:

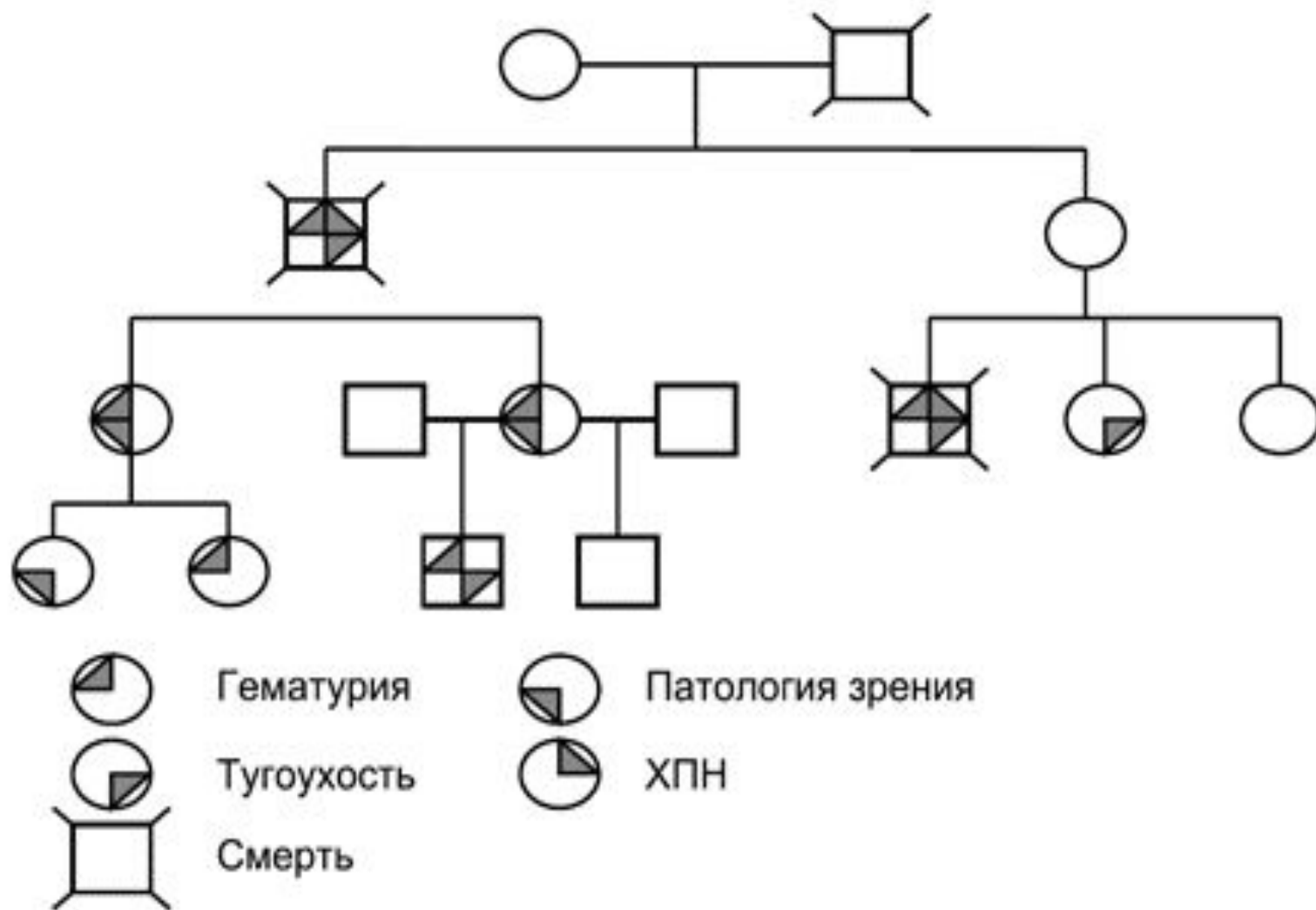
- сферофакия,
 - лентиконус передний, задний или смешанный,
 - разнообразные катаракты.
- Снижение слуха при синдроме Альпорта может возникнуть в различные периоды детства, однако чаще всего тугоухость диагностируется в возрасте 6-10 лет.
 - Начинается снижение слуха у детей с высоких частот, достигая значительной степени при воздушном и костном проведении, переходя из звукопроводящей в звуковоспринимающую тугоухость.

Диагностика

Для диагностики СА необходимо присутствие трех из пяти признаков:

- гематурия или летальный исход от ХПН в семье;
- гематурия и/или протеинурия в семье;
- специфические изменения БМ клубочков у больного при электронной микроскопии (ЭМ) биоптата;
- снижение слуха по данным аудиометрического исследования;
- врожденная патология зрения.

Фрагмент родословной семьи с синдромом Альпорта



Дифференциальная диагностика

С гематурической формой приобретенного гломерулонефрита.

Приобретенный гломерулонефрит имеет чаще острое начало, период 2-3 нед после перенесенной инфекции, экстраренальные признаки, в том числе гипертензию с первых дней (при наследственном нефрите, напротив, гипотония), снижение клубочковой фильтрации в начале заболевания, отсутствие нарушения парциальных канальцевых функций, тогда как при наследственном они присутствуют.

Приобретенный гломерулонефрит протекает с более выраженной гематурией и протеинурией, с увеличенной СОЭ.

Диагностическое значение имеют типичные изменения гломерулярной базальной мембраны, свойственные наследственному нефриту.

Лечение

Антипротеинурическая терапия

Первая линия (иАПФ):

- рамиприл в дозе 1-2 мг/м² /сут,
- эналаприл в дозировке вдвое выше (2-4 мг/м²/сут),
- лизиноприл, фозиноприл, квинаприл в дозировке вчетверо выше (4-8 мг/м²/сут)

Второй линией являются блокаторы рецепторов ангиотензина (БРА):

- лозартан в дозе 12,5 мг/м²/сут, удваивая дозу каждые 3 месяца до достижения максимальной дозы (при отсутствии побочных эффектов) 50 мг/м²/сут,
- ирбисартан – тройная доза лозартана (37,5 мг/м² /24ч),
- вальсартан – 1,5 доза лозартана (18,75 мг/м² /24ч) (НГ).
- Показана госпитализация в стационар с целью контрольного обследования 1 раз в 6 месяцев, амбулаторное наблюдение.

С наступлением хронической почечной недостаточности проводится комплекс мероприятий по лечению артериальной гипертензии, анемии, электролитных и костно-минеральных нарушений, диализ и трансплантация почки.

Лечение проводится под регулярным контролем уровня калия. Повышение его уровня может быть связано с действием иАПФ или БРА и требует снижение дозы препарата на 50%, а при персистенции гиперкалиемии – полная отмена терапии.

В терминальной стадии ХПН выполняют гемодиализ или трансплантацию почки.

Вторичная профилактика. В семьях с X-сцепленной формой СА при известных мутациях возможна пренатальная диагностика, что крайне важно, если плод мужского пола.

Перспективы в терапии СА. Реальных перспектив разработки этиотропной терапии СА в настоящее время нет.

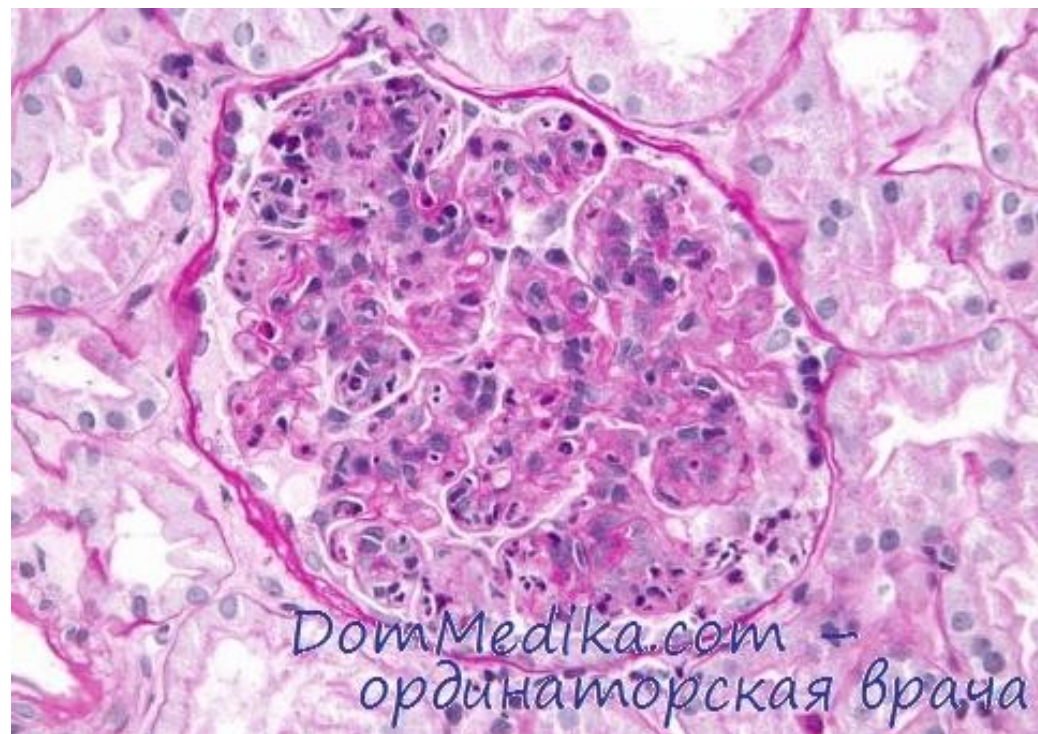
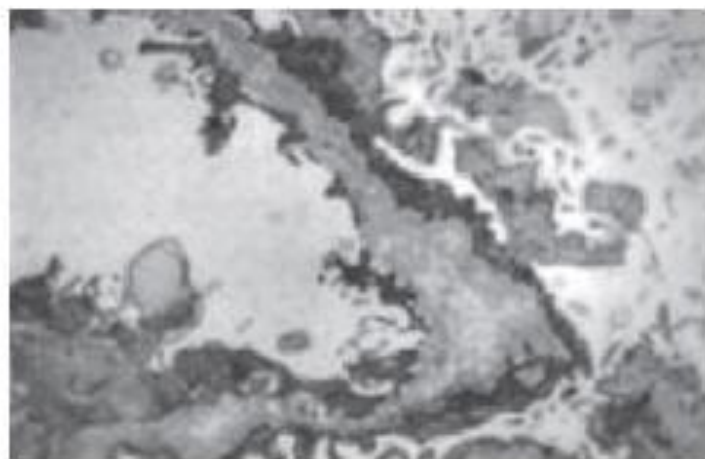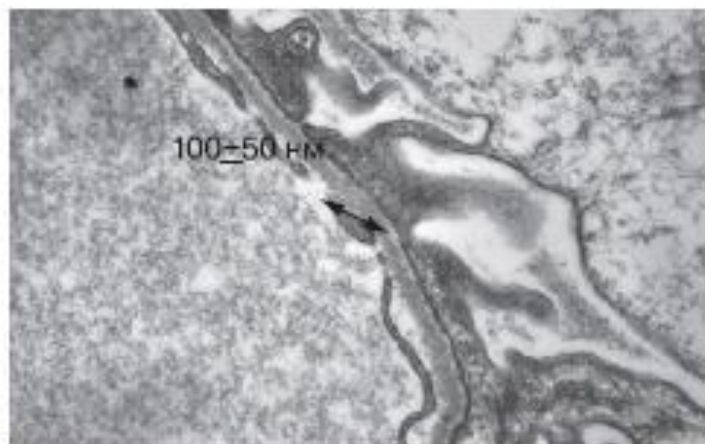
Течение и исход заболевания

- Течение и исход заболевания зависят от пола больных.
- У мальчиков рано (с 10-15 лет) развиваются гипертензия и хроническая почечная недостаточность. Смерть наступает в возрасте 15-30 лет.
- У девочек заболевание протекает чаще скрыто в виде гематурического синдрома. Иногда это сочетается с нарушением слуха.
- Сопутствующие заболевания и переутомление могут быть причиной декомпенсации и прогрессирования болезни.

Болезнь тонких базальных мембран

- **Доброкачественная семейная гематурия** (болезнь тонких базальных мембран) - наследственное заболевание, его основной признак - истончение базальной мембраны клубочка.
- В отличие от синдрома Альпорта, доброкачественная семейная гематурия протекает благоприятно и не приводит к развитию почечной недостаточности.
- Этиология и патогенез заболевания изучены плохо.
- **Клиническая картина.** Заболевание проявляется во взрослом возрасте. Основным симптомом - рецидивирующие протеинурия и гематурия.
- **Патоморфология.** Макроскопически почки не имеют характерных изменений. Изменений в клубочках обычно не определяют, в эпителии канальцев - вакуоли, содержащие белок и липиды. Иммуногистохимически иммуноглобулины и комплемент не обнаруживают. Гломерулярная базальная мембрана истончена, её трёхслойность сохранена.
- **Исходы и осложнения.** Прогноз благоприятный, продолжительность жизни не уменьшена, почечная недостаточность не развивается.

Рис. 2. Базальные мембраны при БТБМ и СА (собственные электронно-микроскопические данные)



СПАСИБО ЗА ВНИМАНИЕ