

СИНДРОМ ЭЛЕРСА-ДАНЛО


Подготовила студентка ФФМ МГУ: Медведева А.С.

-
- Частота встречаемости: от 1:5000 до 1:560000
 - Тип наследования: аутосомно-доминантно наследуются 1-4, 7 и 8-й, аутосомно-рецессивно - 6-й, X-сцепленно - 5-й и 9-й типы. Для 10-го типа закономерность наследования не установлена, поскольку он встречается крайне редко.

ОСНОВНЫЕ СИМПТОМЫ

- Кожа: сверхрастяжимость (щёки, под наружными концами ключиц, локти, колени), бархатистость, хрупкость, кровоточивость, тёмно-коричневые веснушки (более 20), рубцы (множественные, типа папиросной бумаги, келоидные), стрии в области поясницы, просвечивающие вены

ГИПЕРРАСТЯЖИМОСТЬ КОЖИ У БОЛЬНОГО С СИНДРОМОМ ЭЛЕРСА-ДАНЛО: В ОБЛАСТИ ШЕИ.



ГИПЕРРАСТЯЖИМОСТЬ КОЖИ У БОЛЬНОГО С СИНДРОМОМ ЭЛЕРСА- ДАНЛО: В ОБЛАСТИ ЛОКТЕВОГО СУСТАВА.



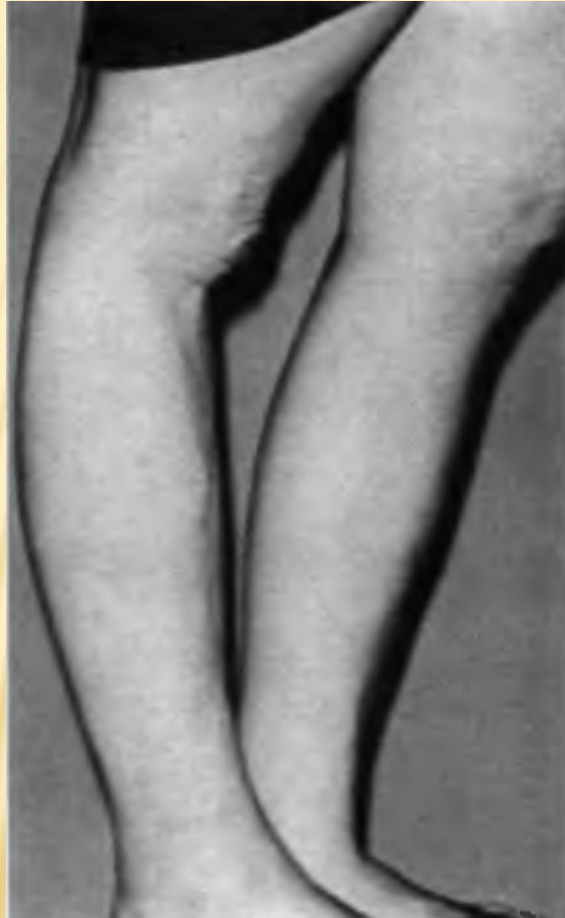ОСНОВНЫЕ СИМПТОМЫ

- Суставы: пассивное разгибание мизинца на 90° и более, приведение большого пальца кисти к предплечью, переразгибание локтевого сустава на 10° и более, переразгибание коленного сустава на 10° и более, свободное касание ладонями пола при несогнутых коленях, переразгибание межфаланговых, запястных, голеностопных и других суставов, привычный вывих суставов, плоскостопие.

ГИПЕРПОДВИЖНОСТЬ СУСТАВОВ КИСТИ



ПЕРЕРАЗГИБАНИЕ КОЛЕННОГО СУСТАВА. РУБЦЫ В ОБЛАСТИ КОЛЕННЫХ СУСТАВОВ



-
- Глаза: птоз, периорбитальная полнота, отслойка сетчатки, остатки эпиканта, разрыв глазного яблока.
 - Уши: сверхрастяжимость.
 - Зубы: частичная адонтия, сверхкомплектные зубы, опалесцирующая эмаль, пародонтоз, множественный кариес.
 - Грудная клетка: сколиоз, кифоз, лордоз, плоская спина, вдавление грудины.
 - Живот: грыжи (пупочная, белой линии, паховая, диафрагмальная), спонтанная перфорация кишечника.
 - Конечности: варикозные вены, подкожные подвижные узелки на голенях.
 - Сердце: пролапс митрального клапана, аритмии, вегетососудистая дистония.
 - Внутренние органы: птоз желудка, почек и матки.
 - Мозг: аневризма сосудов мозга, субарахноидальное кровоизлияния.



