

СИНДРОМ «МАРФАНА»

Выполнила: Павлова Наталья
С-172

Автор патологии

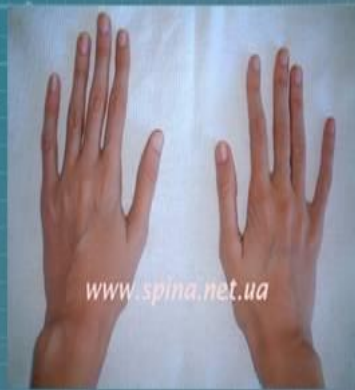Антонин-Бернард Марфан
23 июня 1858 - 10 февраля
1942



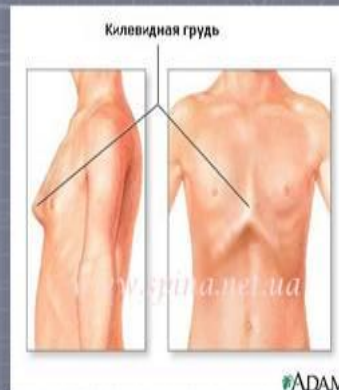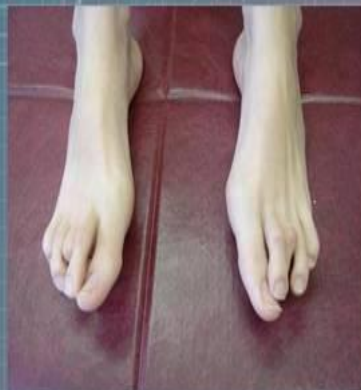Синдром Марфана

Наследственная болезнь соединительной ткани, вызванная мутацией гена, кодирующего структуру белка фибриллина.

Наследуется по аутосомно-доминантному типу.

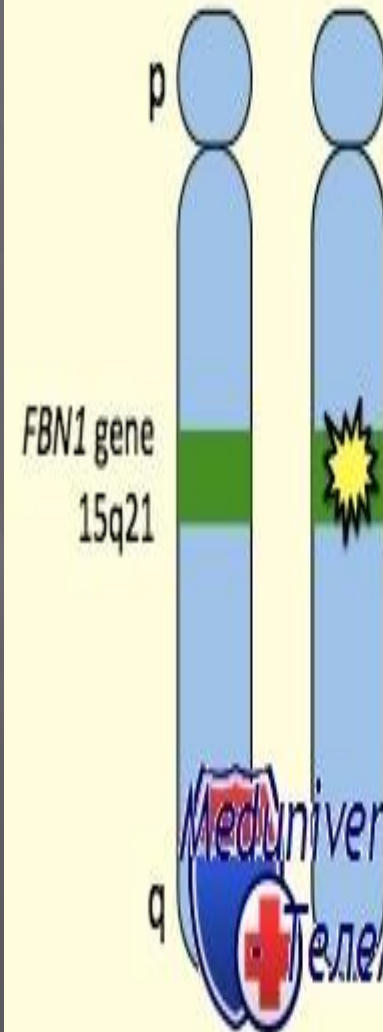


арахнодактилия

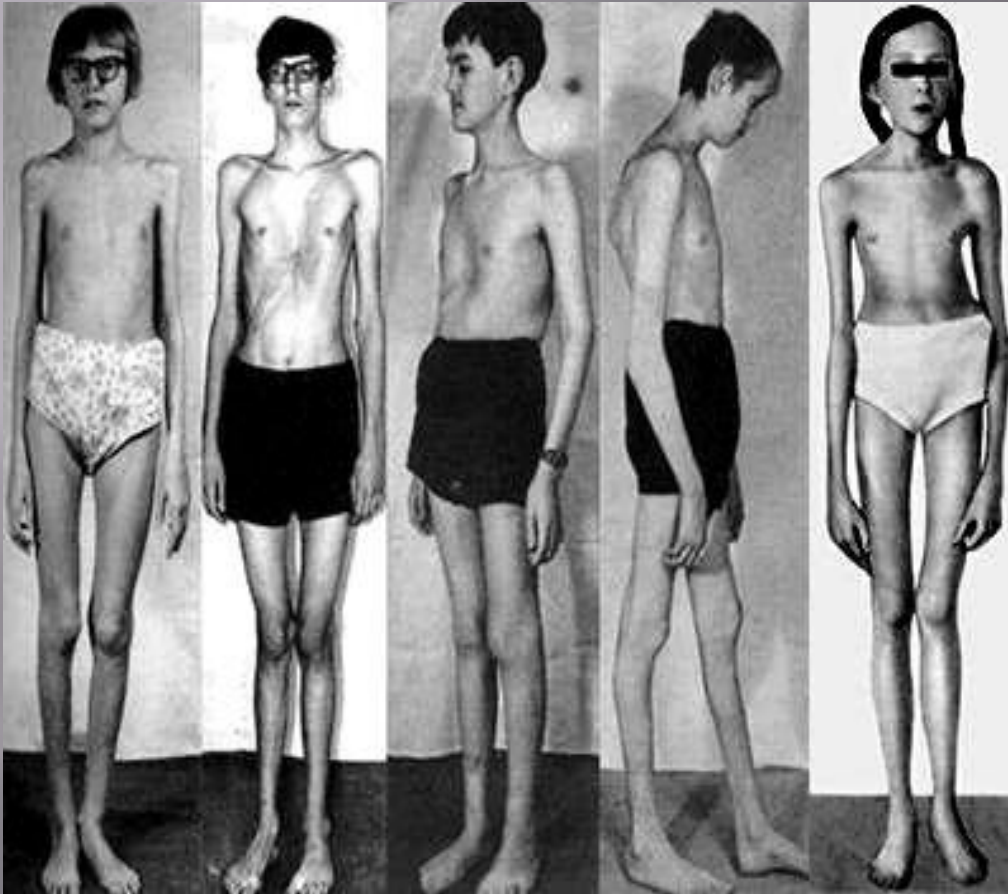


килевидная грудь

Marfan syndrome

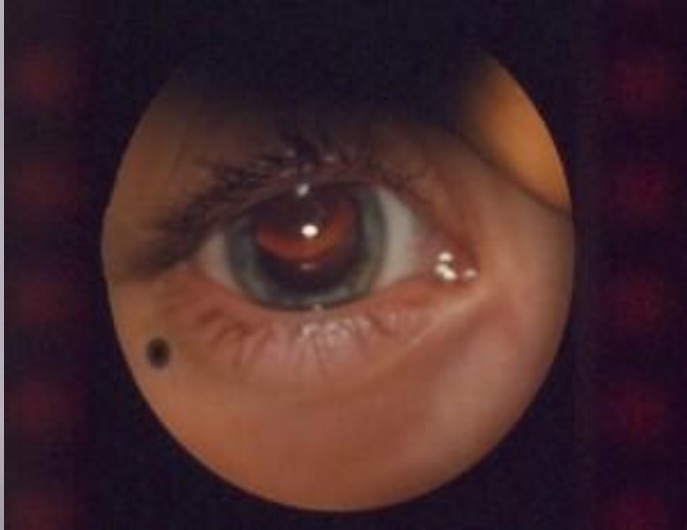

Фенотипические признаки



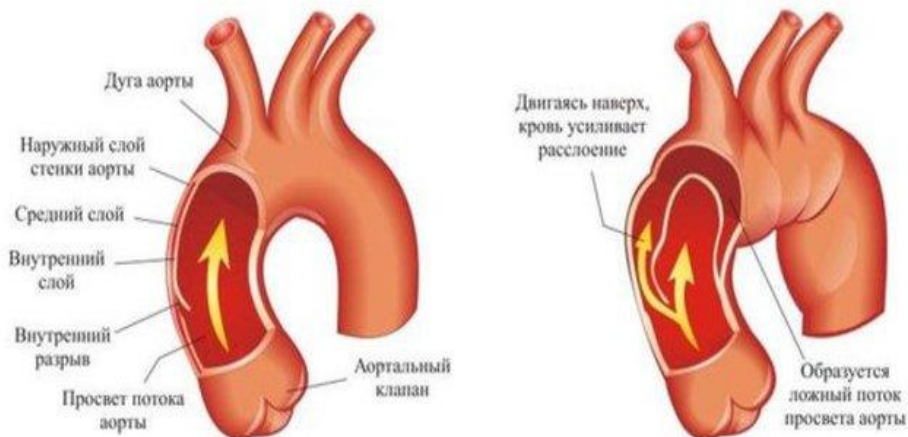
- длинные тонкие конечности;
- удлиненные паукообразные пальцы;
- длинный и узкий лицевой скелет;
- Нарушение прикуса;
- Деформация грудной клетки;
- Деформация позвоночника;
- Плоскостопие;

Клинические признаки



- Вывих хрусталика;
- Миопия;
- Отслоение сетчатки;
- Расслоение аорты;
- Врождённый порок сердца;
- Сердечная недостаточность;
- Эмфизема лёгких;
- Паховые и бедренные грыжи;
- Разрывы связок;

Расслоение аорты

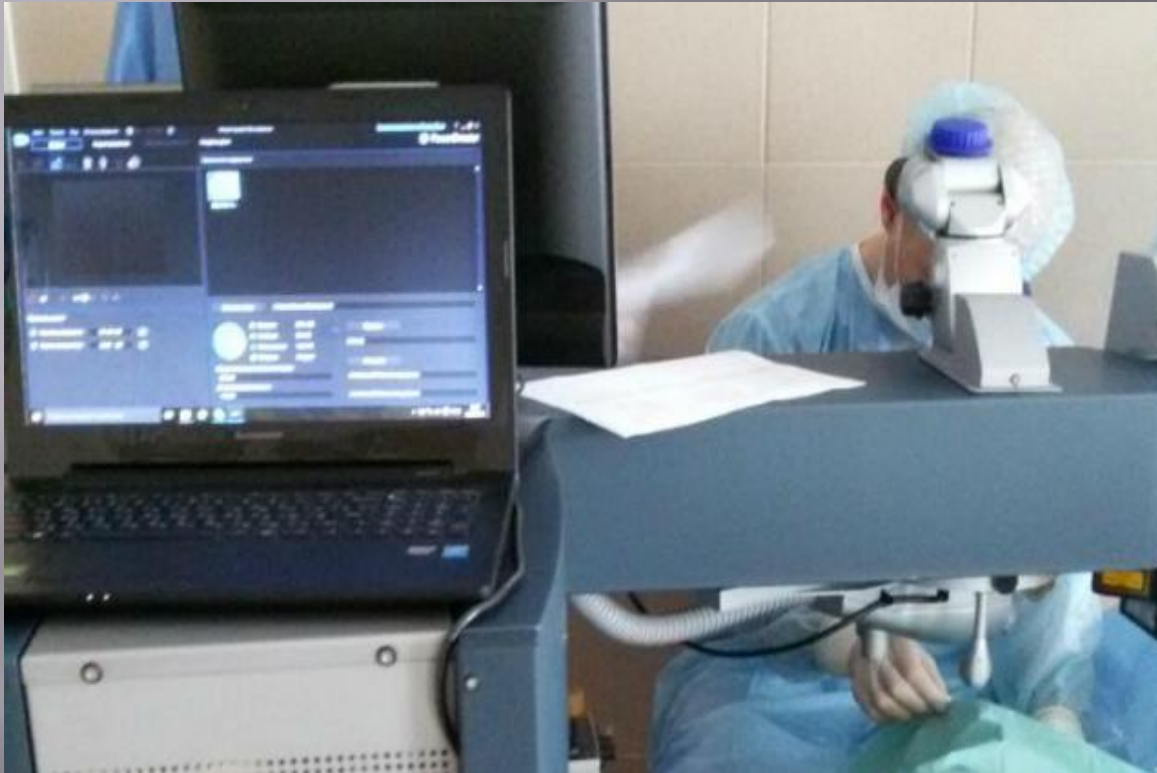

Лечение

- Лечение должно осуществляться группой специалистов: офтальмологом, кардиологом, кардиохирургом, ортопедом, генетиком, терапевтом



Диагностика



- молекулярно-генетический анализ;
- лабораторные исследования;
- физикальный осмотр.



Прогнозирование

- Имеется высокий риск осложненного течения, снижения продолжительности жизни (90-95% не доживают до 40-50 лет) и внезапной смерти

