

# Синдром тестикулярной феминизации

---

(Синдром Морриса; синдром нечувствительности к андрогенам; синдром андрогенной резистентности; ложный мужской гермафродитизм; мужской псевдогермафродитизм).

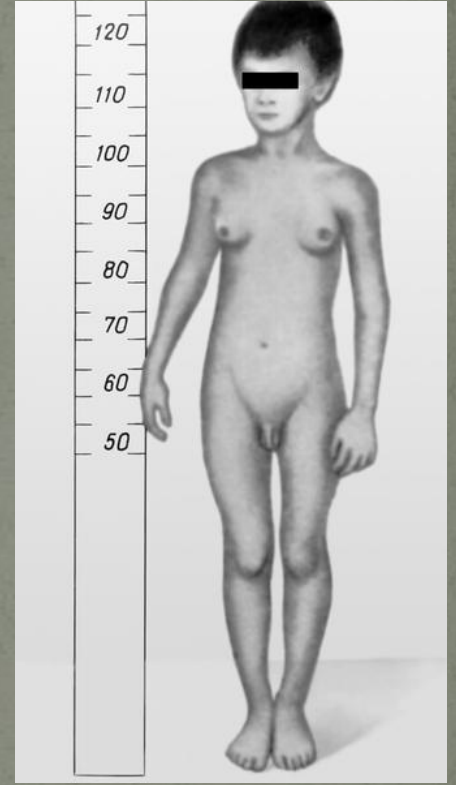
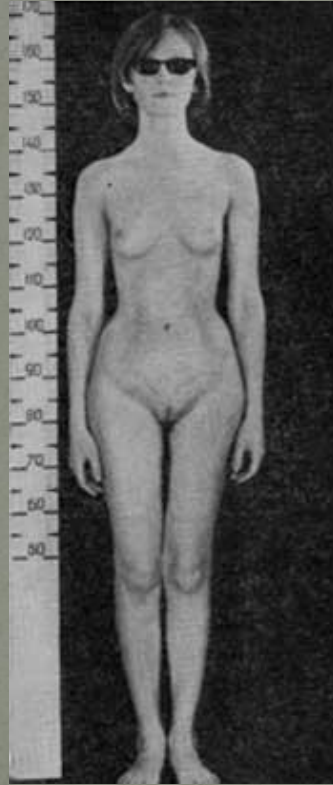
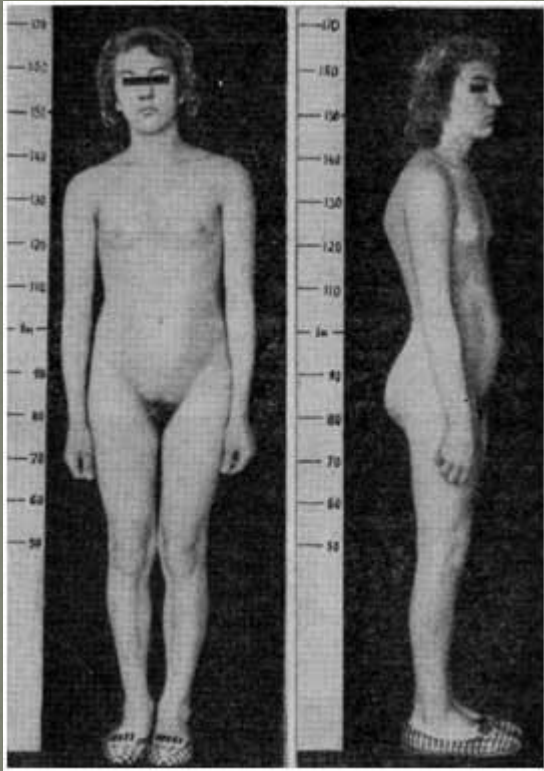
*Синдром тестикулярной феминизации (СТФ)* – заболевание, вызванное полным или частичным отсутствием чувствительности тканей к андрогенам, обусловленным нарушением аффинности рецепторов к андрогенам или пострецепторными дефектами. Проявляется нарушениями полового развития у лиц с мужским набором хромосом (XY).

Синдром был впервые описан в 1948 году американскими врачами Минни Гольденбергом и Алисой Максвелл. Однако, первым ввел термин «синдром тестикулярной феминизации» американский гинеколог Джон Моррис в 1953 году.

Данный синдром является наиболее известной причиной развития мужчины как девушки или наличия проявлений феминизации у мальчиков, которые родились с мужским набором хромосом и нормальным уровнем половых гормонов.

# КЛАССИФИКАЦИЯ

Имеется *две формы* андрогенной нечувствительности: *полная* и *частичная нечувствительность*. Дети с полной формой нечувствительности имеют однозначно женский внешний вид и развитие, в то время как люди с частичной формой могут иметь сочетание женских и мужских внешних половых признаков, в зависимости от степени нечувствительности.



# ЭТИОЛОГИЯ И ЭПИДЕМИОЛОГИЯ

Частота встречаемости СТФ составляет 1 на 50 000 – 70 000 новорождённых. Чаще встречается синдром частичной нечувствительности к андрогенам. Полная нечувствительность к мужским половым гормонам является очень редким заболеванием.

*Причина* заболевания — мутации гена рецептора андрогенов (**AR**). Мутации обуславливают резистентность периферических рецепторов к тестостерону и дегидротестостерону. Синдром наследуется по X-сцепленному рецессивному типу (около 60% пациентов имеют семейный анамнез).

# СИМПТОМЫ

*При полной андрогенной нечувствительности:* наружные половые органы развиваются по женскому типу в связи с тем, что активное действие андрогенов отсутствует, а эстрогены частично вырабатываются и оказывают влияние на рост молочных желез, формирование женской фигуры, но при этом полностью отсутствует оволосение лобка, подмышечной области, нет менструаций. Характерна высокорослость. Диагноз устанавливается, когда женщина обращается с жалобами на отсутствие менструации. Иногда неполноценные яички находятся в паху, и диагноз может быть поставлен уже в грудном возрасте, когда яички определены. Матка, яичники и маточные трубы отсутствуют, имеется короткое слепое влагалище. Эти девочки не имеют внутренних мужских половых органов (предстательной железы, семенных протоков), но яички присутствуют всегда. Они могут быть расположены в брюшной полости или в паху и производить нормальное количество тестостерона.

*Частичная нечувствительность к андрогенам:* может приводить к возникновению различных симптомов. Очень часто развивается гипоспадия (мочеиспускательный канал открывается на нижней части полового члена), вирилизация наружных половых органов, подмышечное оволосение выражено слабо, определяется выраженное в различной степени лобковое оволосение.



# ДИАГНОСТИКА

*Лабораторная:* В сыворотке крови больных пубертатного периода повышен уровень ЛГ, показатели ФСГ находятся в пределах женских нормативных значений, показатели эстрадиола не достигают нижних границ нормы для женщин, а уровень тестостерона соответствует мужской норме. При генетическом исследовании половой хроматин отрицательный, кариотип мужской. При молекулярно-генетическом исследовании выявляют мутации гена рецептора к андрогенам.

**Инструментальная:** У 25% больных выявляют остеопороз. По данным комплексного ультразвукового и рентгеномаммографического исследования, у 82% больных СТФ, несмотря на удовлетворительное внешнее развитие, при первичном обследовании в молочных железах выявляют кисты, гиперплазию железистой ткани в сочетании с диффузным фиброзом стромы. При УЗИ органов малого таза матка отсутствует, визуализируются половые железы с размерами 2,5х3,0х4 см. Они расположены высоко у внутренних отверстий паховых каналов, по ходу паховых каналов, редко в нижних третях каналов или в половых губах (преимущественно слева).

# ЛЕЧЕНИЕ

**Медикаментозное:** заместительная гормонотерапия в пубертатном периоде. Лечение проводят для нормального формирования вторичных половых признаков и предотвращения развития евнухоидных пропорций тела.

**Хирургическое:** удаление половых желёз. При врождённой вирилизации необходимо провести феминизирующую пластику наружных половых органов, при необходимости — бескровную кольпоэлонгацию.

# ПРОГНОЗ

Несмотря на то, что больные с СТФ абсолютно бесплодны, своевременное оперативное вмешательство с последующей заместительной гормонотерапией обеспечивает нормальное качество жизни.