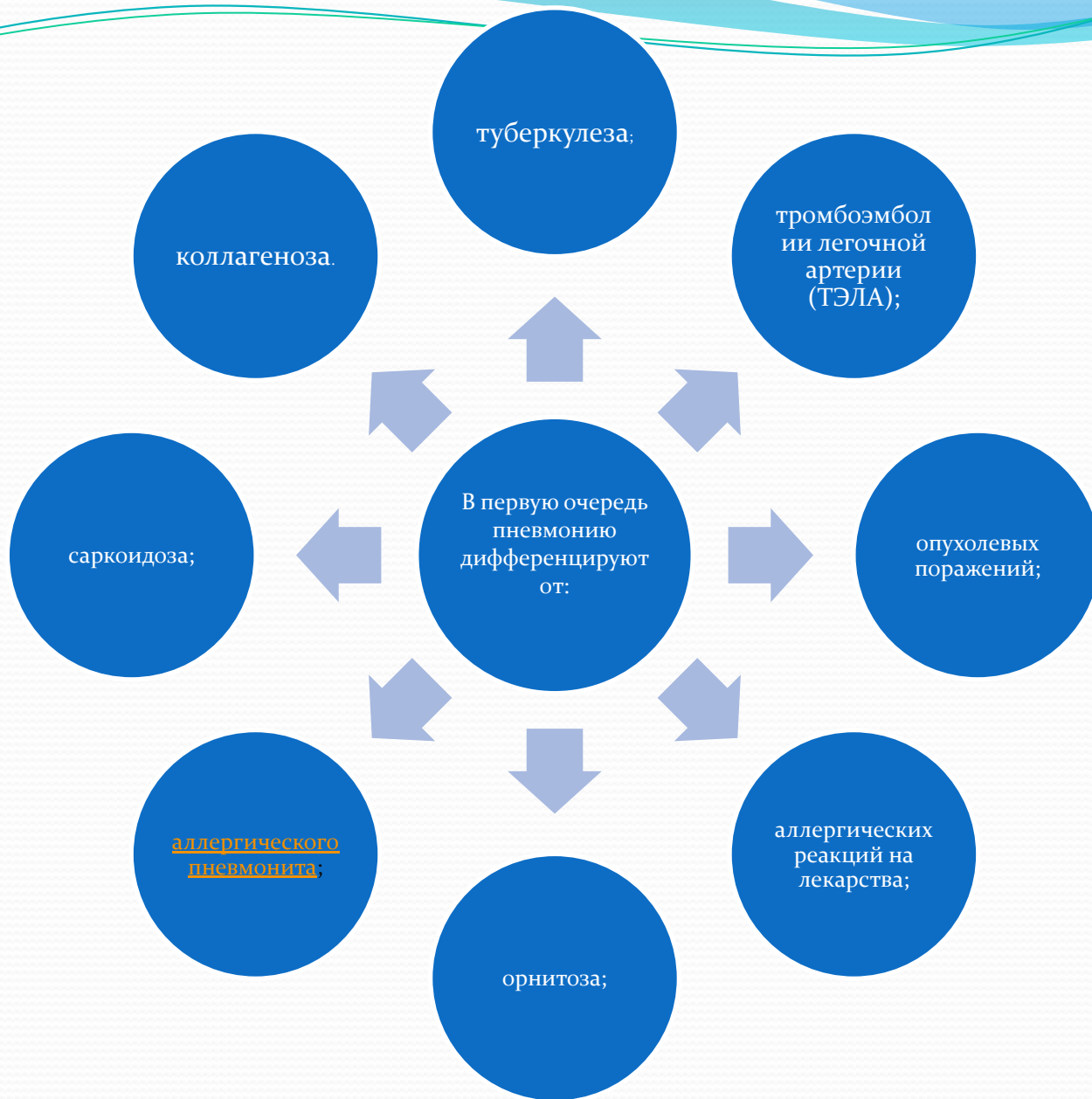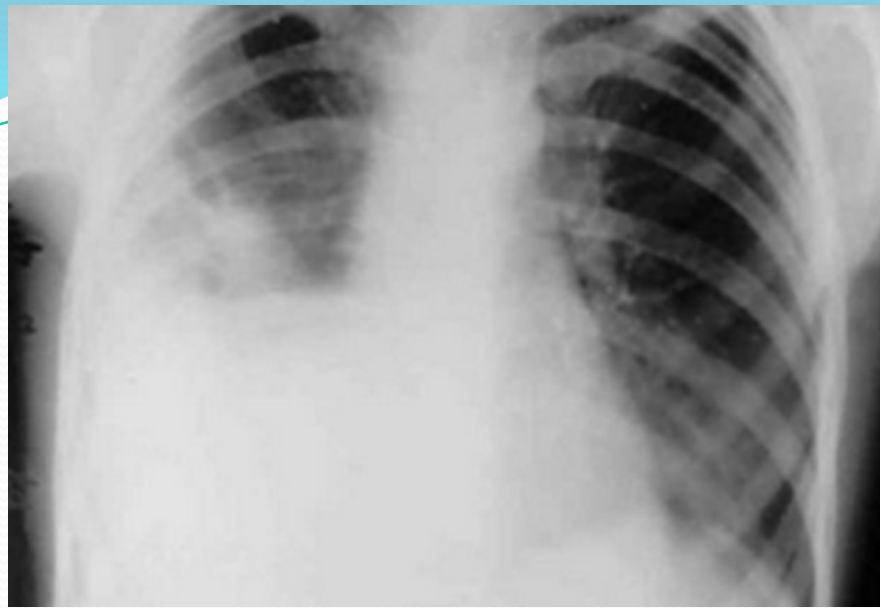


Содержание

- Дифференциальная диагностика пневмонии и других легочных заболеваний
- Разграничение видов воспаления легких
- У детей

- Болезни легких различного происхождения имеют схожие симптомы. Для проведения микробиологических исследований и рентгеновских снимков требуется время, которого у врача и больного, к сожалению, очень мало. В условиях, когда требуется принять быстрое правильное решение, на первый план выходит способность медика определить причину болезни по клинико-anamнестическим данным. С этой целью разработаны методы дифференциальной диагностики.





Медработник начинает с осмотра пациента и опроса его окружения. Цель – выяснение фона, на котором развилась болезнь.

Устанавливается наличие сопутствующих заболеваний (рака, туберкулеза, диабета, ВИЧ, лечения глюкокортикостероидами или цитостатиками), проводится оценка условий жизни, выявляются контакты с больными людьми и животными.

На следующем этапе врач сопоставляет полученную информацию о температуре тела, ознобе, наличии головных болей, нарушениях сознания, характере кашля, одышке, учащенном дыхании, болях, виде мокрот. При дифференциальной диагностике пневмонии важно учитывать возраст пациента

Дополнительные материалы

лекарства
при
пневмонии

отличие
гриппа от
ОРВИ

пневмонии
у детей

Дифференциальная диагностика пневмонии и других легочных заболеваний

1. Дифференциальная диагностика пневмонии и туберкулеза

- Течение некоторых форм туберкулеза в начальной стадии очень похоже на клиническую картину бактериальной пневмонии. Однако следует помнить, что начало туберкулеза протекает почти бессимптомно. Больные жалуются на утомляемость, легкое недомогание (как следствие интоксикации), покашливание, потливость. На этой стадии при рентгенологическом исследовании поражение легких уже явны. Опытные врачи говорят: «Туберкулез более виден, чем слышен».
- Для бактериальной пневмонии характерно выраженное начало с ознобом, повышением температуры выше 38,5 градусов. Кожа у такого пациента сухая и горячая, а потоотделение наблюдается только в момент кризиса. Мокрота при пневмонии – с пузырьками воздуха, более вязкая, чем при туберкулезе.
- Туберкулез на рентгеновском снимке выглядит в виде четких округлых полиморфных очагов, чаще в верхней доле. Анализ крови при пневмонии обнаруживает выраженный лейкоцитоз, а при туберкулезе – лимфопению и умеренный лейкоцитоз. Микробиологическое исследование мокроты обнаруживает микобактерии туберкулеза.
- Только 5% больных туберкулезом получают положительный эффект от лечения антибиотиками широкого спектра действия. Поэтому если симптомы пневмонии у человека держатся более 2 недель, то диагноз следует уточнить. Вероятно, это туберкулез. Вместе с тем при эмпирической терапии пневмонии не рекомендуется назначать противотуберкулезные препараты широкого спектра действия.

Дифференциальная диагностика пневмонии и рака легкого

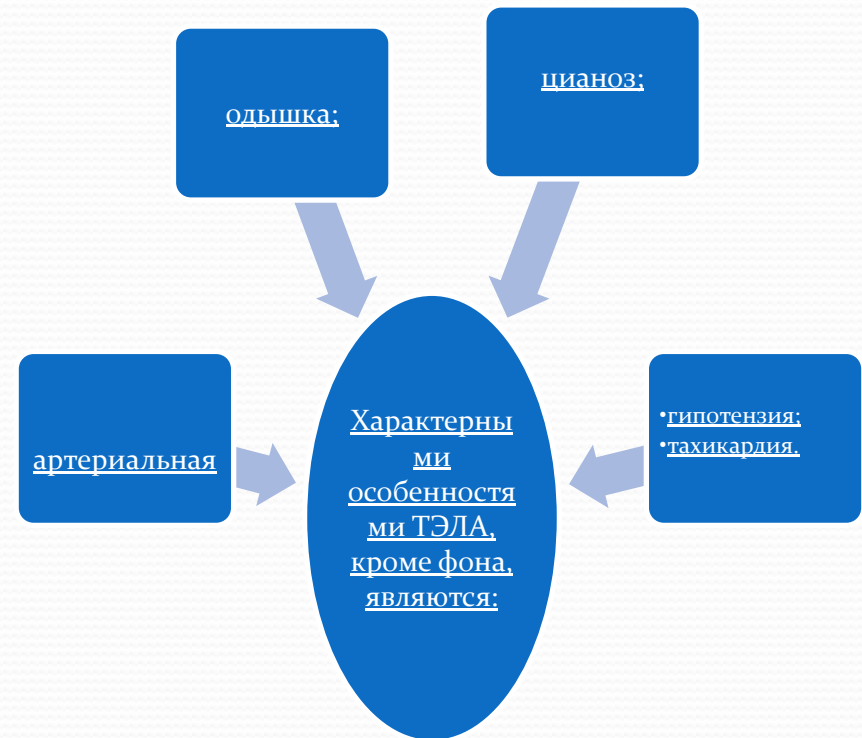
- Кашель, появление мокроты, болевые ощущения и кровохаркание могут сопровождать прорастание метастаз в плевру. До этого момента рак легких проходит бессимптомно, но может быть выявлен на рентгеновском снимке. При этом периферический рак расположен чаще в передних верхних долях легкого, его контуры лучисты.
- Онкоклетки могут прорасти в другие органы или появиться в легких как метастазы. Подробнее отличия острой пневмонии, туберкулеза и рака легкого смотрите в таблице 1.

Таблица 1. Дифференциальная диагностика пневмонии и туберкулеза.

Признак	Очаговая пневмония	Периферический рак легкого	Туберкулез
Возраст	В любом возрасте, но чаще у лиц моложе 50 лет	Чаще у лиц старше 50 лет	В любом возрасте
Пол	Одинаково часто у мужчин и женщин	Чаще у мужчин-курильщиков	Чаще у мужчин
Начало болезни	Обычно острое с лихорадкой	Может быть незаметным или с повышением температуры	Острое, подострое с малым количеством симптомов
Кашель	Вначале может не быть	Часто отсутствует	Сухой или покашливание
Одышка	При большом поражении легочной ткани	Может отсутствовать	При обширном поражении легочной ткани
Кровохарканье	Редко	Редко	Нередко
Боли в грудной клетке	Возникают при вовлечении плевры	Возможны	Чаще отсутствуют
Интоксикация	Не выражена	Часто не выражена	Выражена, непрерывно прогрессирует
Физикальные данные	Выражены ярко: меняется характер дыхания и появляются влажные хрипы	Скудные или отсутствуют	Скудные или отсутствуют

Дифференциальная диагностика пневмонии и тромбоэмболии легочной артерии (ТЭЛА)

- Длительный постельный режим после операции, переломов шейки бедра, при мерцательной аритмии может приводить к тромбофлебиту нижних конечностей. Последствием нередко становится тромбоэмболия легких. У молодых женщин данная проблема иногда возникает после приема пероральных контрацептивов.



Дифференциальная диагностика пневмонии и эозинофильного инфильтрата

- Схожесть проявляется только на рентгенограммах. Однако при эозинофильном инфильтрате очаги не имеют постоянной локализации. Скопление эозинофилов в легких связывают с паразитарной инвазией (аскариды, свиной цепень, анкилостомы, печеночная двуустка) или реакцией на фармацевтические препараты и химические вещества.
- У больных отсутствуют жалобы. При паразитарных инвазиях возможны утомляемость, потливость, снижение веса, головные боли. Только в редких случаях **эозинофильная пневмония** сопровождается ознобом, высокой температурой и затрудненным дыханием. Анализ крови дает умеренный лейкоцитоз, высокие показатели эозинофилии (20-70%) и СОЭ.
- При лечении глюкокортикостероидами инфильтраты исчезают через 10 дней.

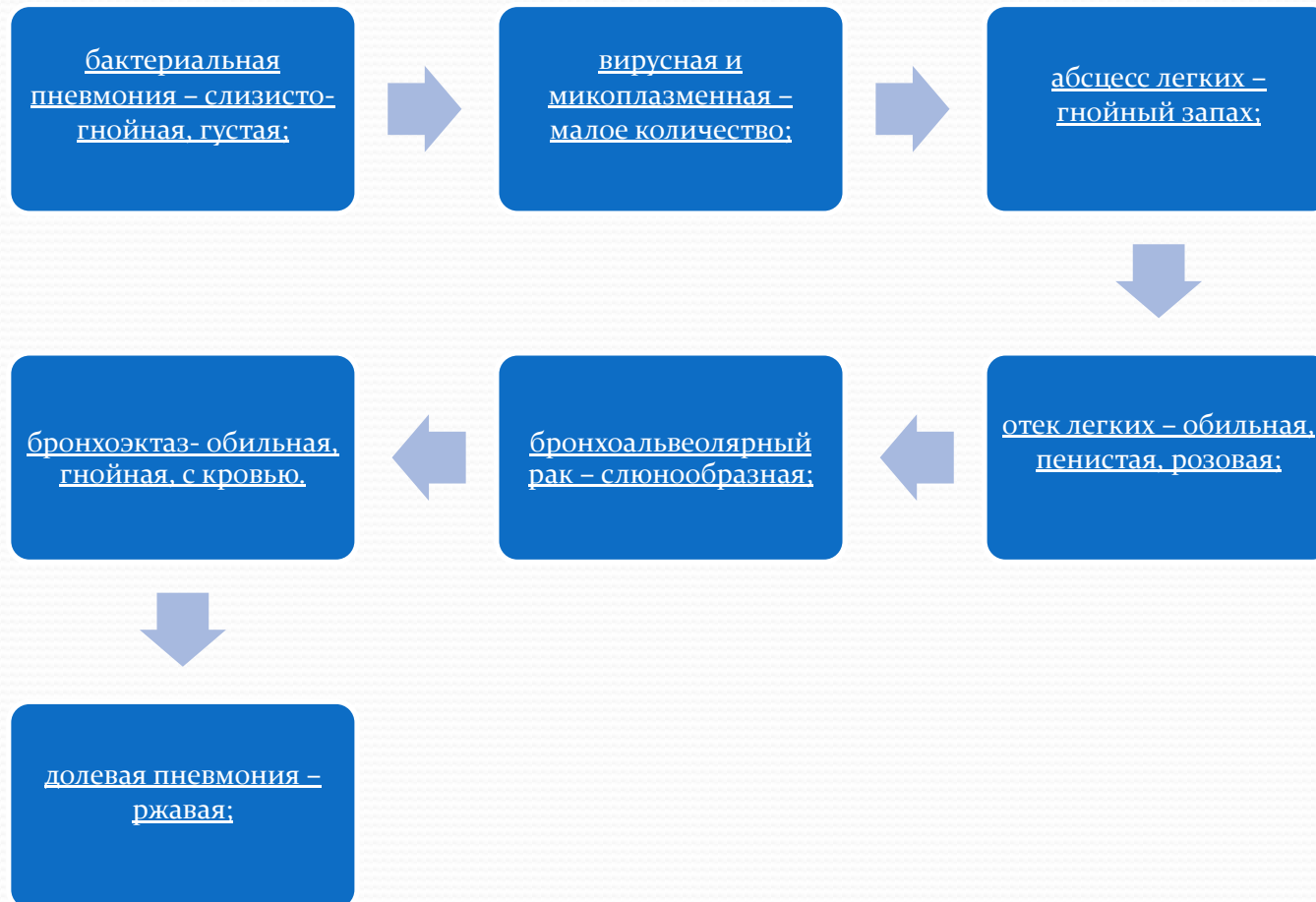
Разграничение видов воспаления легких

Характер имеющегося воспаления легких укажет на его источник.

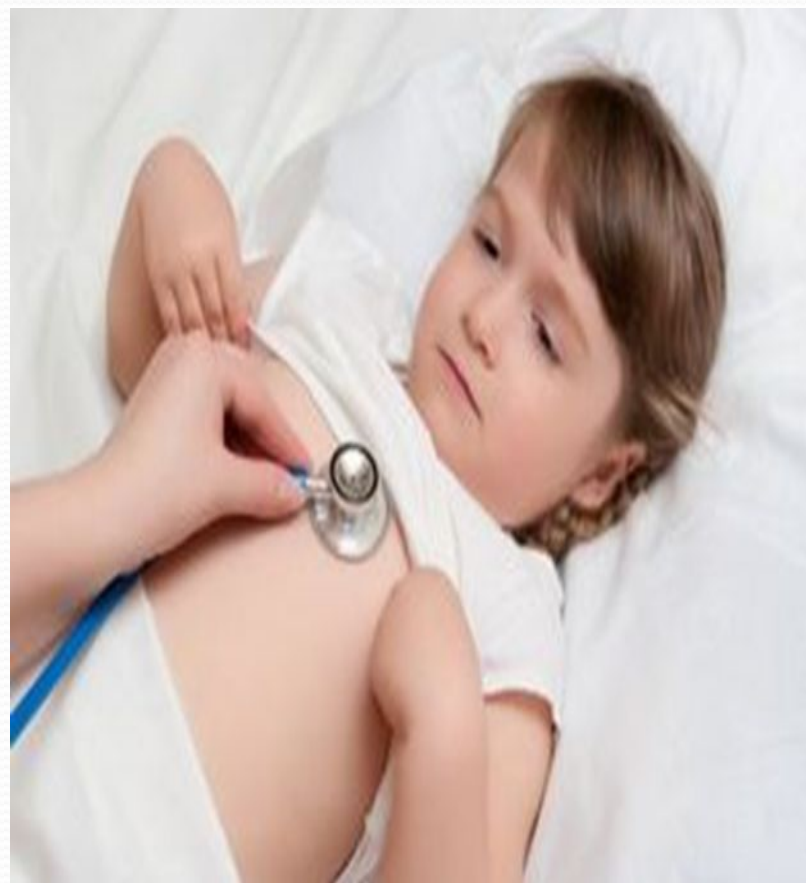Пневмококковую острую пневмонию сопровождает озноб, высокая температура, головная боль. Если микробы попали в кровоток, то озноб может быть выраженным, особенно у детей. Пожилым людям такая реакция не свойственна.

Для бактериального поражения легких характерны жгучие боли при дыхании в грудной клетке.
При вирусной и микоплазменной инфекции эти симптомы не наблюдаются, зато выражена головная боль, возможна сыпь.

Характер мокроты:



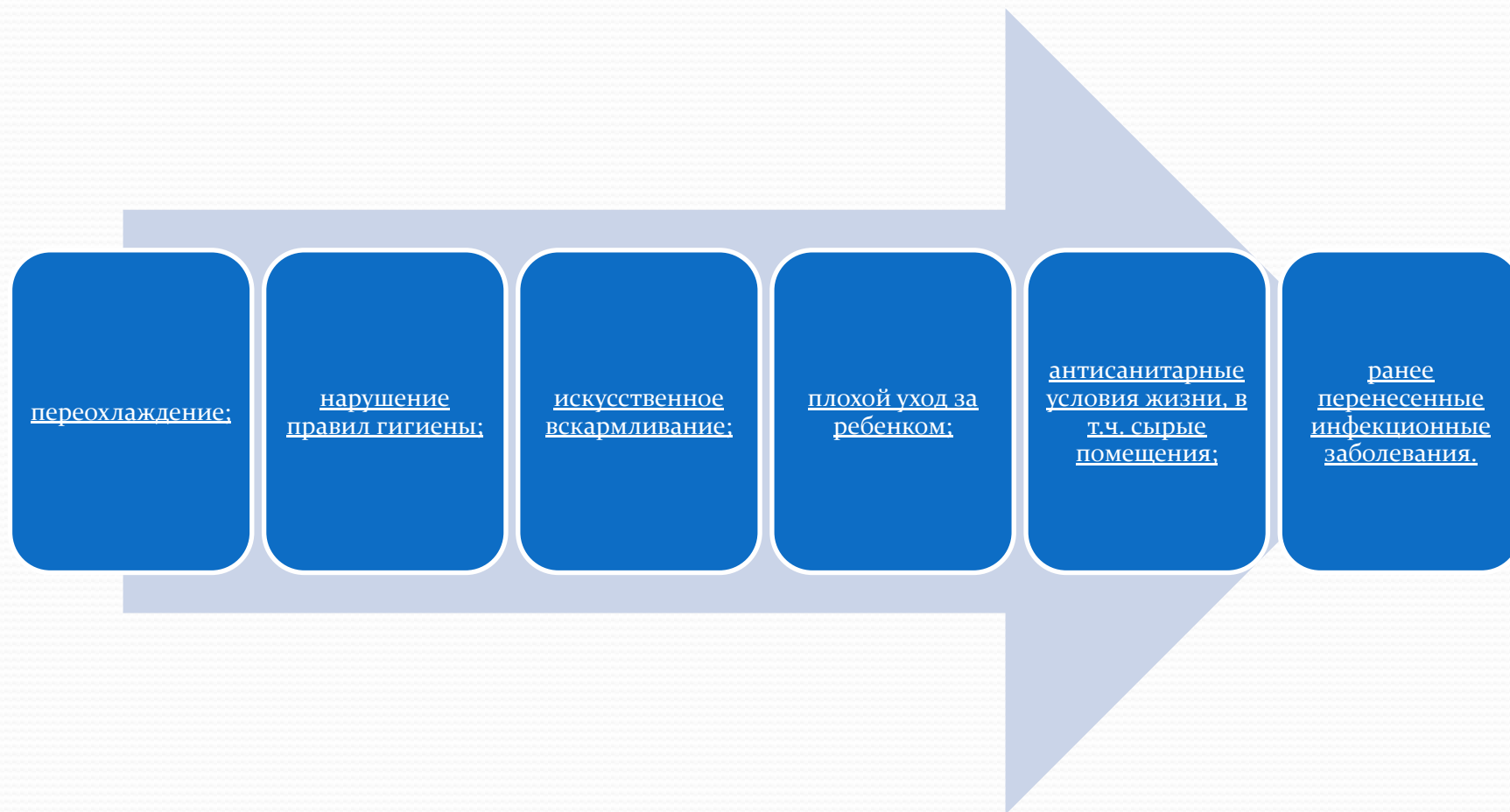
- Бактериальное воспаление легких может сопровождаться поражением печени, повышением активности печеночных ферментов и уровня мочевины в крови.
- В анализе крови основным показателем вида инфекции легких является уровень лейкоцитов. Лейкоцитоз выражен при бактериальных формах пневмонии (более $15 \times 10^9/\text{л}$), при микоплазменной и вирусной показатель почти не изменяется.



У детей

- Для постановки точного диагноза легочного заболевания у ребенка разработан ряд методик. Все они учитывают возрастные особенности пациентов, **этиологию пневмонии**, факторы, способствующие ее развитию, формы протекания болезни (патогенез).
- Анатомо-физиологические особенности детского организма обуславливают склонность к развитию пневмоний в раннем возрасте, возможность перерастания в хроническую форму и тяжесть протекания.

Не менее важную роль в развитии воспаления легких играют:



- Наиболее вероятным патогеном при внебольничной пневмонии у детей в возрасте до 6 месяцев являются вирусы, стафилококки и грамотрицательная флора. Позже – пневмококк и H.influenzae типа B. В подростковом возрасте добавляется стрептококк. При внутрибольничной инфекции источником заражения как взрослых, так и детей скорее всего будут энтеробактерии, кишечная палочка, стафилококк, протей, псевдомонас.

● Дифференциальный диагноз пневмонии у детей предполагает

По типу различают очаговую, сегментарную, крупозную и интерстициальную острую.

По локализации – в доле легкого, в сегменте, одностороннюю и двухстороннюю.

По виду: внебольничную и внутрибольничную, перинатальную, вентилятор-ассоциированную, аспирационную, иммунодефицитную.

По тяжести: легкую, средней тяжести и тяжелую с осложнениями. При этом осложнения делятся на легочные (плеврит, пневмоторакс) и внелегочные (сердечно-сосудистая недостаточность, инфекционно-токсический шок, ДВС-синдром, респираторный дистресс-синдром).

- При всех видах воспаления легких у детей в процесс вовлекаются все структурные элементы органа, затрудняется газообмен, увеличивается частота дыхания, снижается легочная вентиляция при крайней нужде в кислороде. Патология может затронуть сердце, которое вынуждено компенсировать недостаток кислорода повышенной интенсивностью сокращений с последующей дистрофией сердечной мышцы.

- Дефицит кислорода вызывает нарушение обменных процессов, закисление крови. Далее наблюдается гипоксемия и гипоксия. Прекращение усвоения кислорода внешне проявляется в синюшности лица (гипоксемия) или землисто-сером цвете (гипоксия). Последующие глубокие нарушения обмена могут стать необратимыми и вызвать смерть.

Критериями диагностики острой пневмонии у детей являются

Анализ крови говорит о лейкоцитозе, моча и кал без патологических отклонений.

При аускультации легких учащенное дыхание и рост сердечных сокращений на фоне апноэ, стонущий характер дыхания, пузырьчатые хрипы, бронхофония.

На рентгеновских снимках тени в виде очагов поражения, затемнения.

Повышение температуры более 38 градусов на протяжении не менее 3 дней.

Сухой кашель, дыхательная недостаточность, голосовое дрожание.

Таблица 2. Клинико-лабораторная характеристика дыхательной недостаточности у детей, больных острой пневмонией

Степень ДН	Клиническая характеристика	Показатели внешнего дыхания	Газовый состав крови, кислотно-основное состояние (КОС)
I	Одышка в покое отсутствует. Цианоз периоральный, непостоянный, усиливается при беспокойстве. Бледность лица. АД - нормальное, реже - умеренно повышено. P _s :ЧД = 3,5-2,5:1, тахикардия. Поведение не изменено, иногда беспокойство	МОД (минутный объем дыхания) увеличен, РД (резерв дыхания) уменьшены. ЖЕЛ (жизненная емкость легких), ДЭ (дыхательный эквивалент) повышению ОД (объем дыхания) несколько понижен	Газовый состав крови в покое неизменен или насыщение крови кислородом умеренно снижено (на 10%; pO ₂ = 8,67-10,00 кПа, однако при дыхании кислородом оно приближается к норме. Гиперкапния (PCO ₂ выше, чем 4,67 кПа или PCO ₂ в норме. Закономерных изменений в КОС нет. Повышение содержания углекислого газа в крови.
II	Одышка в покое, дыхание с участием вспомогательных мышц, втягивание межреберных промежутков и надгрудной ямки. P _s : ЧД = 2-1,5:1, тахикардия. Цианоз периоральный, конечностей, постоянный, не исчезающий при дыхании кислородом, но отсутствует в кислородной палатке. Генерализованная бледность ногтевого ложа. АД повышено. Поведение: вялость, адинамия, снижение мышечного тонуса.	МОД увеличен. ЖЕЛ снижена более чем на 25-30%. РД и ОД уменьшены до 50% и меньше. ДЭ значительно повышен, что свидетельствует о выраженном снижении утилизации кислорода в легких.	Кислородное насыщение крови составляет 70-85% (pO ₂ = 7,33-8,53 кПа. Гиперкапния (PCO ₂ выше чем 6,0 кПа; pH крови - 7,34-7,25 (ацидоз); дефицит оснований (BE) увеличен. Уровень бикарбонатов плазмы определяют по характеру ацидоза. КОС зависит от состояния гемодинамики
III	Одышка выражена (частота дыхания - более 150% от нормы), нерегулярное дыхания, периодически -брадипное, парадоксальное дыхание. Уменьшение или отсутствие дыхательных шумов на вдохе, АД снижено. Цианоз генерализованный. Цианоз губ, слизистых оболочек не исчезает при дыхании кислородом. Генерализованная бледность, мраморность. Поведение: вялость, сознание угнетено, снижение	МОД уменьшен, ЖЕЛ и ОД снижены более чем на 50%, РД = 0	Насыщение крови кислородом - менее 70% (pO ₂ ниже 5,33 кПа; декомпенсированный ацидоз (pH меньше чем 7,2). BE больше, чем 6-8; гиперкапния (PCO ₂ , больше чем 9,87 кПа), уровень бикарбонатов и буферных оснований (BE) понижен