

СОСУДИСТЫЙ ШОВ.
ТРАНСПЛАНТАЦИЯ СОСУДОВ.
ОПЕРАЦИИ НА ВЕНАХ
У ДЕТЕЙ.

ВЫПОЛНИЛА: АЛЕКСАНДРОВА О.А.
604-4 ГР. ОМ ХИРУРГИЯ
ПРЕПОДАВАТЕЛЬ: ЖАКСЫЛЫКОВА А.К.

АТРАВМАТИЧЕСКИЙ ИНСТРУМЕНТАРИЙ

Для выполнения операций на сосудах необходимо использование особых атравматических инструментов, обеспечивающих деликатное обращение с сосудистой стенкой. Большая заслуга в их разработке принадлежит американским сосудистым хирургам клиники Мейо, а также Майклу ДеБеки.

К сосудистому инструментарию относятся сосудистые пинцеты с атравматической нарезкой, тонкие и хорошо сведенные сосудистые ножницы, острые сосудистые скальпели, мягкие сосудистые зажимы с длинными кремальерами. Наложение общехирургических зажимов на магистральные артерии приводит к неизбежному тромбозу последних. Для временного пережатия крупных сосудов можно использовать турникеты (петли из тонких фрагментов инфузионных систем, на которые надеты кусочки более толстых дренажных трубок).

Широко используются различные зонды и катетеры (например, катетер Фогарти для эмболэктомии).

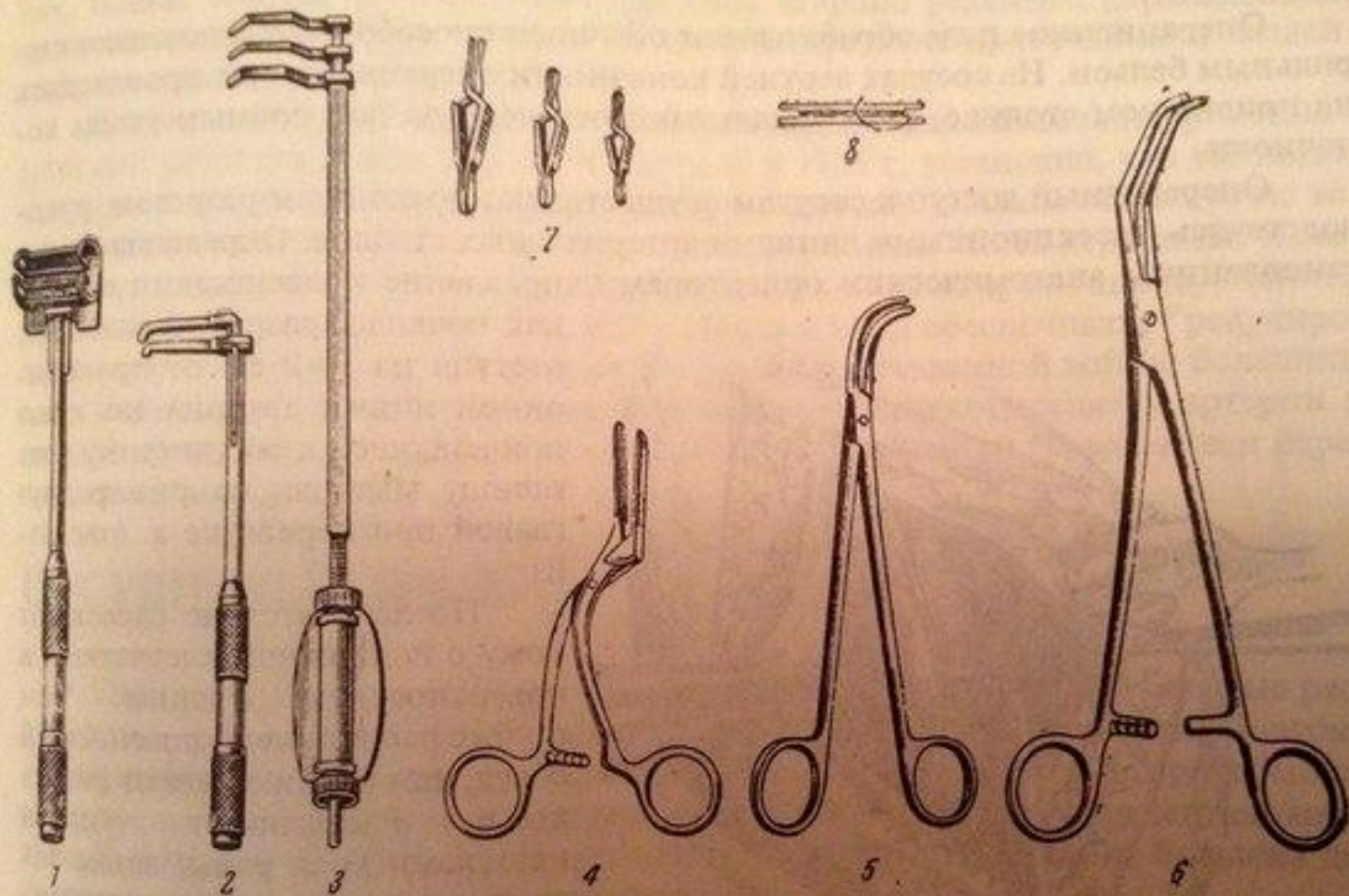


Рис. 127. Инструментарий для операций на кровеносных сосудах.

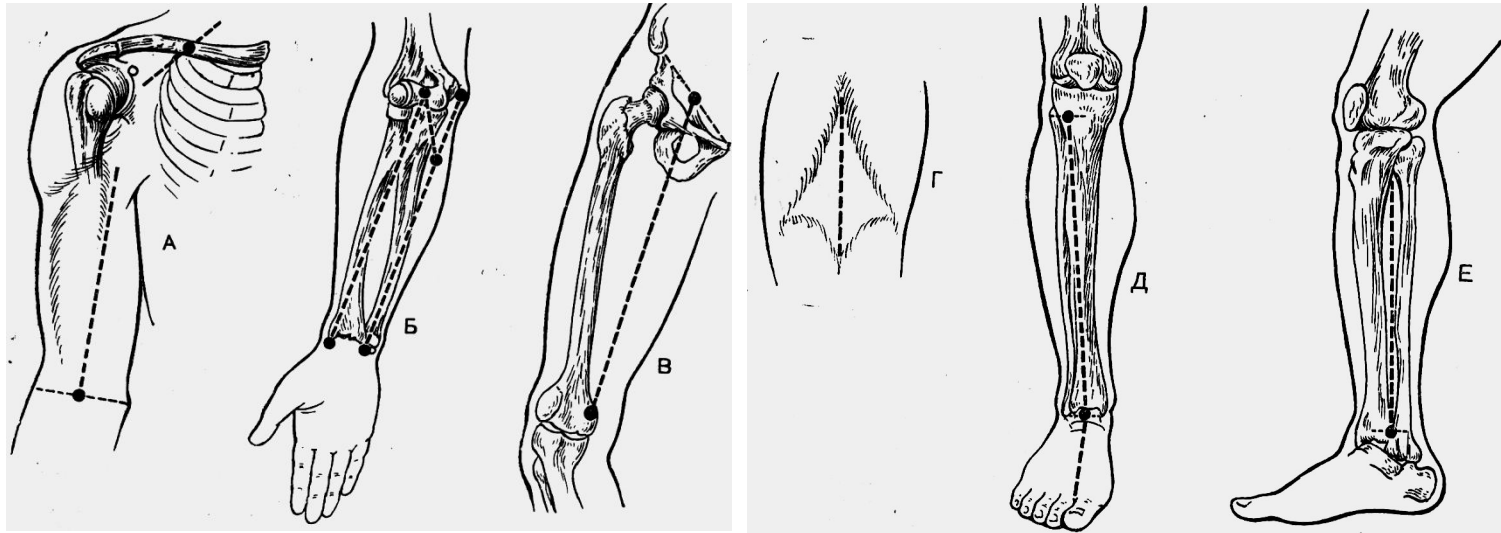
1 — окончатый зажим Поттса; 2 — Г-образный сосудистый зажим Блелона; 3 — сосудистый зажим Дельотти — Вишневого; 4 — сосудистый зажим Геффнера; 5 — диссектор; 6 — зажим сосудистый боковой; 7 — сосудистые клеммы Блелона; 8 — атравматическая игла с капроновой нитью на пластинке из пластмассы.

ДОСТУП

В современной хирургии сосудов разработаны основные оперативные доступы ко всем крупным сосудам, преимущественно, к областям развилок. Выполняя доступ, необходимо соблюдать принципы атравматического вскрытия собственного фасциального влагалища сосуда:

- **Сосудистое влагалище вскрывается как правило тупо, с применением диссектора. Иногда к влагалищу вводят раствор новокаина во избежание рефлекторного спазма.**
- **Разъединение артерии и вены выполняется крайне осторожно. Движения инструментом делают «от вены», т.е. стараются не направлять кончик диссектора к стенке вены во избежание ее разрыва.**
- **Сосуд должен быть выделен из окружающей клетчатки со всех сторон на протяжении, необходимом для удобного наложения зажимов.**
- **С поверхности сосуда стремятся удалить симпатические нервные волокна. Таким образом мы выполняем периартериальную симпатэктомию и устраняем рефлекторный ангиоспазм на периферии.**

ПРОЕКЦИИ ОСНОВНЫХ СОСУДИСТО- НЕРВНЫХ ПУЧКОВ КОНЕЧНОСТЕЙ



ОПЕРАТИВНЫЕ ДОСТУПЫ К СОСУДАМ:

ПРЯМЫЕ – проводятся строго по проекционной линии (к глубоко лежащим образованиям)

ОКОЛЬНЫЕ – проводятся вне проекционной линии (к поверхностно лежащим образованиям)

ТРЕБОВАНИЯ К СОСУДИСТОМУ ШВУ:

- **Создание герметичности по линии анастомоза;**
- **По линии шва не должно быть сужения просвета;**
- **Сшиваемые концы сосуда по линии шва должны соприкоснуться внутренней оболочкой – интимой;**
- **Шовный материал не должен находиться в просвете сосуда;**
- **В области наложения шва не должно создаваться препятствий току крови;**
- **Края сосуда следует обрезать экономно;**
- **Сосуд не должен высыхать;**
- **Расстояние между стежками 1 мм.**

СОСУДИСТЫЙ ШОВ

КЛАССИФИКАЦИЯ:

По способу наложения:

ручной шов;

механический шов – выполняется с помощью сосудосшивающего аппарата.

По отношению к окружности:

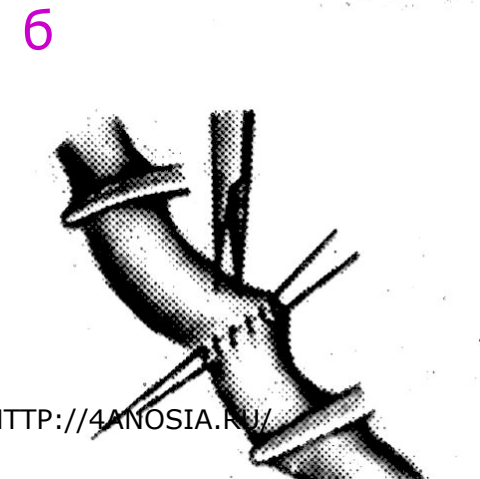


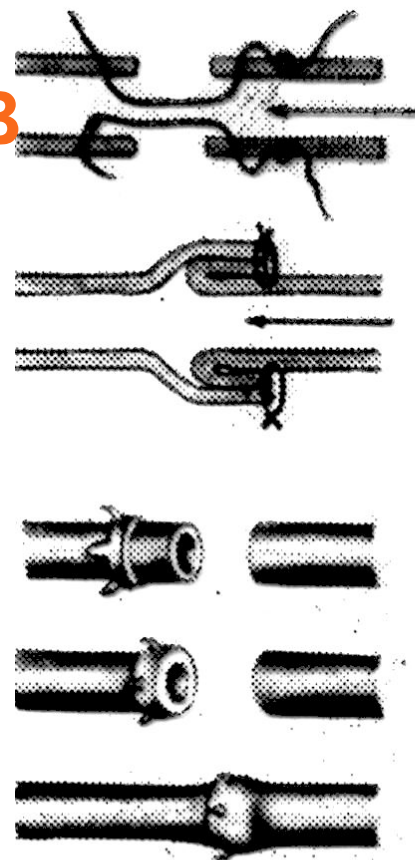
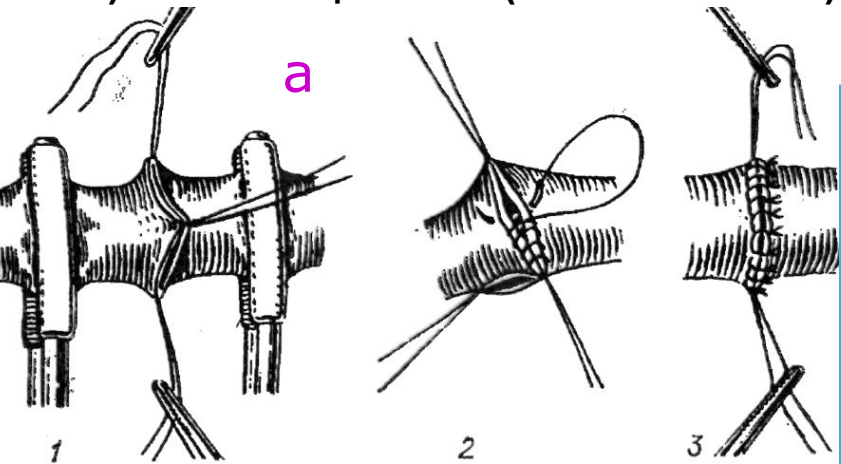
Боковой (до 1/3);

Циркулярный (свыше 2/3);


а) Обвивные (шов Карреля, Морозовой);

б) Выворачивающие (шов Сапожникова, Брайцева, Полянцева);

в) Инвагинационные (шов Соловьева).

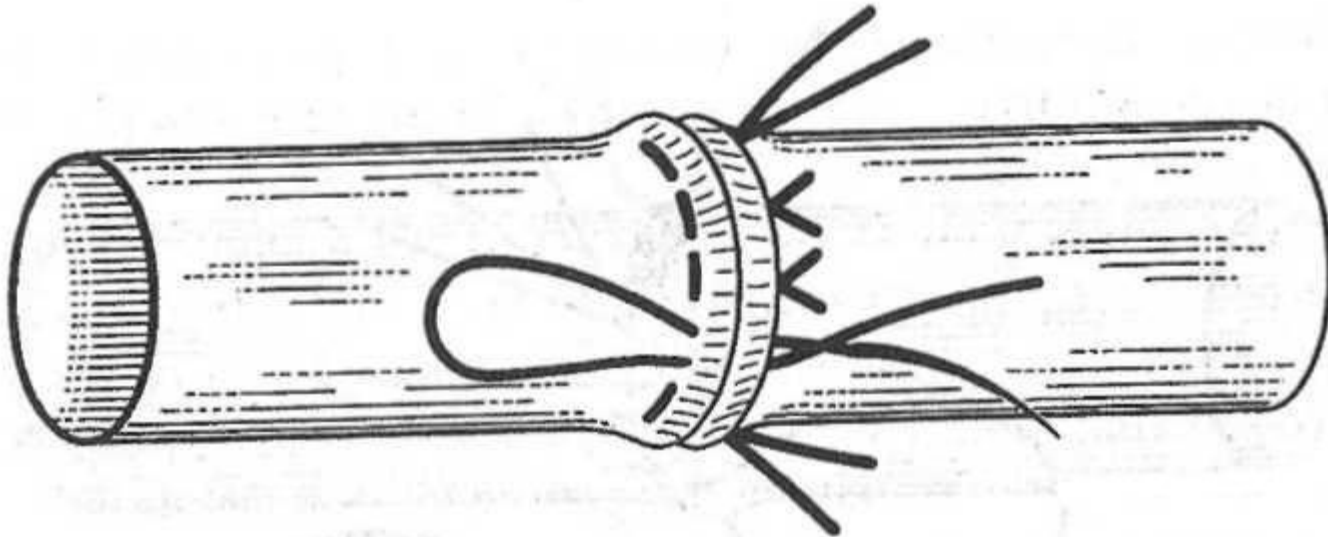


В настоящее время для наложения сосудистого шва используется полипропиленовая (нерассасывающаяся) атравматическая нить. У взрослых это — непрерывный обвивной шов по схеме «снаружи внутрь — изнутри наружу». У маленьких детей используют П-образный узловый шов. Историческое значение имеют выворачивающие швы, шов А. Карреля, а также механический (аппаратный) сосудистый шов.



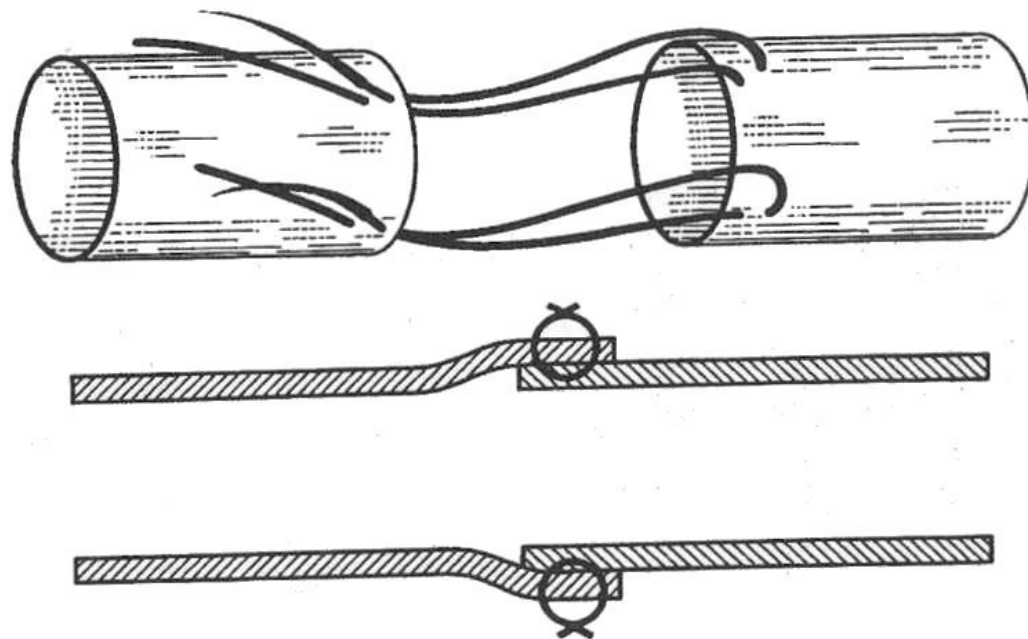
ШОВ Ф. БРИАНА И М. ЖАБУЛЕЯ

Это так называемый П-образный, прерывистый (узловой) выворачивающий шов. Подобный шов не будет препятствовать росту зоны анастомоза в случае использования его в молодом организме. Принцип адаптации интимы выворачивающими стежками, предложенный авторами, нашел свое применение и дальнейшее развитие в большом числе модификаций (Е.И. Сапожников, 1946 г.; Ф.В. Баллюзек, 1955 г.; И.А. Медведев, 1955 г.; Е.Н. Мешалкин, 1956 г.; Ю.Н. Кривчиков, 1959 и 1966 гг.; V. Dorrance, 1906 г.; A. Blalock, 1945 г.; I. Littman, 1954 г.).



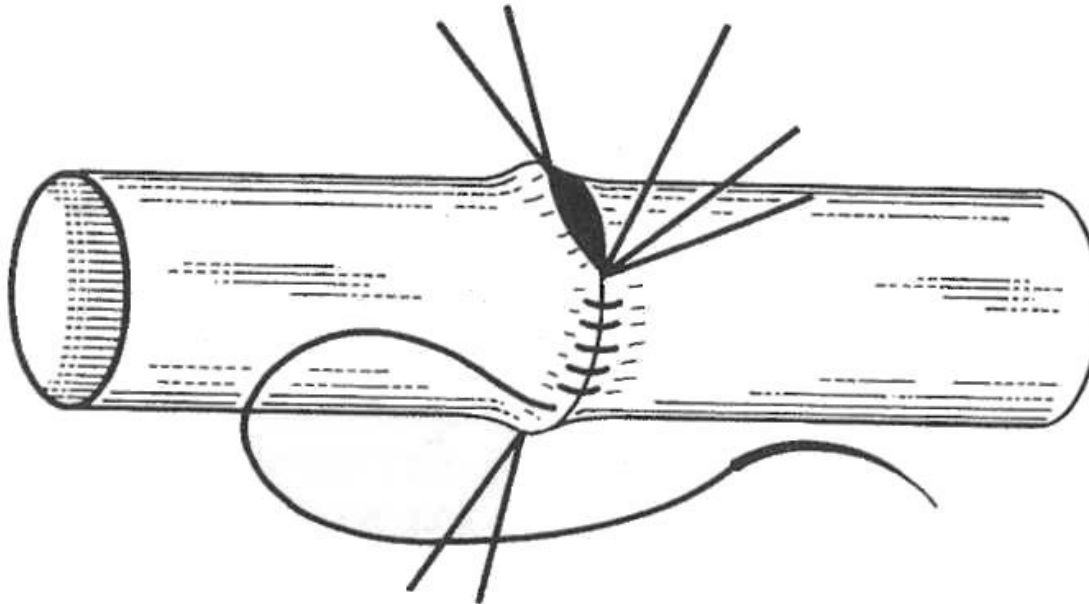
ШОВ И. МЕРФИ

Дж. Мерфи (J. Murphy) в 1897 г. предложил круговой инвагинационно-ционный метод сосудистого шва. Вначале эта модификация привлекла к себе внимание, так как задача герметичности шва решалась достаточно просто, но основной принцип сосудистого анастомоза - соприкосновение интимы с интимой — простой инвагинацией одного отрезка в другой был нарушен. Поэтому шов, применяемый автором и другими исследователями, как правило, приводил к тромбозу, и оригинальная идея Мерфи была надолго забыта.



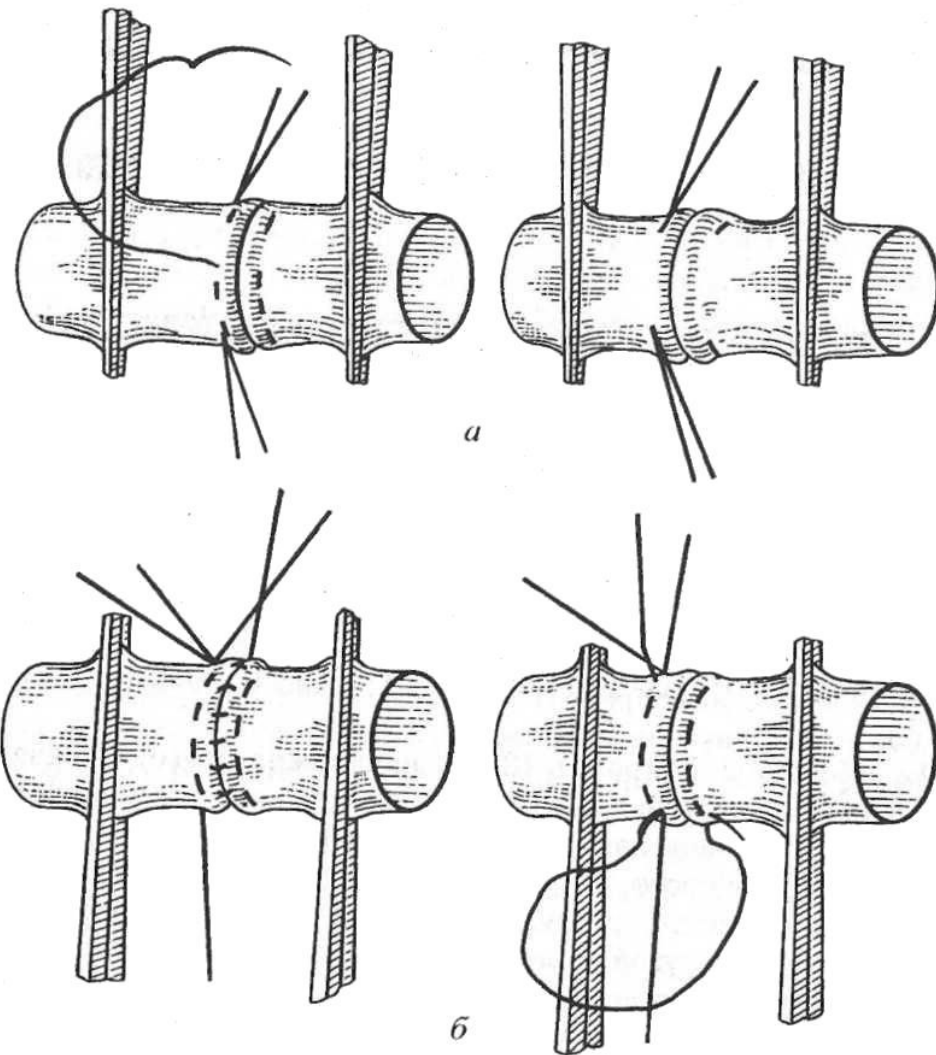
ШОВ А. КАРРЕЛЯ

Шов Карреля - краевой обвивной, непрерывный, между тремя узловыми держалками, которые накладываются через все слои на равном расстоянии друг от друга. Частота стежков зависит от толщины стенки сосуда и варьирует от 0,5 до 1 мм. Эта методика получила широкое распространение и используется наиболее часто, являясь основой для разработки многочисленных модификаций соединений сосудов.



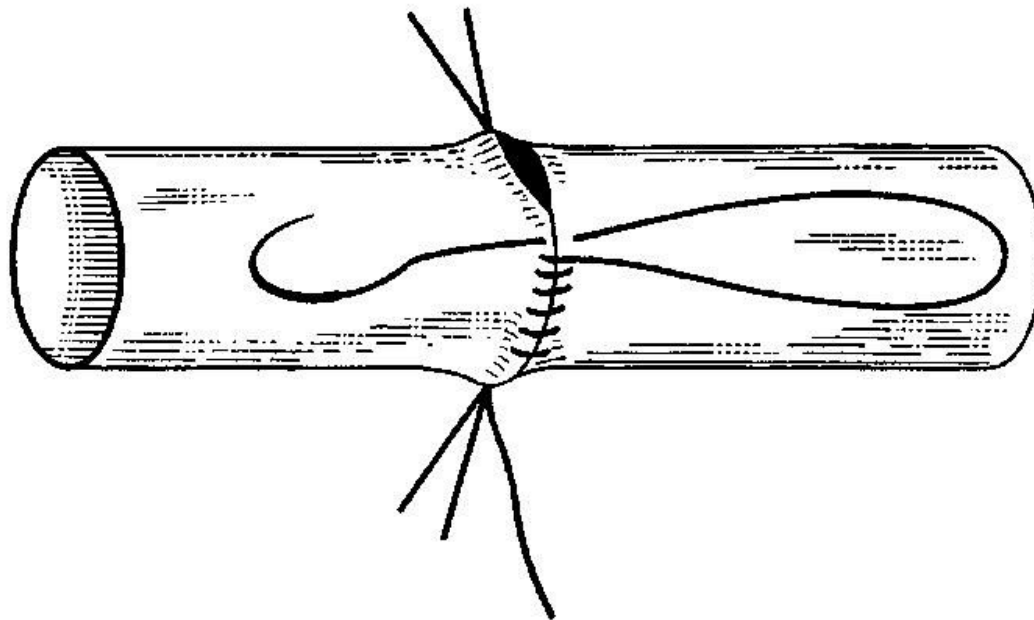
ШОВ ДОРРАНСА А - I ЭТАП; Б - II ЭТАП

Шов Дорранса (V. Dorrance, 1906 г.) является краевым, непрерывным, двухэтажным



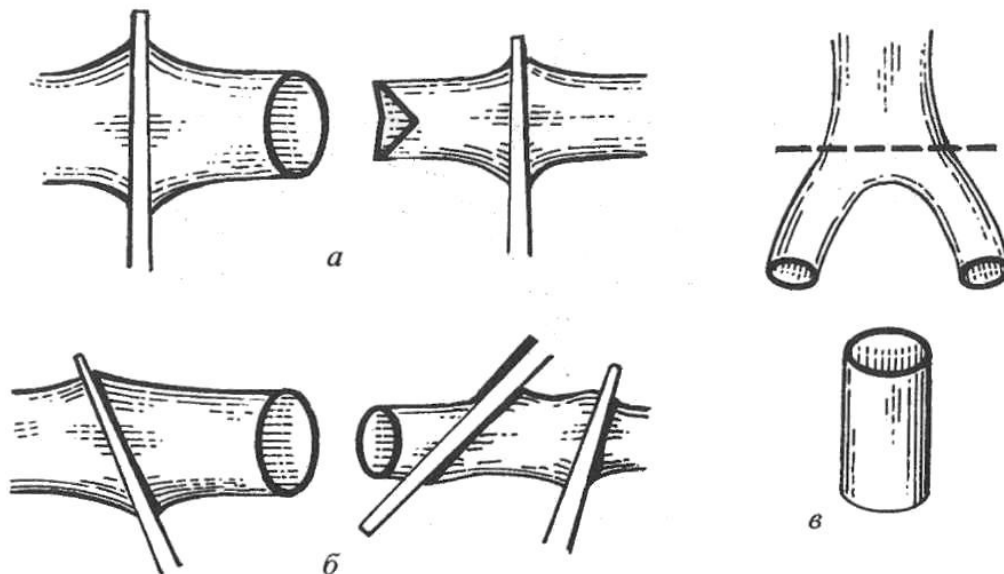
ШОВ Л.И. МОРОЗОВОЙ

Шов А.И. Морозовой (упрощенная версия шва Карелля) является также обвивным, непрерывным, но предусматривает использование только двух держалок. Роль третьей держалки выполняет сама нить непрерывного шва.



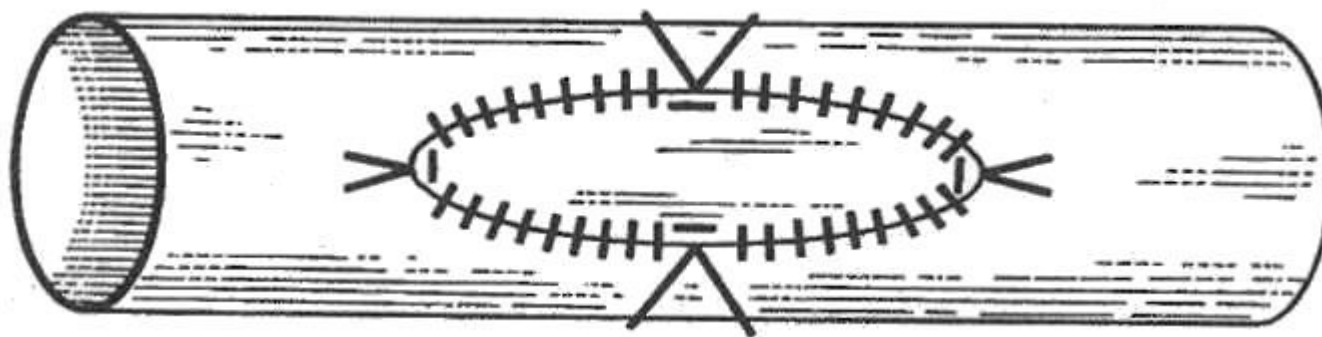
НАЛОЖЕНИЕ КРАЕВЫХ ШВОВ ПРИ НЕСООТВЕТСТВИИ КАЛИБРА СОСУДОВ А - СПОСОБ Н.А. ДОБРОВОЛЬСКОЙ; Б - СПОСОБ Ю.Н. КРИВЧИКОВА; В - СПОСОБ ЗАЙДЕНБЕРГА, ХУРВИТА И КАРТОНА

Н.А. Добровольская в 1912 г. предложила оригинальный шов для соединения сосудов с различными диаметрами (рис. а). С целью хорошей адаптации таких сосудов окружность меньшего из них увеличивается за счет нанесения двух насечек, находящихся на 180° друг от друга. С этой же целью Зайденберг с сотрудниками (1958 г.) пересекали сосуд с меньшим диаметром в зоне его деления (рис. в), а Ю.Н. Кривчиков (1966 г.) и П.Н. Коваленко с сотрудниками (1973 г.) срезали под углом конец меньшего сосуда (рис. б).



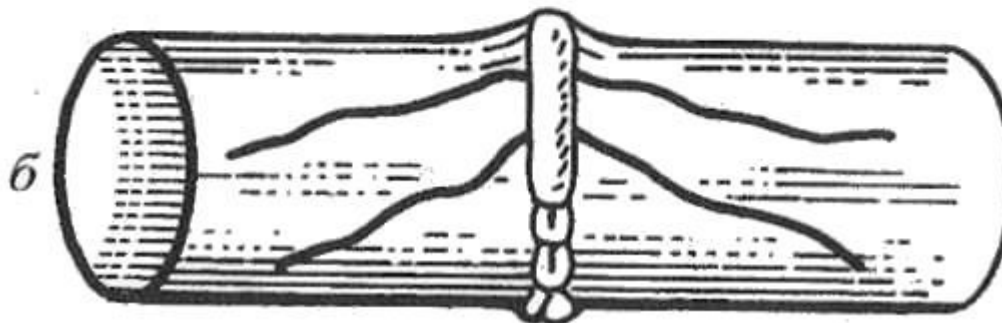
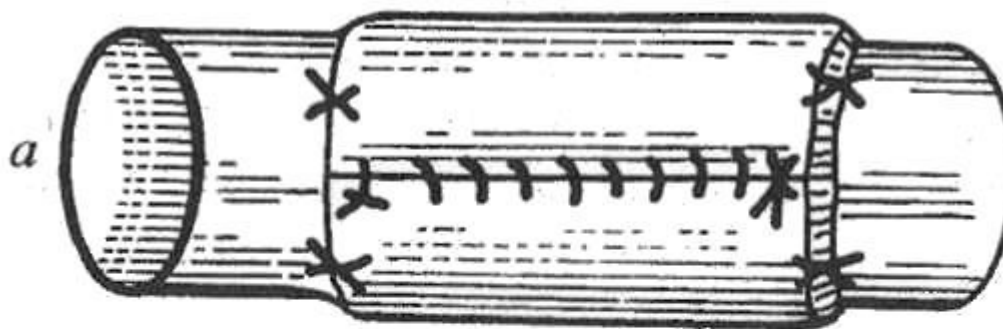
ШОВ Н.А. БОГОРАЗА (УШИВАНИЕ ДЕФЕКТА СОСУДА ФИКСАЦИЕЙ ЗАПЛАТЫ)

Шов Н.А. Богораза (1915 г.) представляет собой пластическое ушивание большого дефекта в стенке сосуда фиксацией заплаты непрерывным обвивным краевым швом после предварительного наложения швов-держалок по углам дефекта.



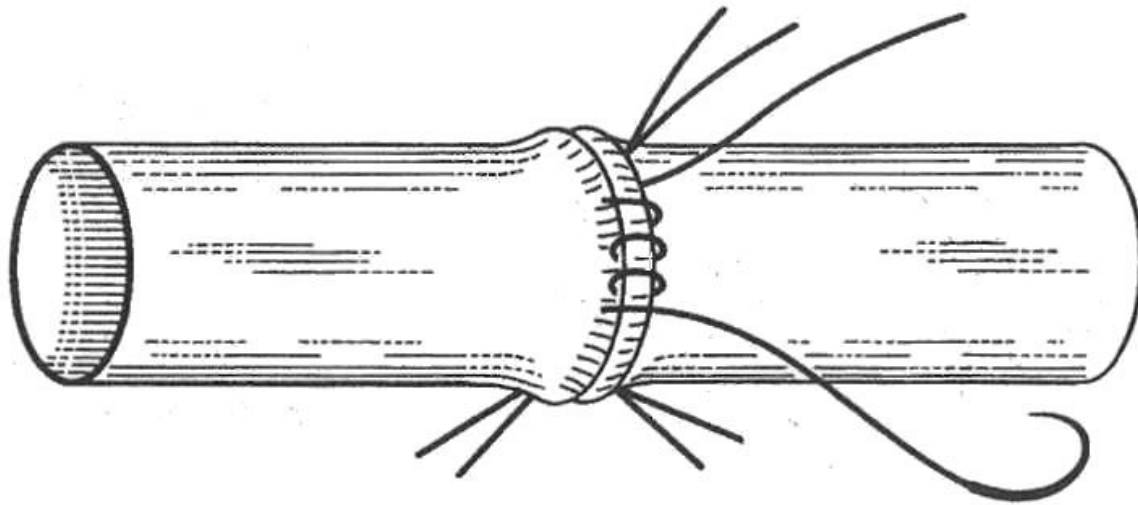
УКРЕПЛЕНИЕ ЗОНЫ СОСУДИСТОГО АНАСТОМОЗОА А - СПОСОБ В.Л. ХЕНКИНА; Б - СПОСОБ СП. ШИЛОВЦЕВА

Для лучшей герметизации линии сосудистого анастомоза Н.И. Березнеговский (1924 г.) использовал кусок изолированной фасции. В.Л. Хенкин предложил для этой цели аутовену и алло-трансплантат (рис. а), а С.П. Шиловцев (1950 г.) — мышцу (рис. б)



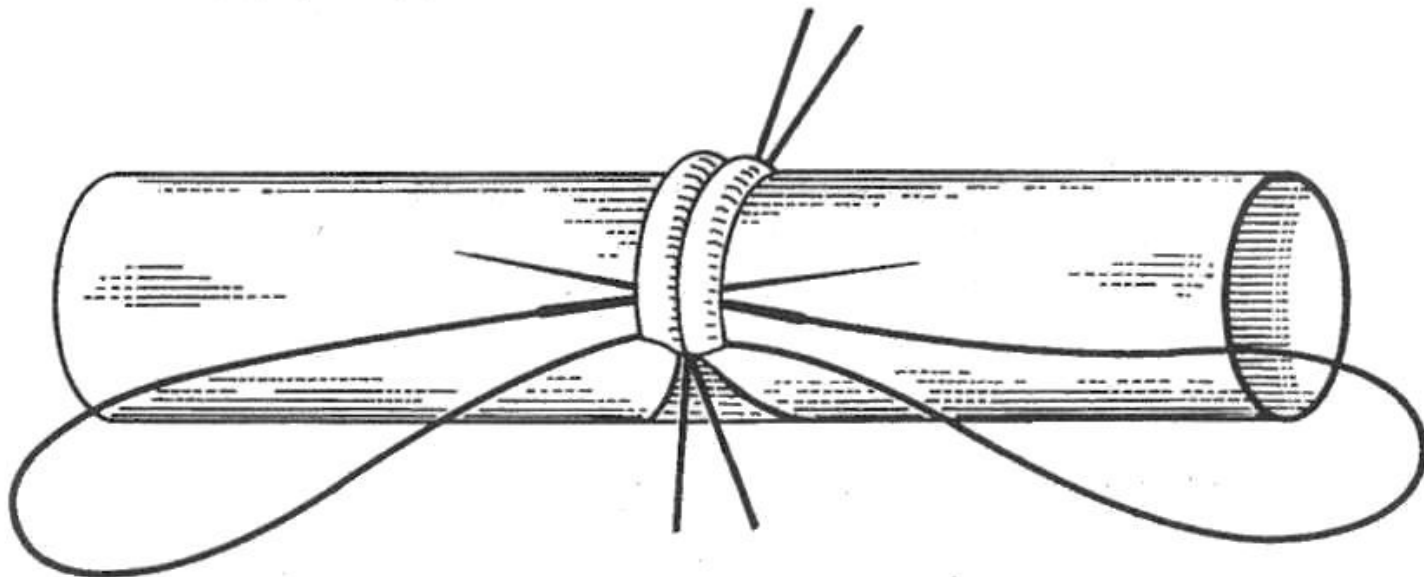
ШОВ А.А. ПОЛЯНЦЕВА (ОБВИВНОЙ, НЕПРЕРЫВНЫЙ МЕЖДУ ТРЕМЯ П- ОБРАЗНЫМИ ДЕРЖАЛКАМИ)

Шов А.А. Полянцева предложен автором в 1945 г. Он является обвивным, непрерывным, между тремя П-образными выворачивающими держалками.

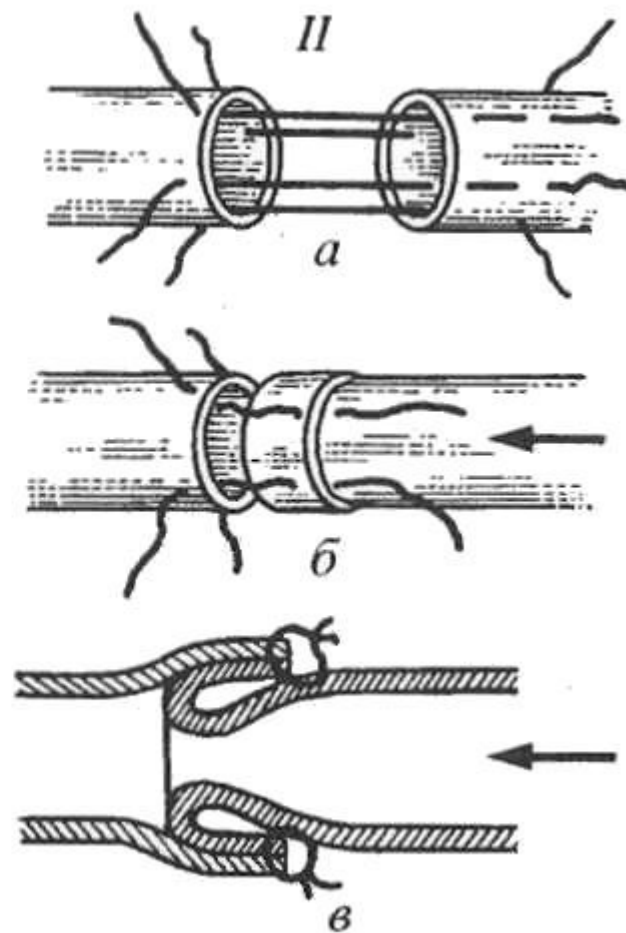
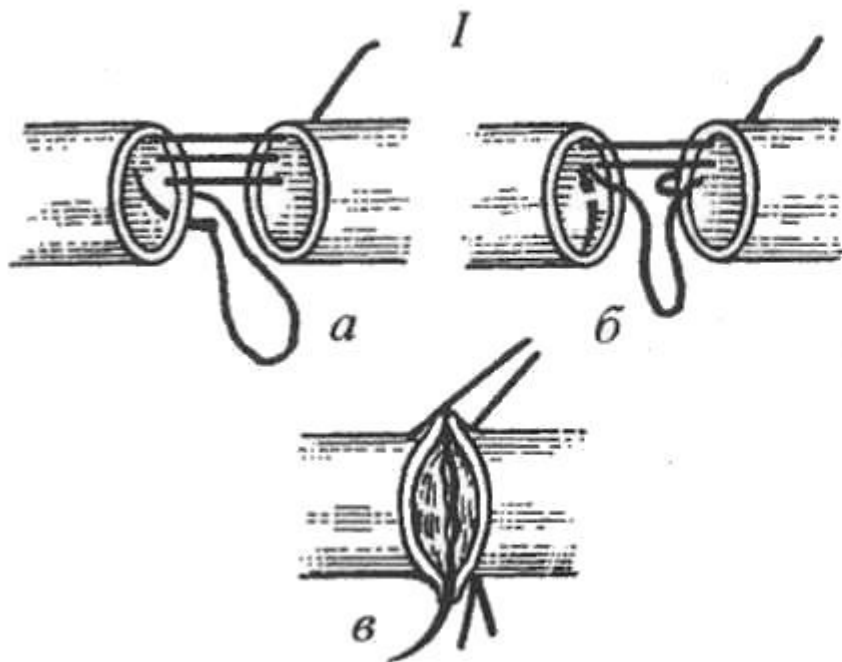


ШОВ Е.И. САПОЖНИКОВА (НЕПРЕРЫВНЫЙ РАНТОВИДНЫЙ МЕЖДУ ДВУМЯ УЗЛОВЫМИ ДЕРЖАЛКАМИ)

Шов Е.И. Сапожника (1946 г.) - непрерывный, рантовидный, между двумя узловыми держалками . Используется нить с двумя прямыми иглами, которые вкалывают навстречу друг другу у основания манжеток.

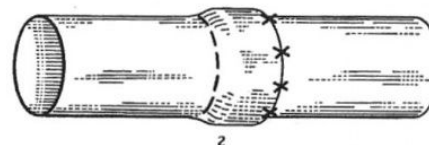
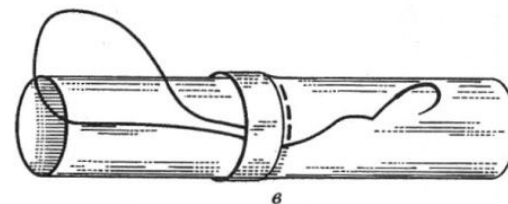
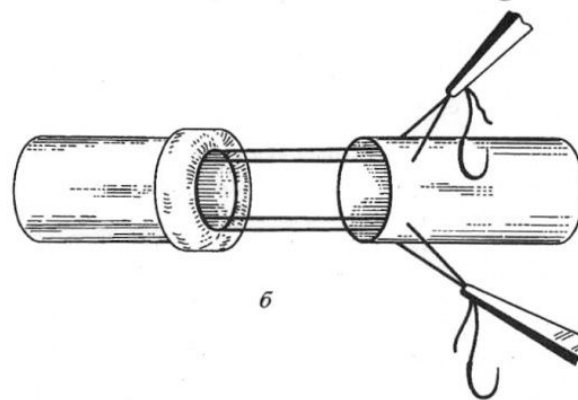
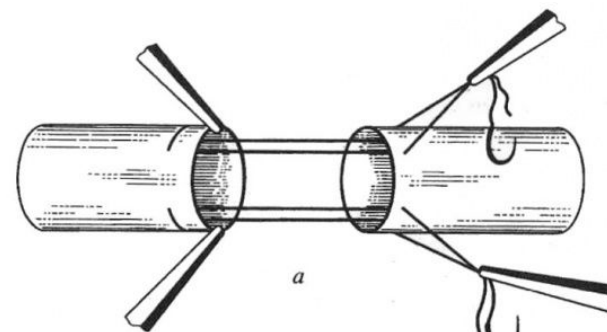


ШОВ ЗАДНЕЙ СТЕНКИ ПРИ НЕВОЗМОЖНОСТИ РОТАЦИИ СОСУДА (I) И ИНВАГИНАЦИОННЫЙ ШОВ ПО Г.М. СОЛОВЬЕВУ (II): I: А - МЕТОД Л. БЛЕЛОКА, Б - МЕТОД Е.Н. МЕШАЛКИНА, В ВИД ЭТОГО ШВА ПОСЛЕ ЗАТЯГИВАНИЯ НИТИ; II: А-В - ЭТАПЫ ФОРМИРОВАНИЯ ШВА



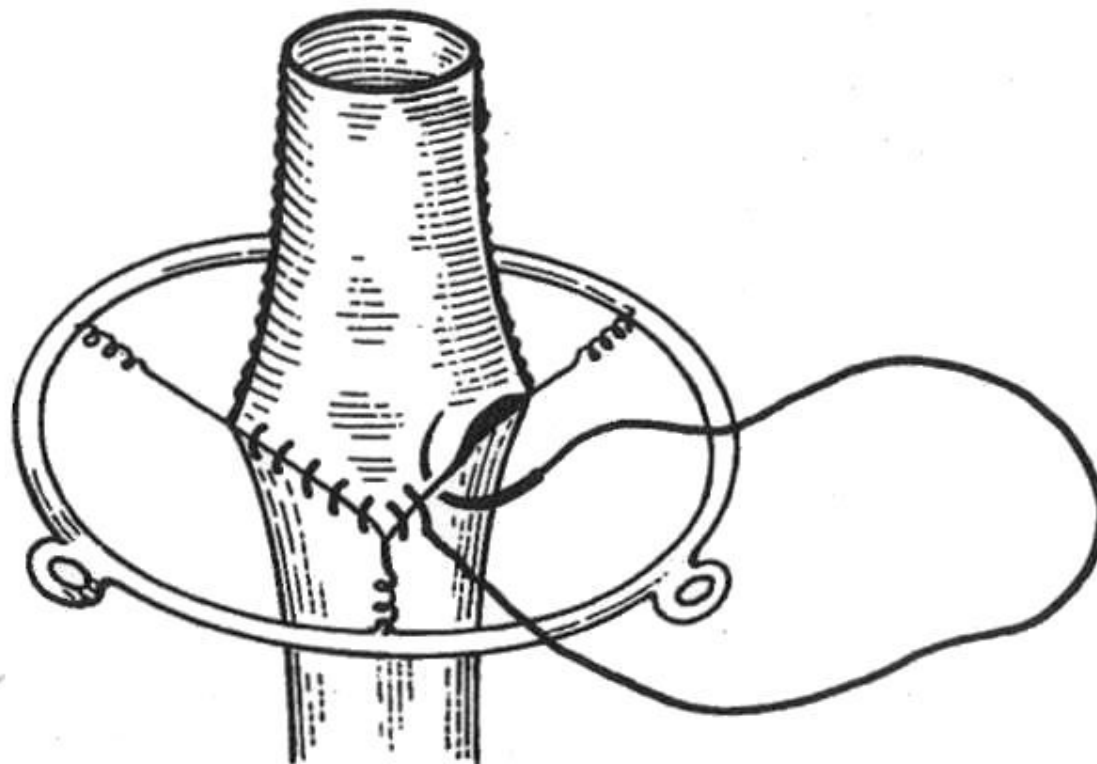
МЕТОД Ю.Н. КРИВЧИКОВА А - НАЛОЖЕНИЕ П-ОБРАЗНЫХ ШВОВ; Б - ФОРМИРОВАНИЕ МАНЖЕТКИ; Я - НАЛОЖЕНИЕ НЕПРЕРЫВНОГО П-ОБРАЗНОГО ШВА; Г - УКРЕПЛЕНИЕ МАНЖЕТКИ

Ю.Н. Кривчиков (1959 г.) разработал оригинальный инвагинационный шов (рис. а-г) с одинарной манжеткой (выворачивающий, прикрытый манжеткой, созданной из самого сосуда). Эта модификация, по мнению автора, обеспечивает хорошую адаптацию интимы и минимальное выступление нитей в просвет сосуда, создает надежный герметизм и позволяет также сформировать укрепляющую манжетку из любого отрезка сосуда.



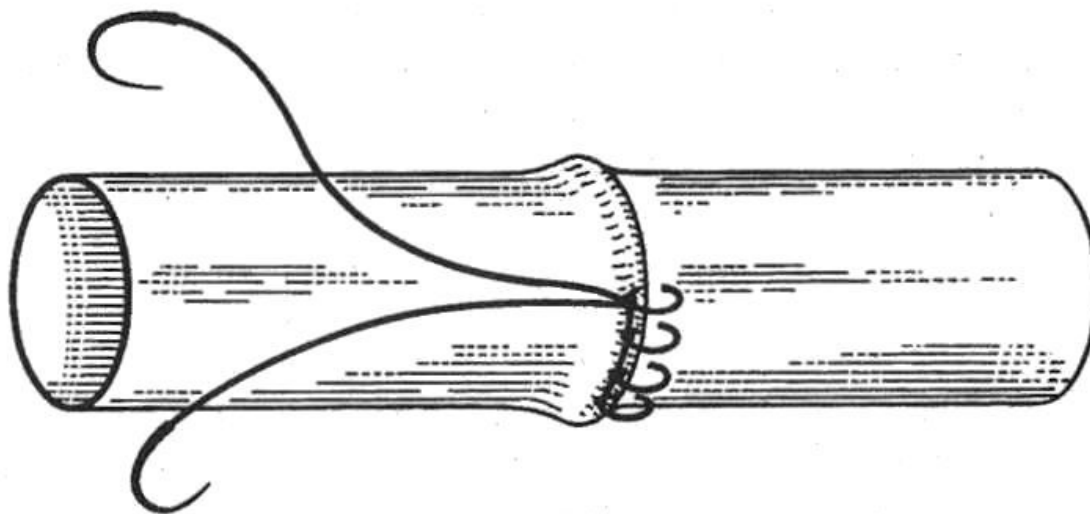
КОЛЬЦО И.И. ПАЛАВАНДИШВИЛИ (РАСТЯГИВАНИЕ ДЕРЖАЛОК ПРИ ПОМОЩИ ПРУЖИН)

И.И. Палавандишвили (1959 г.) для упрощения техники наложения ручного шва по Каррелю создал металлическое кольцо диаметром 12 см с тремя пружинами, к которым крепятся держалки. Подобное приспособление придает просвету сосуда треугольную форму и высвобождает руки ассистента.



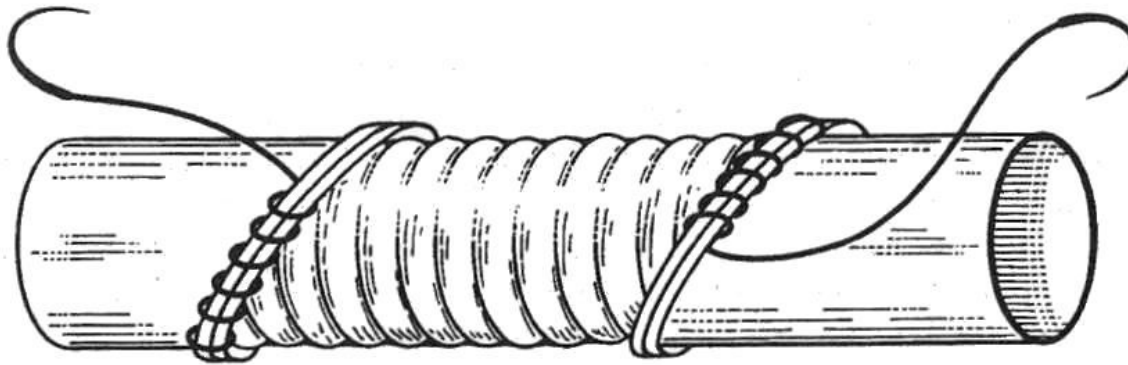
ШОВ Г.П. ВЛАСОВА (ПРОФИЛАКТИКА СУЖЕНИЯ ЗОНЫ АНАСТОМОЗА)

Особенностью предлагаемого кругового шва, в отличие от непрерывного с захлестками, является то, что оба конца нитей «шагают» друг за другом и связываются между собой. Образованная строчка напоминает машинную, только продольная нить располагается с одной стороны. Преимущества данного способа состоят, во-первых, в том, что не происходит гофрирование стенок сшиваемых сосудов между стежками; во-вторых, продольное расположение скрученных нитей вдоль валика между стежками способствует тесному соприкосновению стенок сосудов и уменьшае



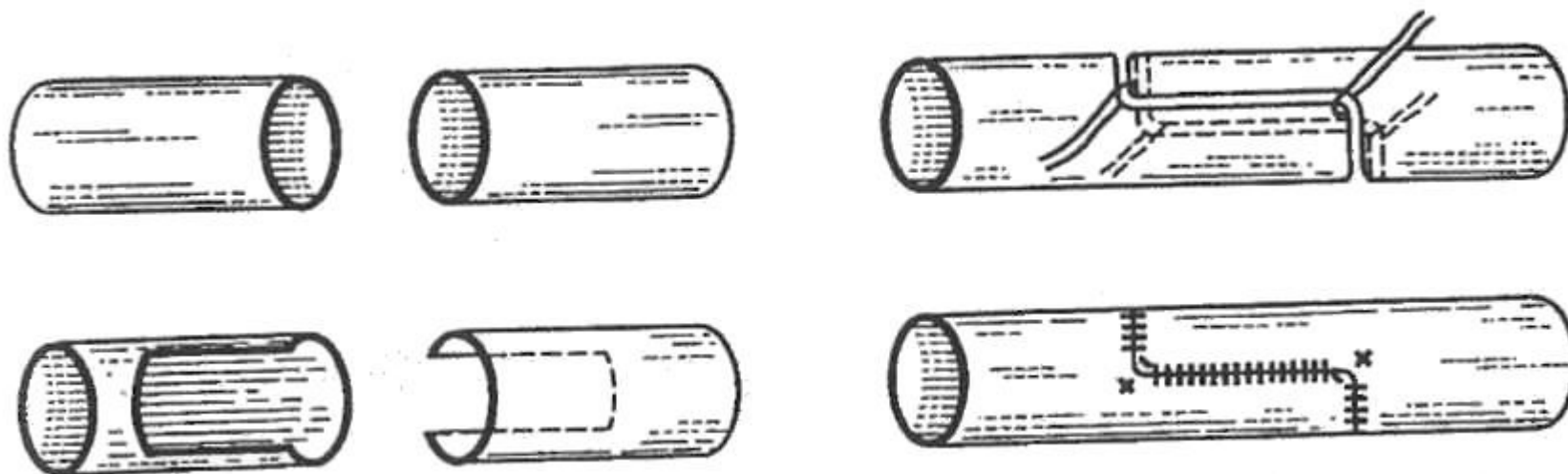
ШОВ А.М. ДЕМЕЦКОГО (ПРОФИЛАКТИКА СУЖЕНИЯ ЗОНЫ АНАСТОМОЗА)

А.М. Демецкий (1959 г.) предложил шов, при котором исключается сужение зоны анастомоза. Автор срезал концы сшиваемых сосудов под углом 45° , при этом длина шва и проточное отверстие в зоне анастомоза увеличиваются в 2 раза.



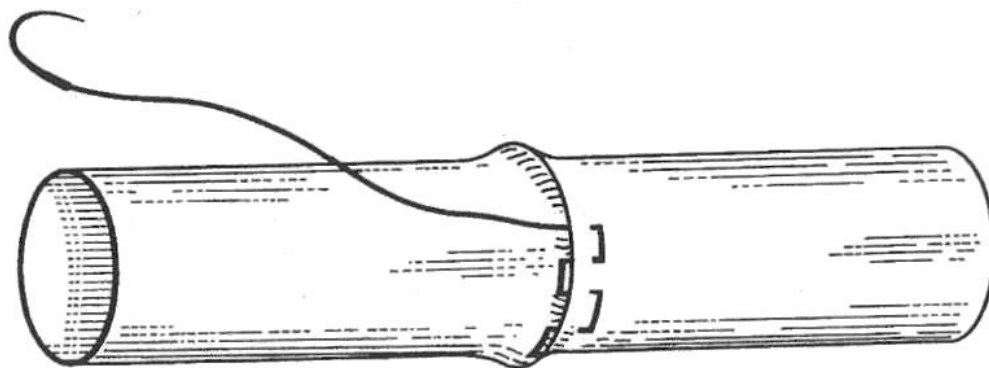
СПОСОБ Н.Г. СТАРОДУБЦЕВА (ПРОФИЛАКТИКА СУЖЕНИЯ И ТУРБУЛЕНТНОСТИ В ЗОНЕ АНАСТОМОЗА)

Н.Г. Стародубцев и сотрудники (1979 г.) разработали и детально изучили новый вид анастомоза, при котором исключается его сужение и практически устраняются условия для возникновения турбулентного кровотока. Этот вид соединения назван анастомозом по типу «русского замка»

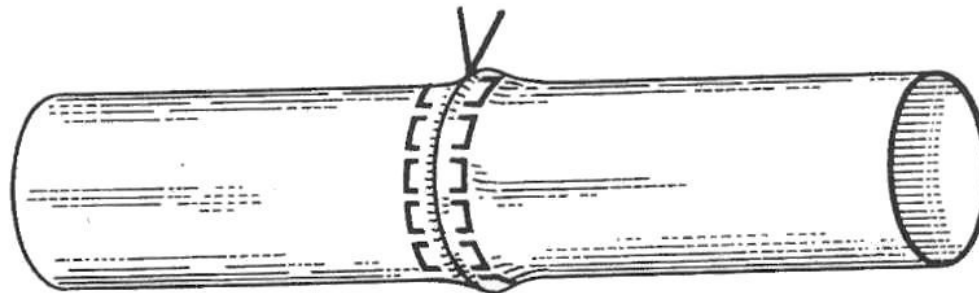


ШОВ ДЖ. Н. ГАДЖИЕВА И Б.Х. АБАСОВА (ВЫВОРАЧИВАЮЩИЙ ДВУХСТОРОННИЙ НЕПРЕРЫВНЫЙ МАТРАЦНЫЙ) А - НАЧАЛЬНЫЙ ЭТАП; Б - ЗАКЛЮЧИТЕЛЬНЫЙ ЭТАП

Своеобразная модификация шва сосуда разработана Дж.Н. Гаджиевым и Б.Х. Абасовым (1984 г.). С целью повышения герметичности и предупреждения кровотечения из анастомоза, профилактики сужения зоны анастомоза и тромбоза реконструируемых артерий авторы предложили выворачивающий двухсторонний непрерывный матрацный шов.



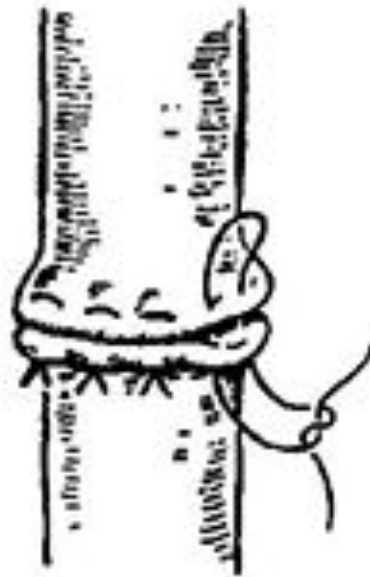
a



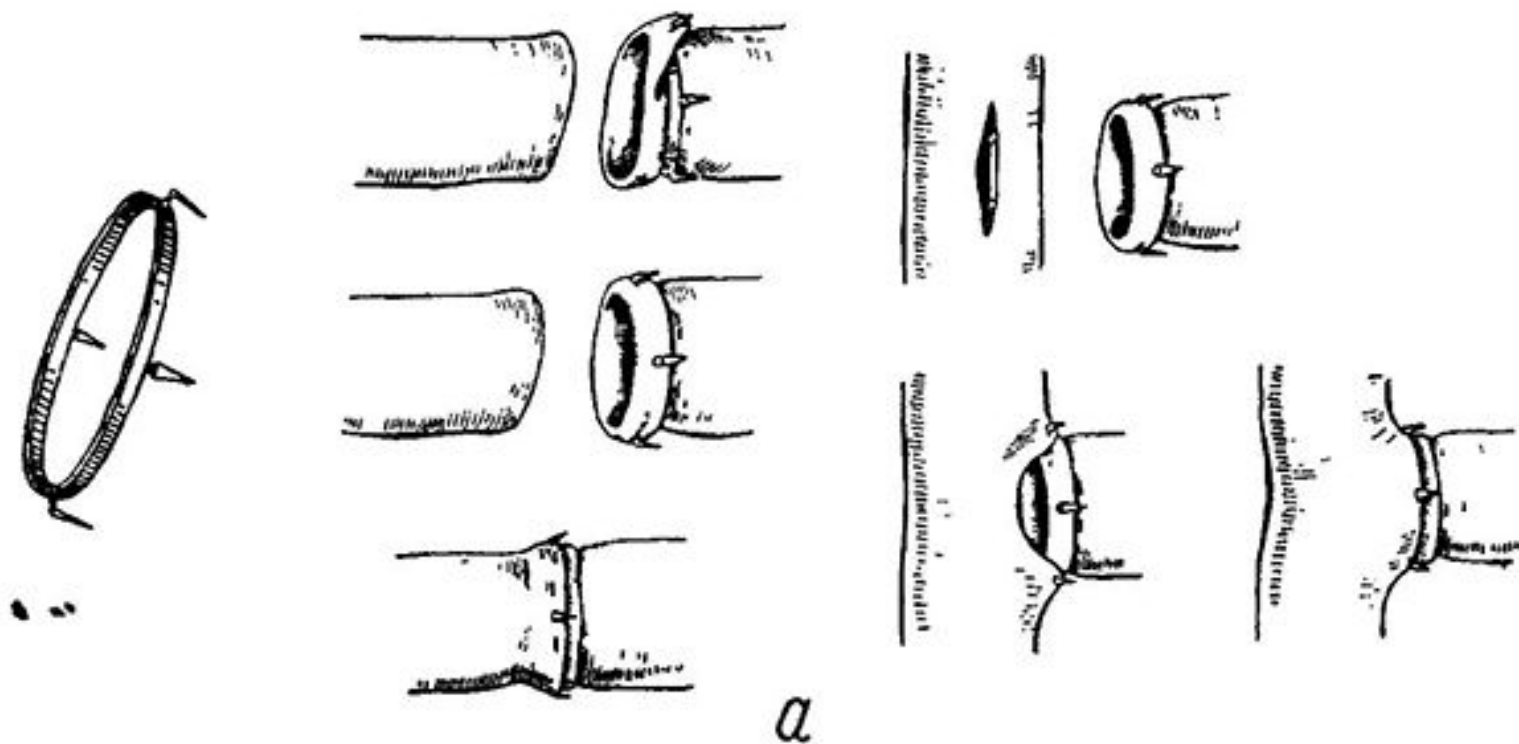
б

ШОВ И. ЛИТТМАНА (ПРЕРЫВИСТЫЙ МАТРАЦНЫЙ МЕЖДУ ТРЕМЯ П-ОБРАЗНЫМИ ДЕРЖАЛКАМИ)

Шов Литтмана (1954 г.) - прерывистый матрацный шов между тремя П-образными держалками, которые накладываются на равном расстоянии друг от друга.



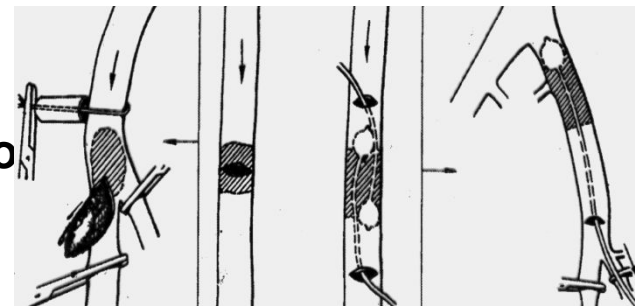
ВОССТАНОВЛЕНИЕ СОСУДОВ С ПОМОЩЬЮ КОЛЕИ ДОНЕЦКОГО



РЕКОНСТРУКТИВНЫЕ ОПЕРАЦИИ

ВЫПОЛНЯЮТ С ЦЕЛЮ ВОССТАНОВЛЕНИЯ
МАГИСТРАЛЬНОГО КРОВотоКА ПРИ НАРУШЕНИИ
ПРОХОДИМОСТИ СОСУДОВ

Дезоблитерирующие операции – направлены на восстановление проходимости окклюзированного сегмента сосуда:



Тромб – или эмболэктомия:

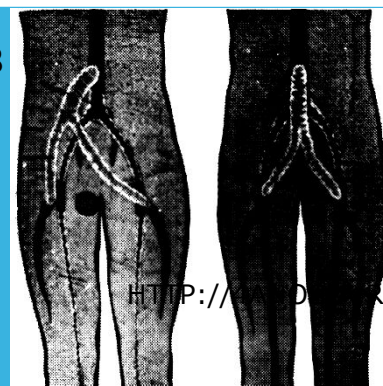
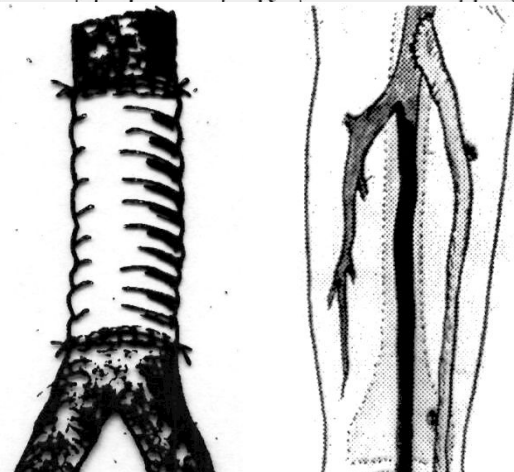
а) **Прямая** (через разрез сосуда)

б) **Непрямая** (катетером Фогарти из другого сосуда)

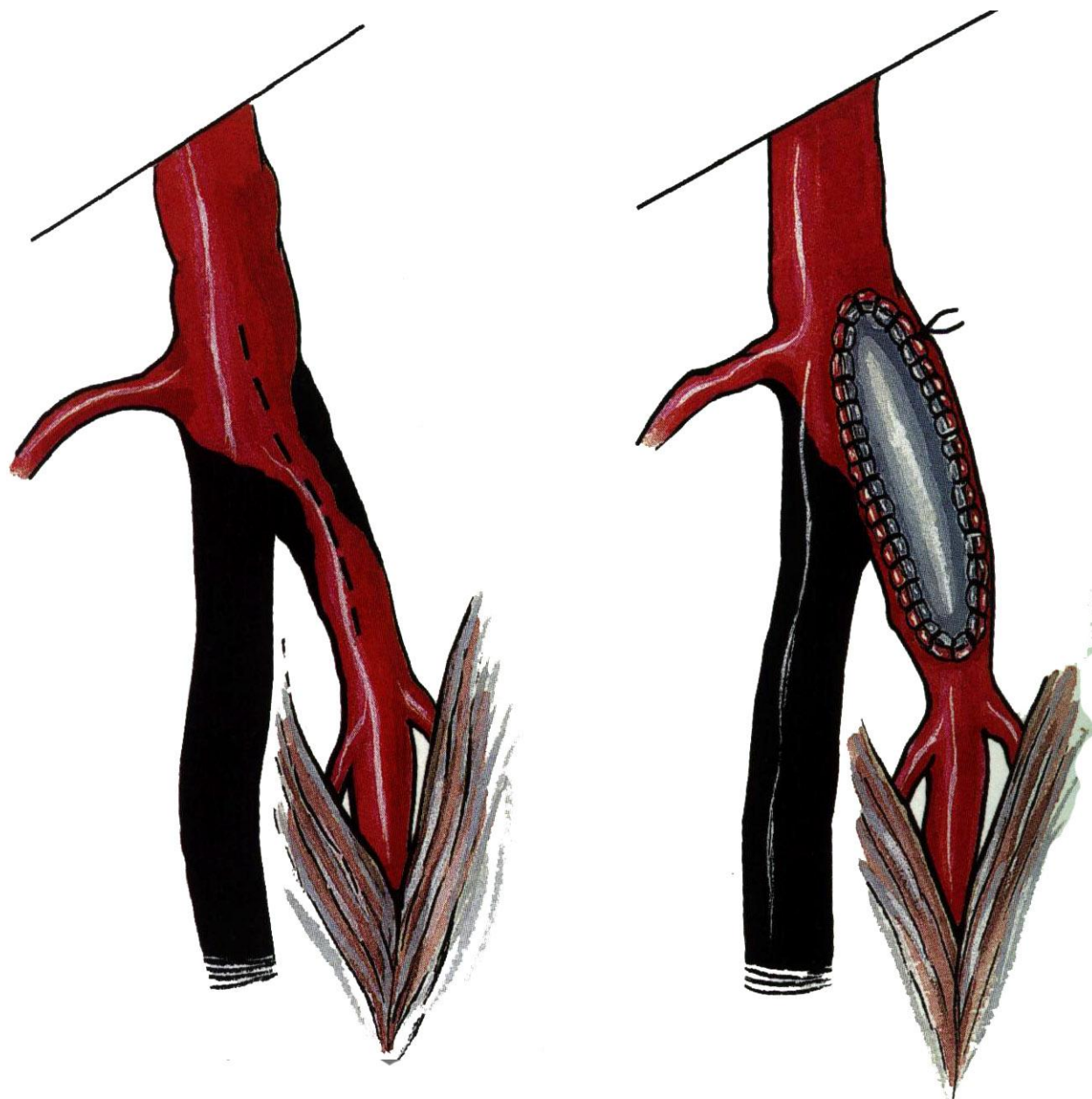
Тромбэндартериэктомия – удаление тромба вместе с утолщенной интимой.

Пластические операции направлены на замену пораженного сегмента сосуда ауто-, алло-, ксенотрансплантатом или сосудистым протезом.

Шунтирование - с помощью сосудистых протезов или аутоотрансплантата создается дополнительный путь для кровотока в обход окклюзированного сегмента сосуда.



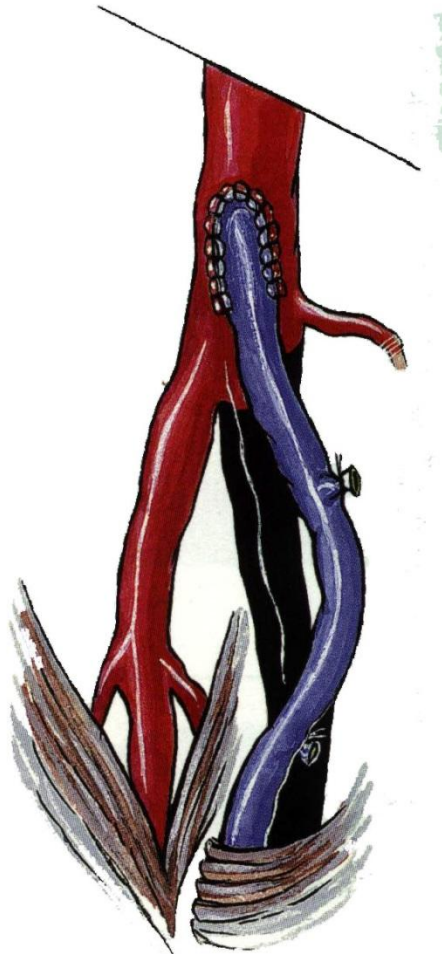
Вариант эндартерэктомии с вшиванием заплаты - ангиопластика



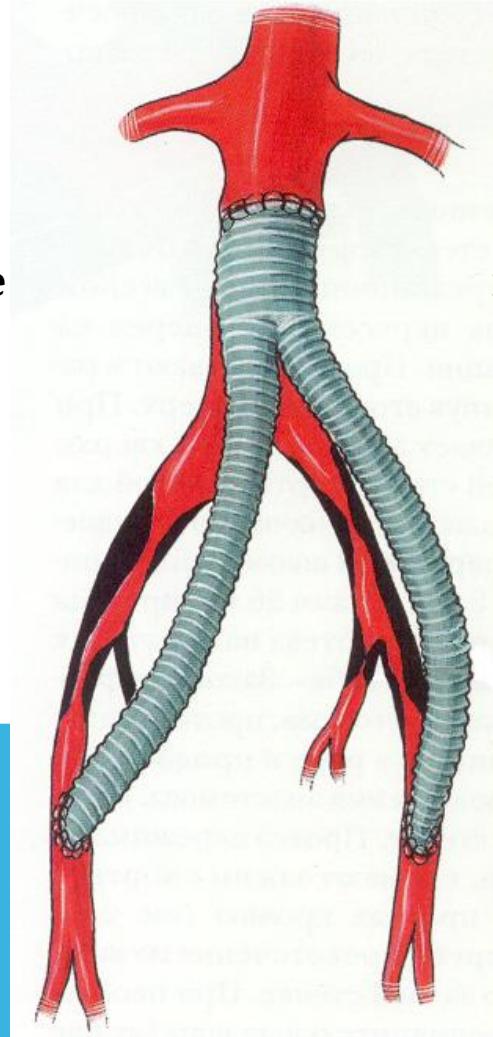
Пластика глубокой артерии бедра (профундопластика) по Martin. Поверхностная бедренная артерия окклюзирована. В устье глубокой артерии бедра вшита аутовенозная заплата

ШУНТИРОВАНИЕ

Наложение обходного пути в обход препятствия кровотоку. При этом возможность остаточного кровотока сохраняется



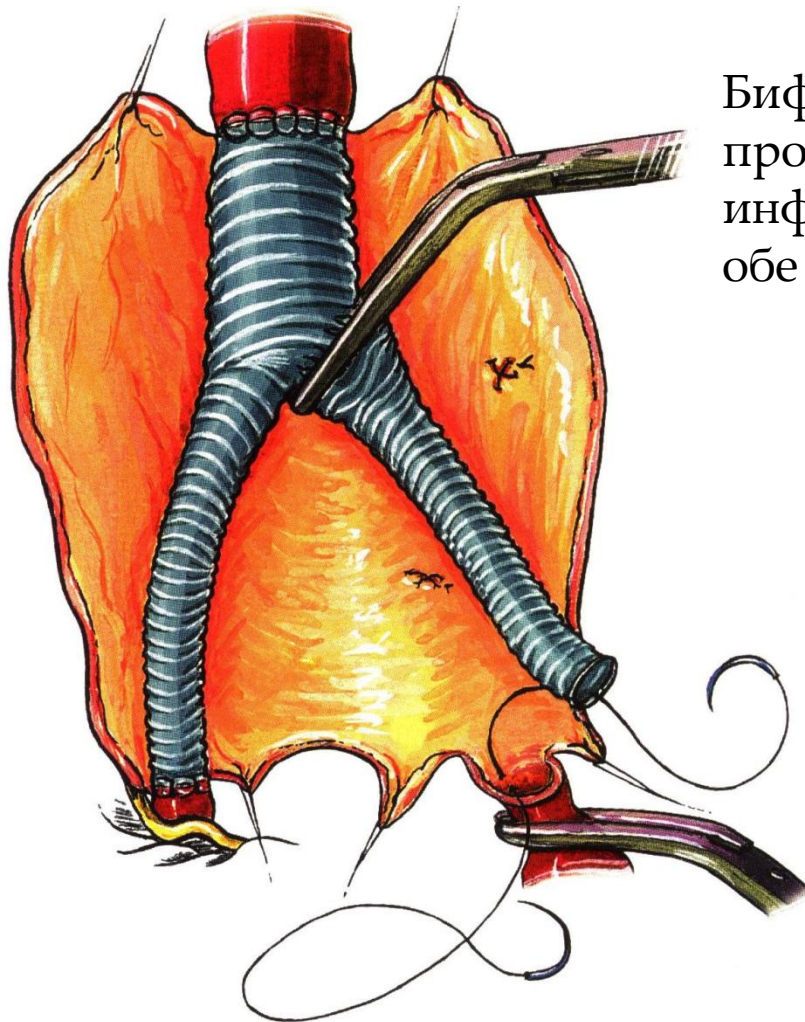
Бедренно-
подколенное
шунтирование



Бифуркационное
аорто-бедренное
шунтирование
(операция
Leriche), БАБШ

ПРОТЕЗИРОВАНИЕ

Наложение обходного пути в обход препятствия
кровотоку с полным выключением из кровотока
поражённого участка



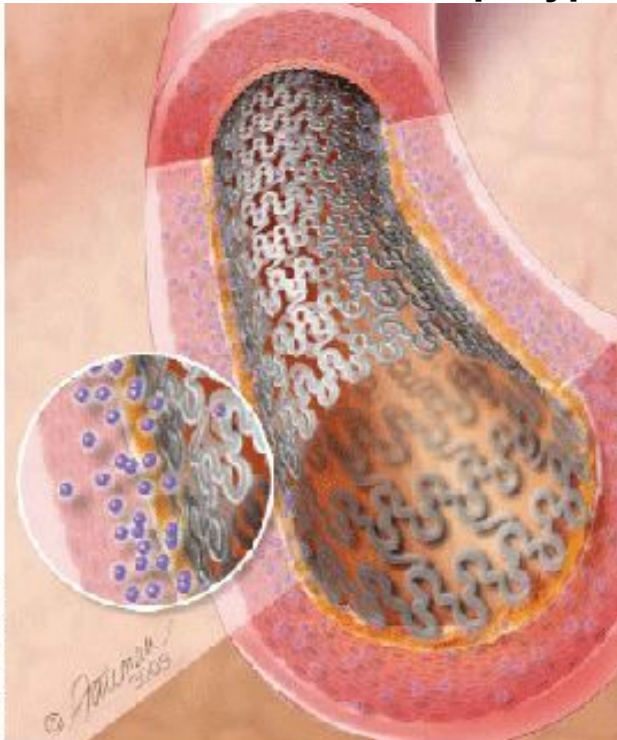
Бифуркационное аорто-подвздошное
протезирование при аневризме
инфраренальной аорты с переходом на
обе ОПА

СТЕНТЫ

В современной внутрисосудистой хирургии многие приемы стали возможными благодаря применению внутрисосудистых стентов. Стенты — прополочные трубки — удерживающие устройства, располагаемые в просвете сосуда. Впервые были разработаны Чарльзом Доттером в конце 60х годов XX века. Предложено множество модификаций стентов. В основном, их можно разделить на три группы.

- 1. Расширяемые баллоном. Таковы стенты, применяемые чаще всего. Стент проводят надетым на раздувающийся баллончик катетера. Раздувание баллончика вызывает растягивание проволоочной структуры стента, последний расширяется, врезывается в стенку сосуда и фиксируется.**
- 2. Саморасширяющиеся стенты проводят к заинтересованному участку внутри катетера-интродьюсера, после чего выталкивают в просвет мандреном. Раскрывание пружинящего стента приводит к его фиксации в стенке сосуда.**
- 3. Терморасширяющиеся стенты.**

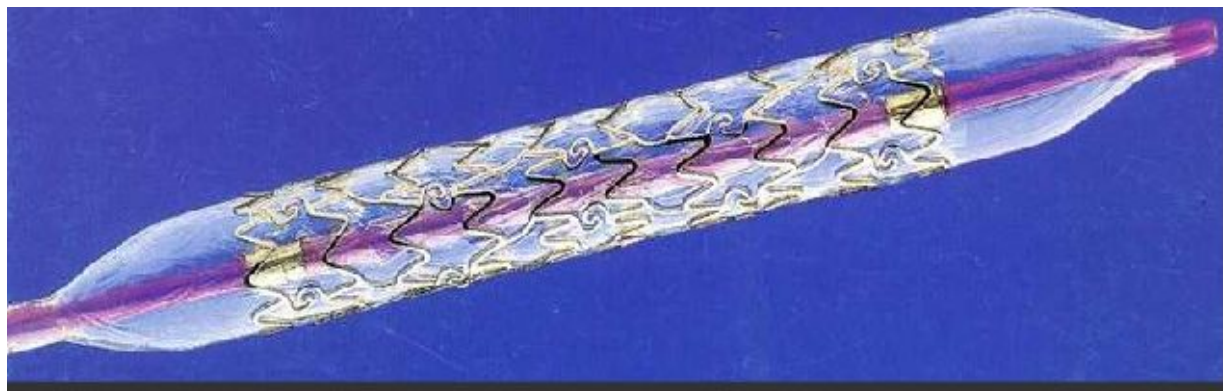
Стенты применяются либо самостоятельно как приспособления для постоянной дилатации сосуда, либо вместе с внутрисосудистыми протезами для их удержания. При лечении ложных артериальных аневризм к ним эндоваскулярно подводят дакроновый эндопротез с двумя стентами на концах и фиксируют расширением стентов. Полость аневризмы исключается из кровотока. Операции на дуге аорты могут потребовать исключения естественного кровотока, требуют сложной аппаратуры.



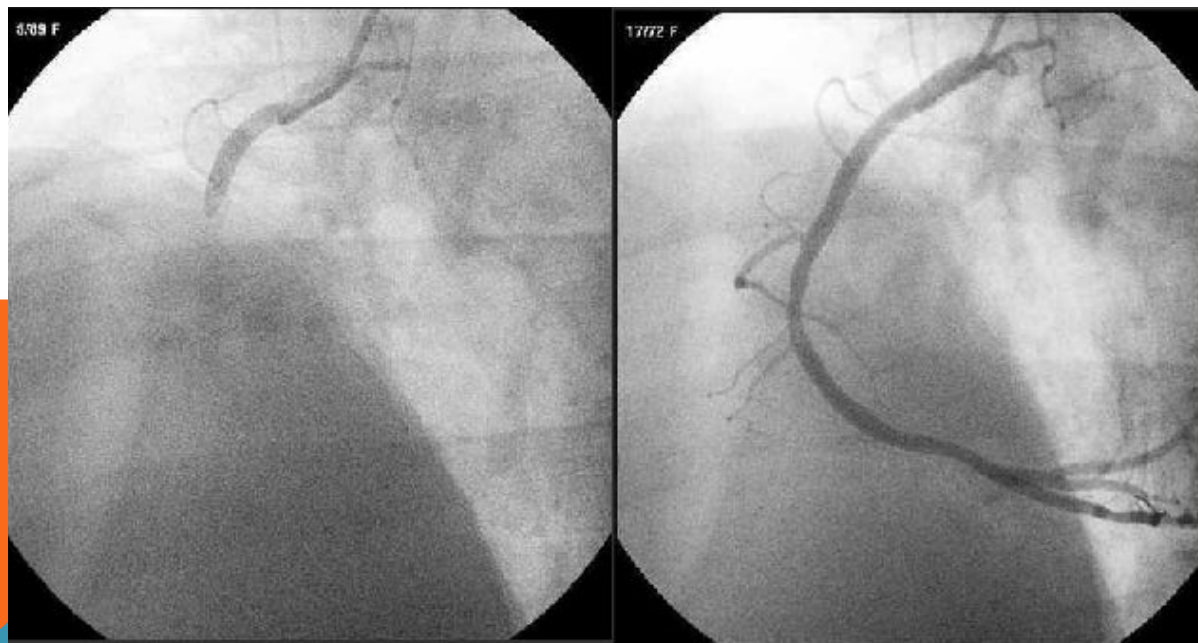
Стент с лекарственным антипролиферативным покрытием — внутрисосудистый протез из кобальт-хромового сплава с покрытием, высвобождающее лекарственное вещество, препятствующее повторному сужению сосуда. Лекарственный слой в последствии

СОВРЕМЕННЫЕ ТЕХНОЛОГИИ В ХИРУРГИИ СОСУДОВ

Внутрисосудистая дилатация и стентирование



Балонный катетер со стентом Palmaz



Коронарная ангиограмма до и после процедуры

АНЕВРИЗМЫ

ИСТИННЫЕ

ЛОЖНЫЕ (ТРАВМАТИЧЕСКИЕ)

ВИДЫ: АРТЕРИАЛЬНЫЕ

ВЕНОЗНЫЕ

АРТЕРИО-ВЕНОЗНЫЕ


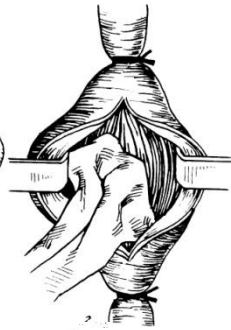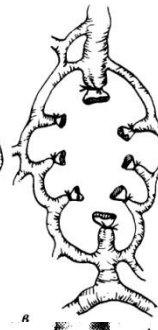
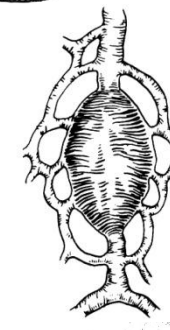
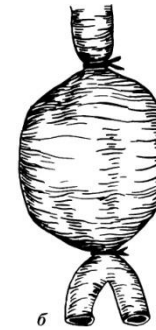
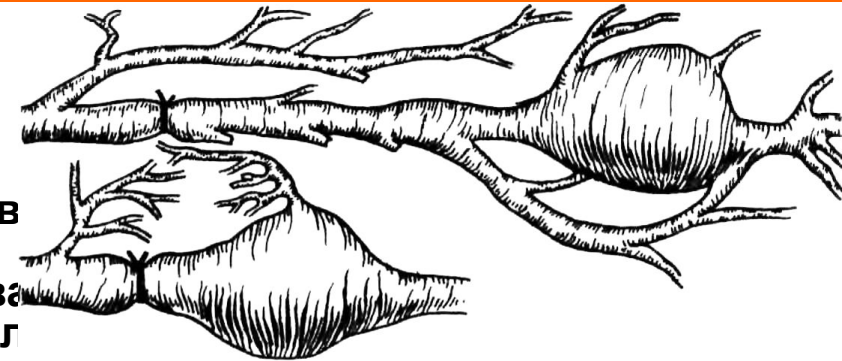Три группы операций:

В настоящее время преимущественно выполняются операции по выключению аневризмы из кровотока либо удалению ее с замещением сосудистым протезом.

хирургические вмешательства, цель которых вызв прекращение или замедление кровотока в аневризматическом мешке и этим способствова образованию тромба и облитерации полости ил уменьшению объема аневризматического мешка. Достигается это перевязкой приводящего конца артерии проксимально от аневризматического мешка (**способы Анеля и Гунтера**)

операции, при которых производится полное выключение аневризматического мешка из кровообращения (**способ Антиллуса**) или же удаление его наподобие опухоли (**способ Филагриуса**)

операции, преследующие цель восстановить полностью или частично кровообращение путем ушивания артериального свища через аневризматический мешок — эндоаневризморрафия (**способы Кикучи — Матаса, Радушкевича — Петровского**)



[HTTP://4AN.RU/](http://4an.ru/)

ОПЕРАЦИИ ПРИ ВАРИКОЗНОМ РАСШИРЕНИИ ВЕН НИЖНИХ КОНЕЧНОСТЕЙ

Существует 4 группы операций: удаление вен, перевязка магистральных и коммуникантных вен, склерозирование вен, комбинированные.

ПО МАДЕЛУНГУ – удаление через разрез по всему протяжению БПВБ

ПО БЭБКОКУ – удаление БПВБ с помощью зонда через 2 небольших разреза

ПО НАРАТУ – перевязка и удаление расширенных вен на голени через отдельные разрезы

ПО ТРОЯНОВУ-ТРЕНДЕЛЕНБУРГУ – высокая перевязка БПВБ у места впадения в бедренную

ПО КОККЕТУ – надфасциальная перевязка коммуникантов

ПО ЛИНТОНУ – подфасциальная перевязка коммуникантов

ПО ШЕДЕ, ПО КЛАППУ – чрескожная перевязка вен (при рассыпном типе вен)

Чаще выполняют операцию Троянова-Тренделенбурга-Бэбкока-Нарата.

