

**С.Ж.АСФЕНДИЯРОВ АТЫНДАҒЫ
ҚАЗАҚ ҰЛТТЫҚ МЕДИЦИНА
УНИВЕРСИТЕТІ**



**КАЗАХСКИЙ НАЦИОНАЛЬНЫЙ
МЕДИЦИНСКИЙ УНИВЕРСИТЕТ ИМЕНИ С.
Д.АСФЕНДИЯРОВА**

Модуль терапевтической стоматологии


СРС

**На тему:
Симптомы и синдромы в клинике терапевтической
стоматологии**

Выполнила: Темирболат У.Т
Ст.09-007-1

План:



- **1. Введение**
- **2. Симптомы при лейкоплакии**
- **3. Симптомы при болезнях крови**
- **4. Симптомы и синдромы пузырчатки**
- **5. Симптомы и синдромы при заболеваниях ЖКТ**
- **6. Симптомы при сифилисе**
- **7. Литература**

Введение



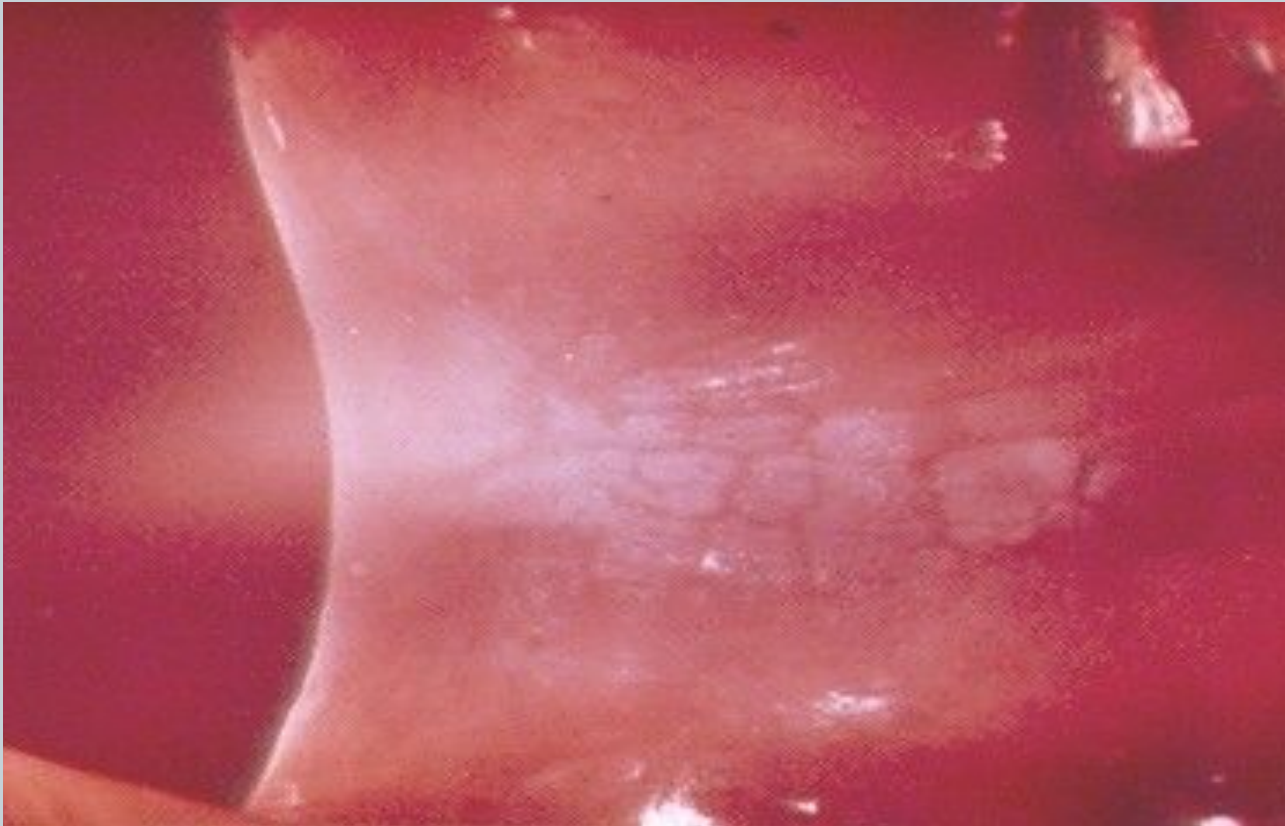
Семиотика — это учение о симптомах болезни и их диагностическом значении». Симптомами болезни считаются те или иные отклонения от принятой нормы в структуре или функции органов/тканей либо организма в целом. Таким образом, одной из основных для семиотики являются проблемы нормы и отклонений от нее.

Симптомы лейкоплакии

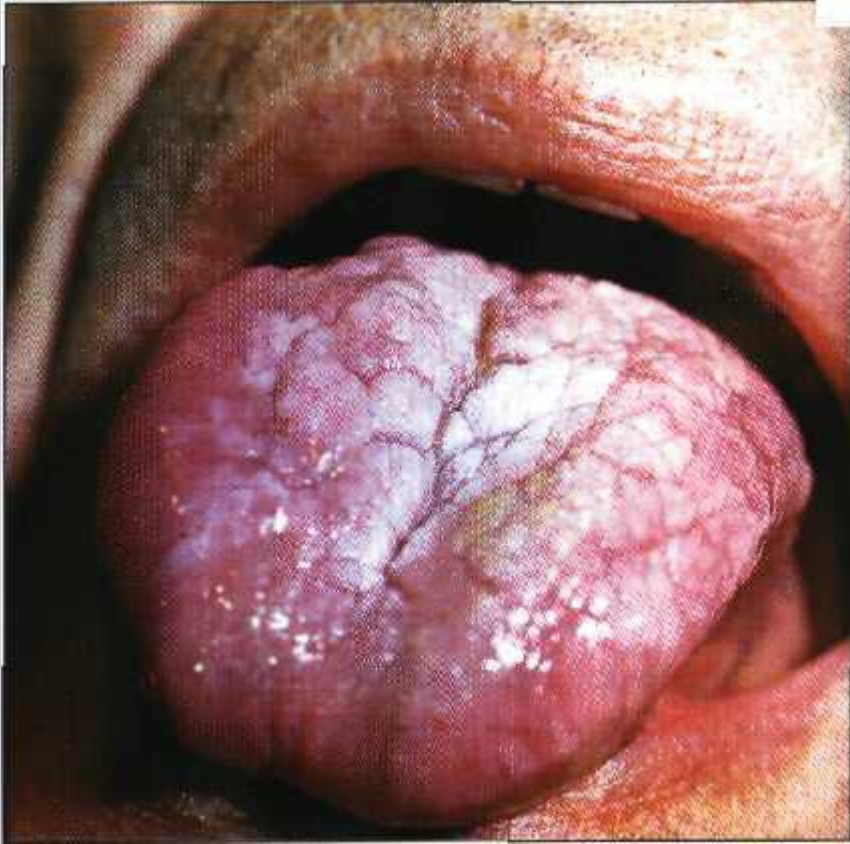


- Симптом «булыжной мостовой».
- «Ожог ляписом».
- «Папиросная бумага».
- Поверхность, «изъеденная молью» (мягкая лейкоплакия).
«Волосистая» лейкоплакия – при ВИЧ-инфекции.

Симптом «Папиросная бумага»

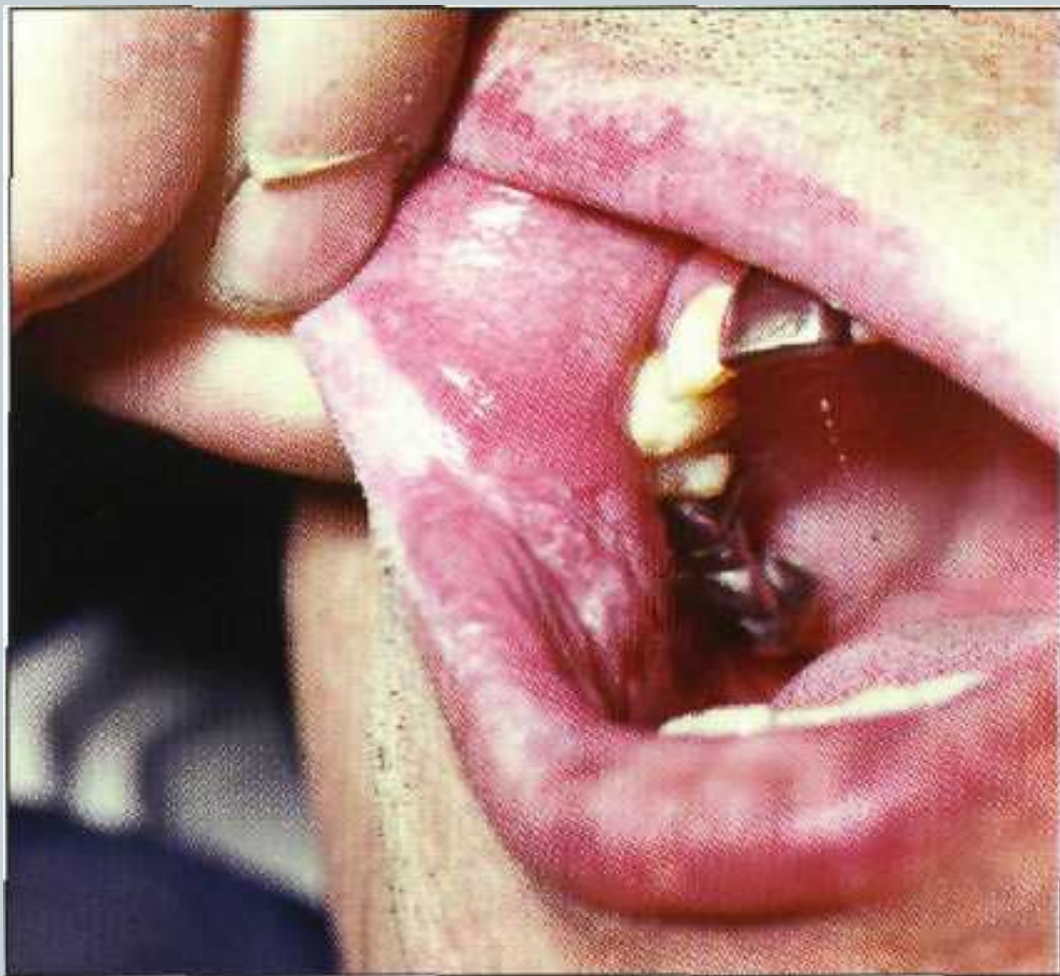

«Симптом «бульжновой мостовой».



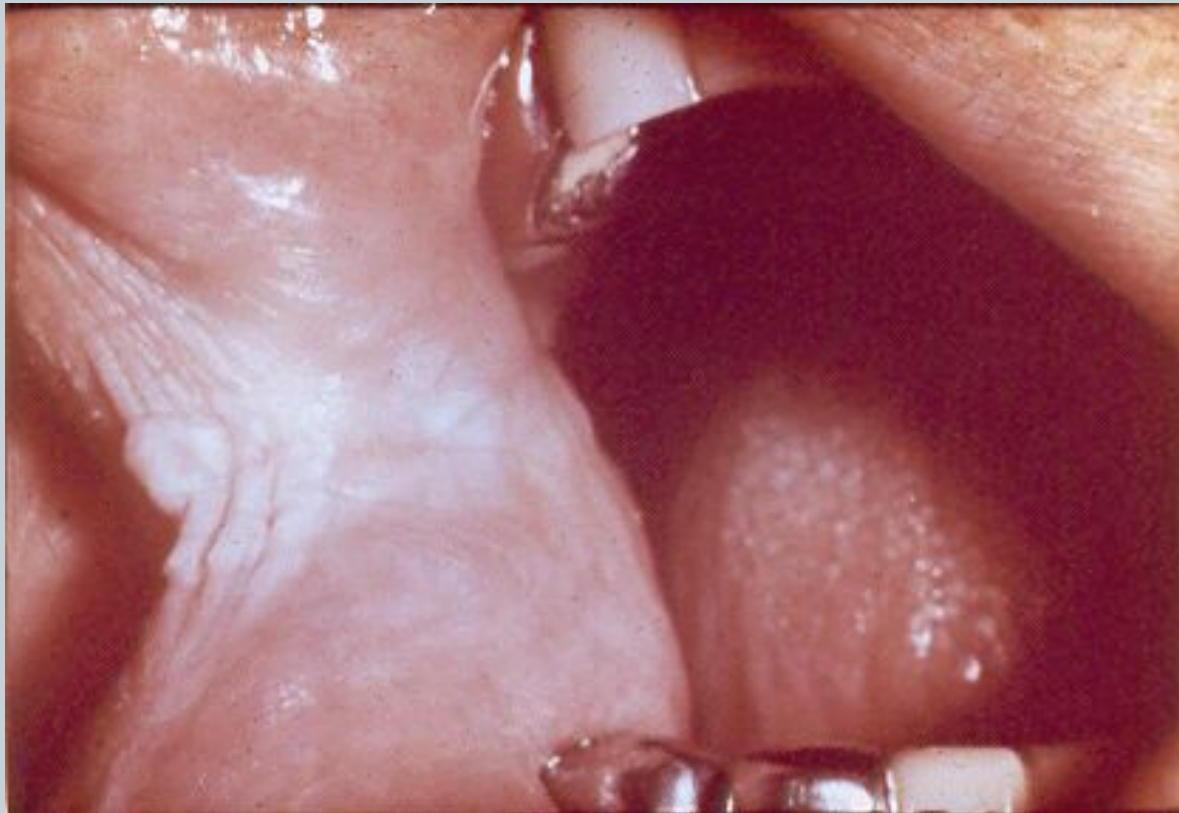Развивается на фоне складчатости языка, выступающие участки ороговевают сильнее — поверхность языка напоминает бульжновую мостовую

Поверхность, «изъеденная молью»



Выявляется своеобразное сращивание СОПР бархатно-белого цвета, напоминающее поверхностный ожог или мацерированную поверхность. Иногда такие образования в значительном количестве наслаиваются на поверхность СОПР, и тогда напоминает поверхность губки с разными по форме и размерам ячейками, или выглядит как бы посыпанной светлыми деревянными опилками

*«Бородавчатая
лейкоплакия».*



Симптомы при туберкулезе

Язва с «подрытыми» краями.

Творожистый некроз.

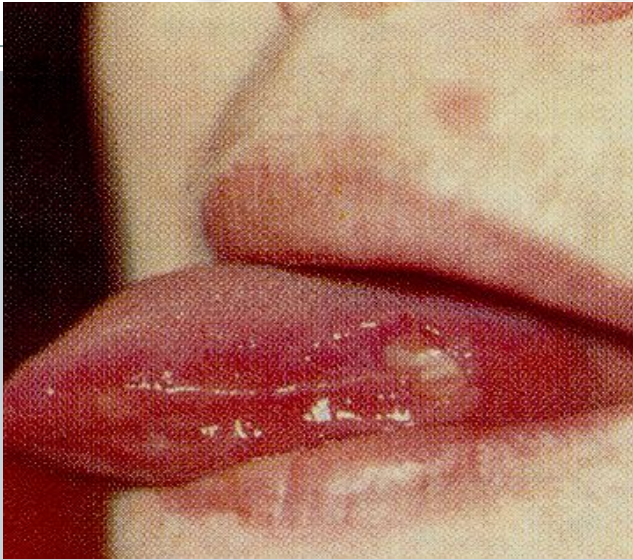Симптом «яблочного желе».

Ягода малины.

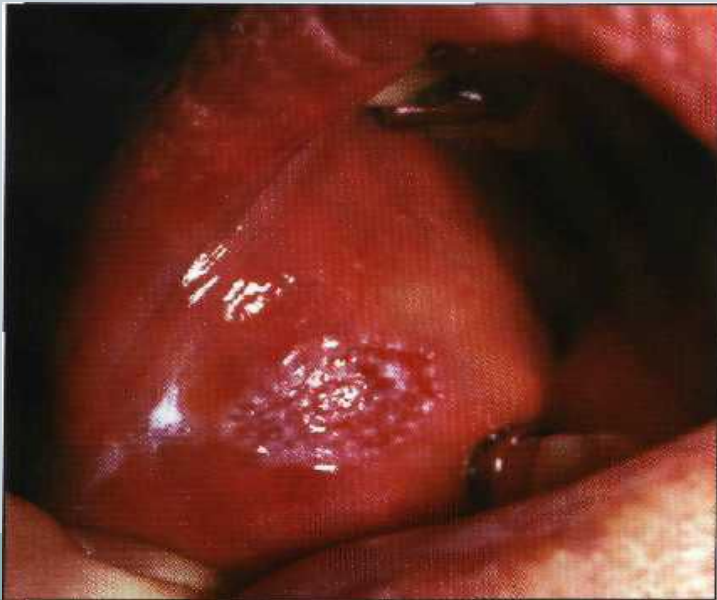
Симптом (феномен)

Поспелова.

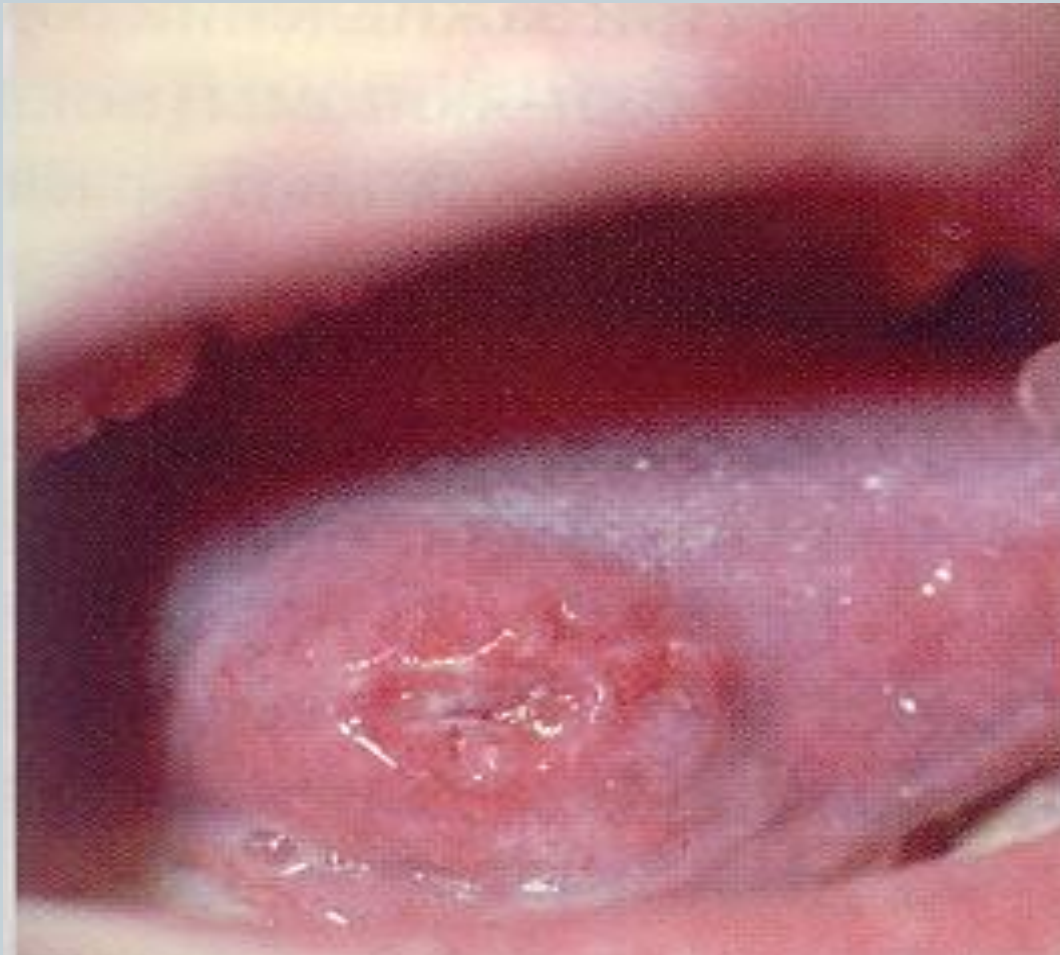Туберкулезная язва



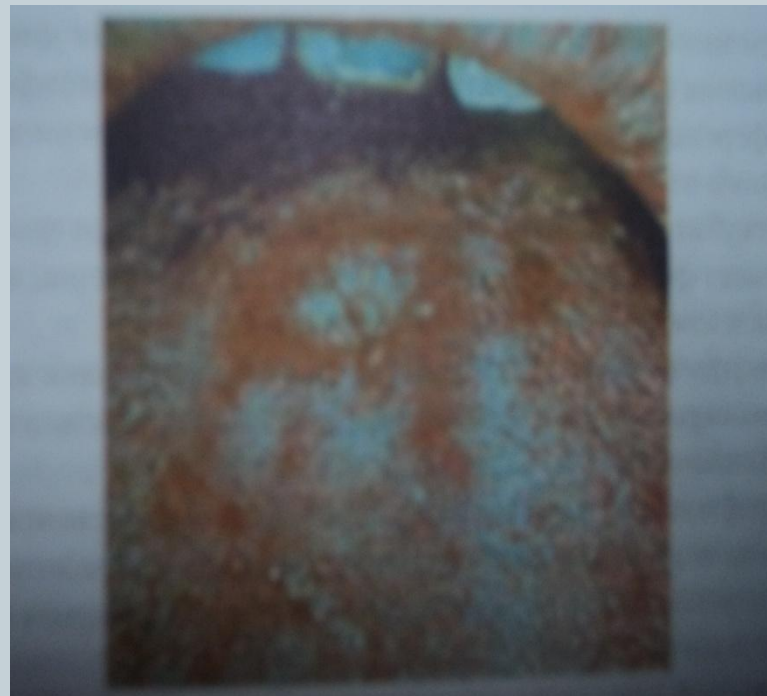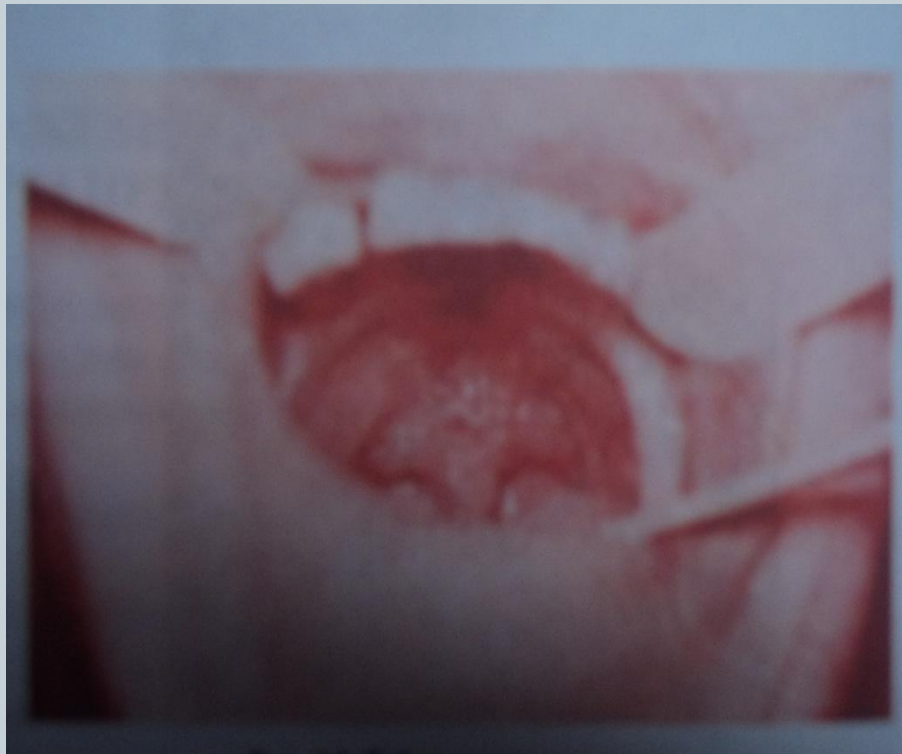- Язва овальной формы размером 5-10мм с «подрытыми» неровными краями покрыта серо-желтым налетом.,
- дно мягкое зернистое
- Резко болезненна при пальпации




Симптом (феномен) Пospelова.



Ягода малины.



Симптомы при сифилисе



Блюдцеобразная язва с ровными краями, безболезненна при пальпации.




«Сальный» налет, мясо красного цвета.



Хрящеподобный инфильтрат в основании элемента поражения.

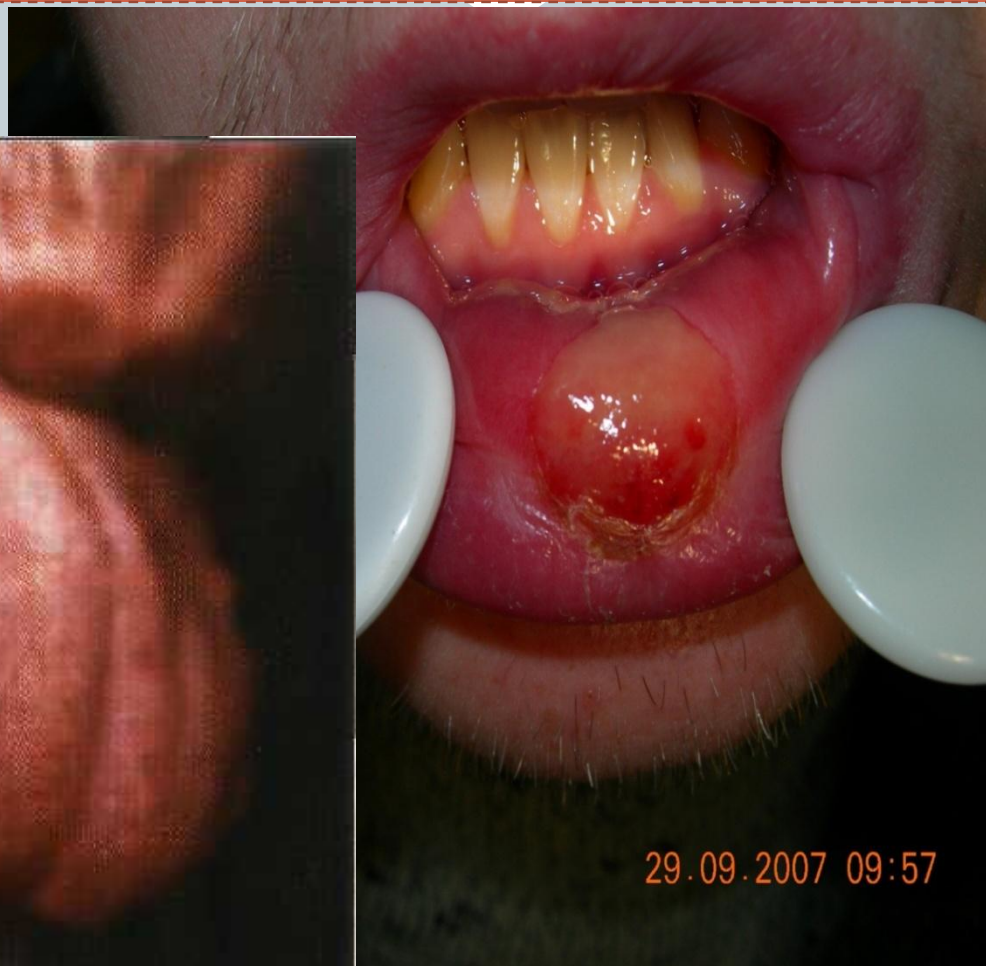
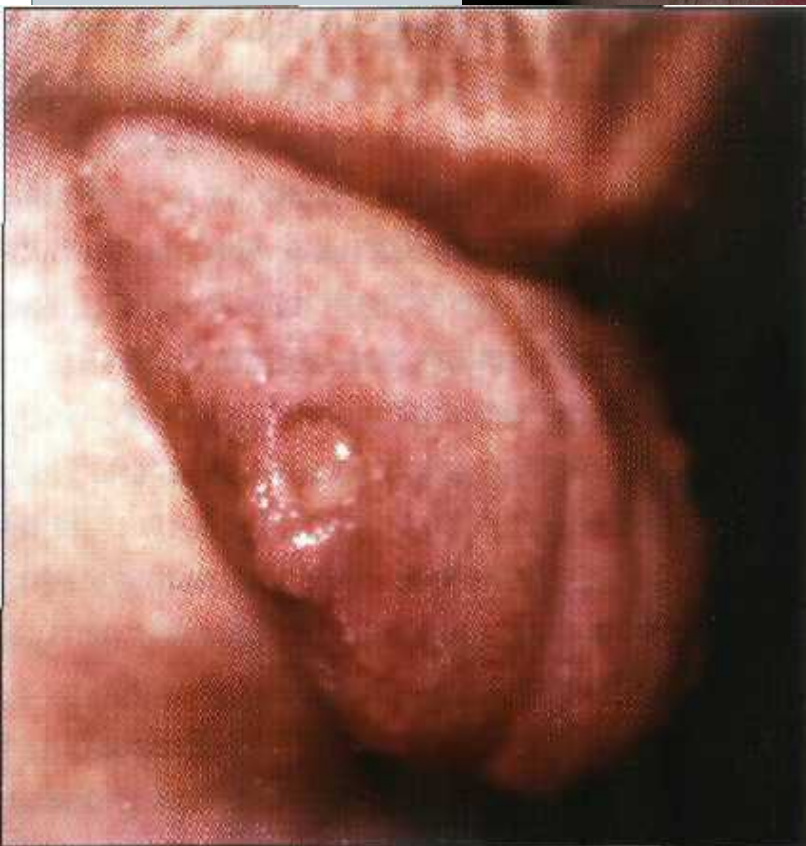
Бляшки «скошенного луга»



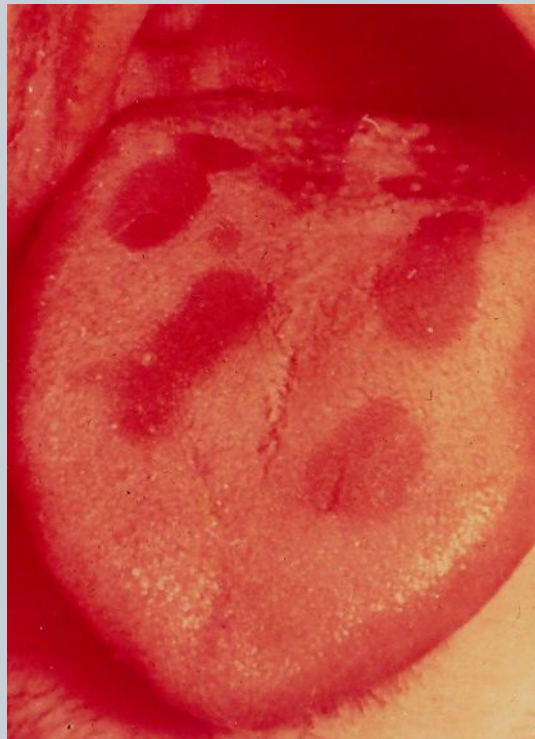
Лимфоузлы увеличены
пакетообразные

Твердый шанкр

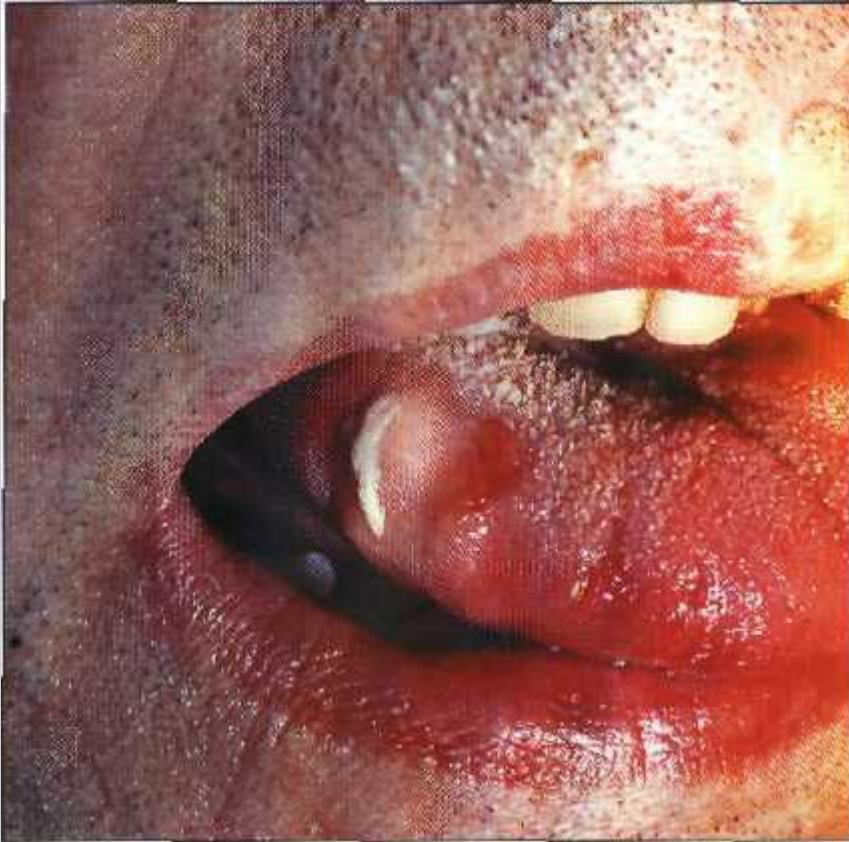

29.09.2007 09:57

Бляшки «скошенного луга»

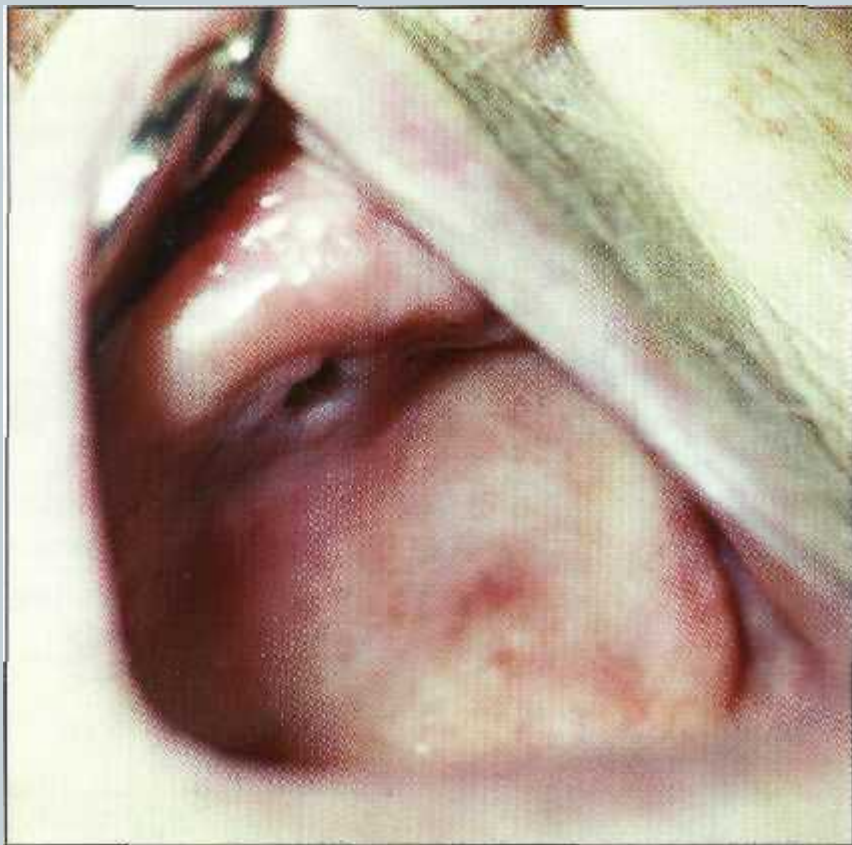


Декубитальная язва



-дно бугристое,
закрyто налетом
-Лимфатические
узлы увеличены,
болезненны

Трофическая язва



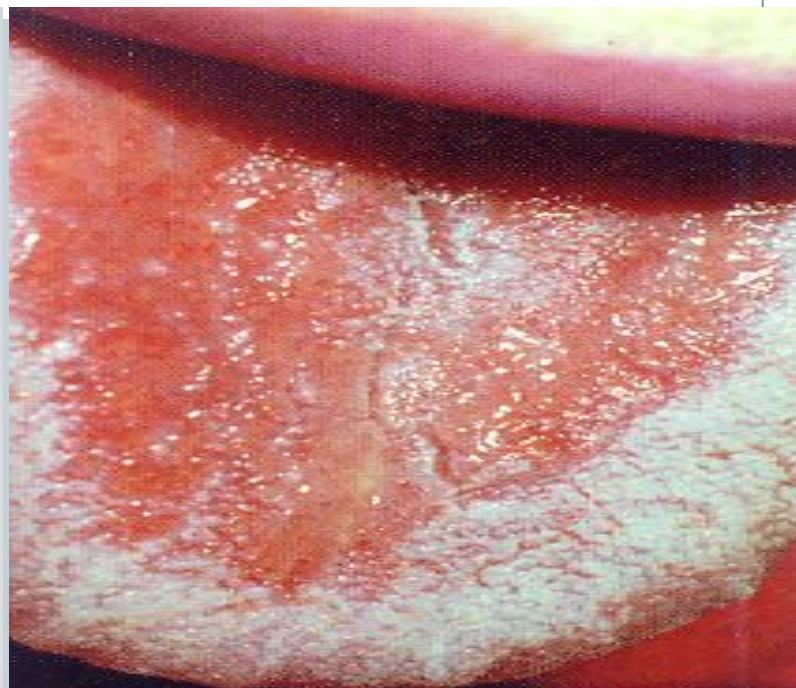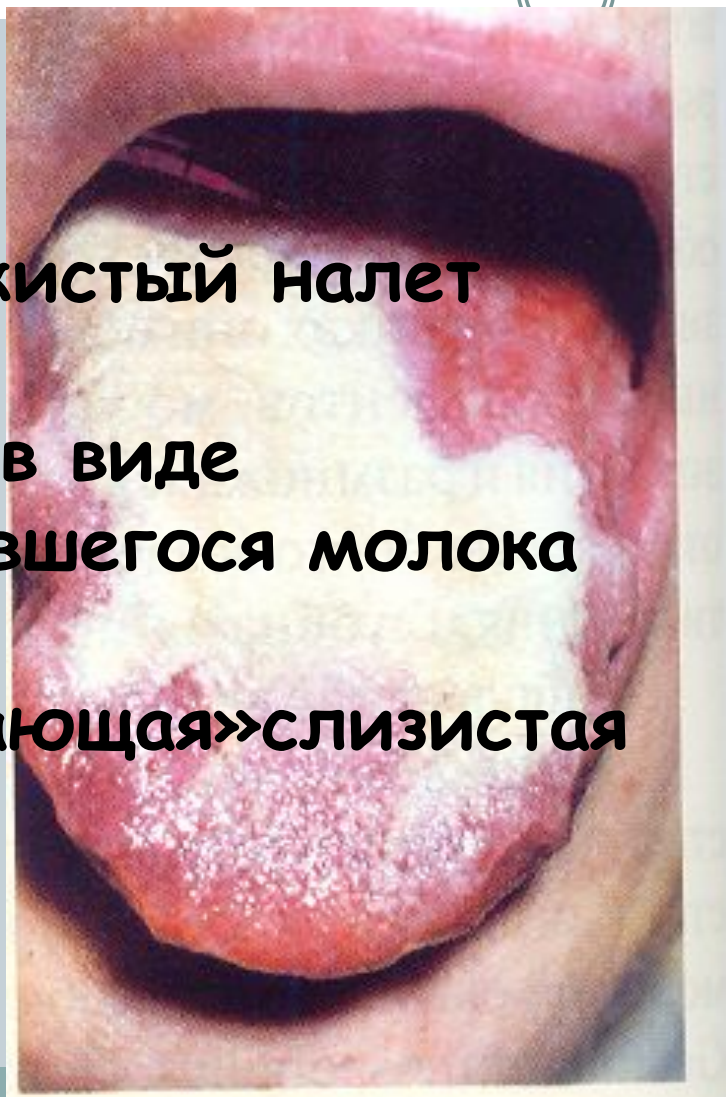
- Язва с неровными краями , покрыта серовато-белым некротическим налетом со зловонным запахом , размером 2-5мм
- Резко болезненны при дотрагивании и во время еды
- Отсутствие воспалительной реакции в окружающих тканях

Симптомы при кандидозе


→ Творожистый налет

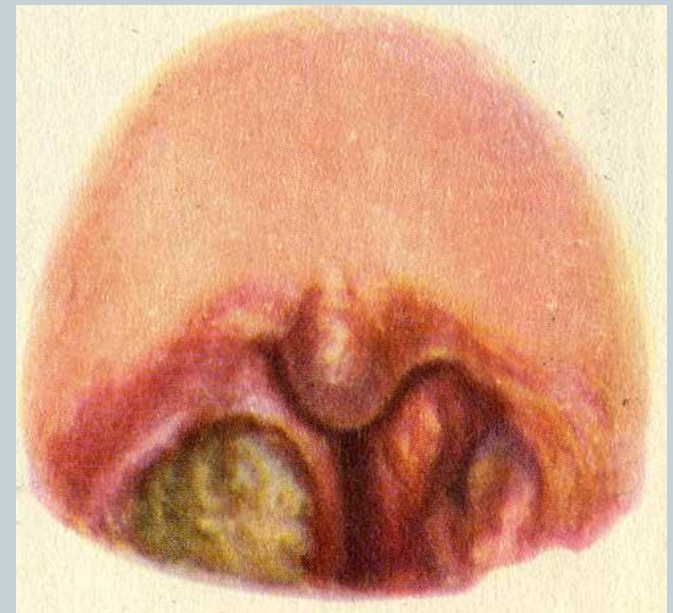
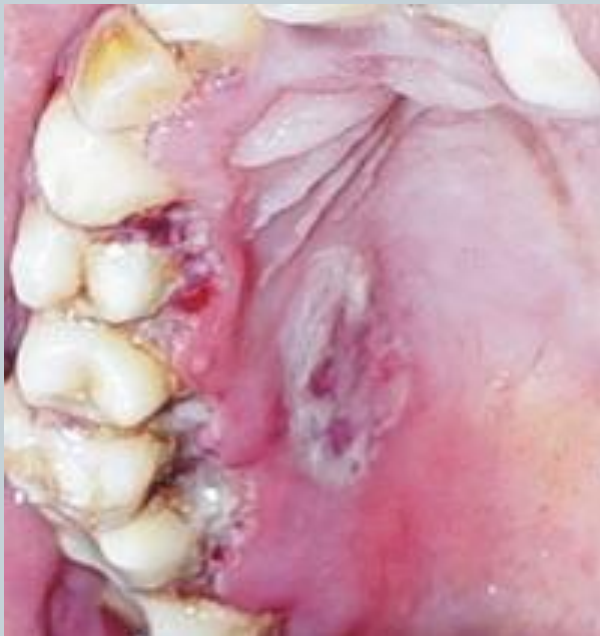→ Налет в виде свернувшегося молока

→ «Пылающая» слизистая



Симптом при язвенно-некротическом стоматите Венсана

 Ангина Симановского-Плаута-Венсана -
изолированное поражение зева



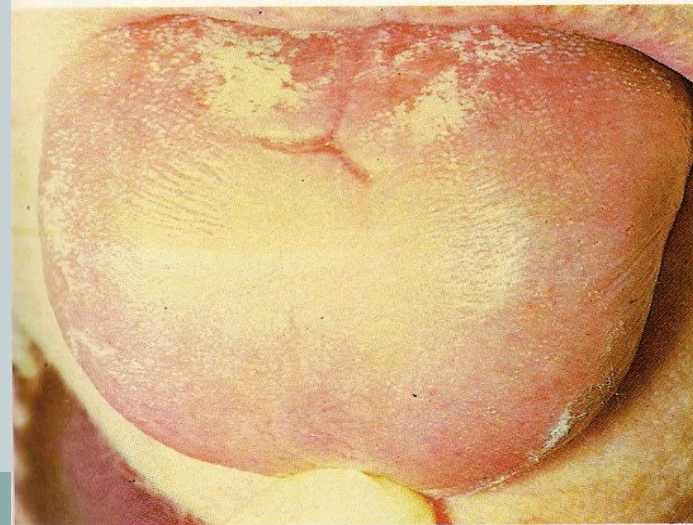
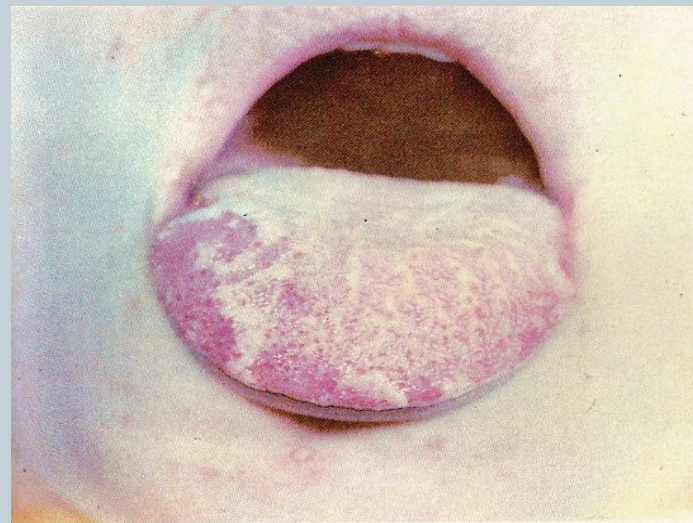
СИМПТОМЫ ПРИ ЖКТ

При гипоацидном гастрите

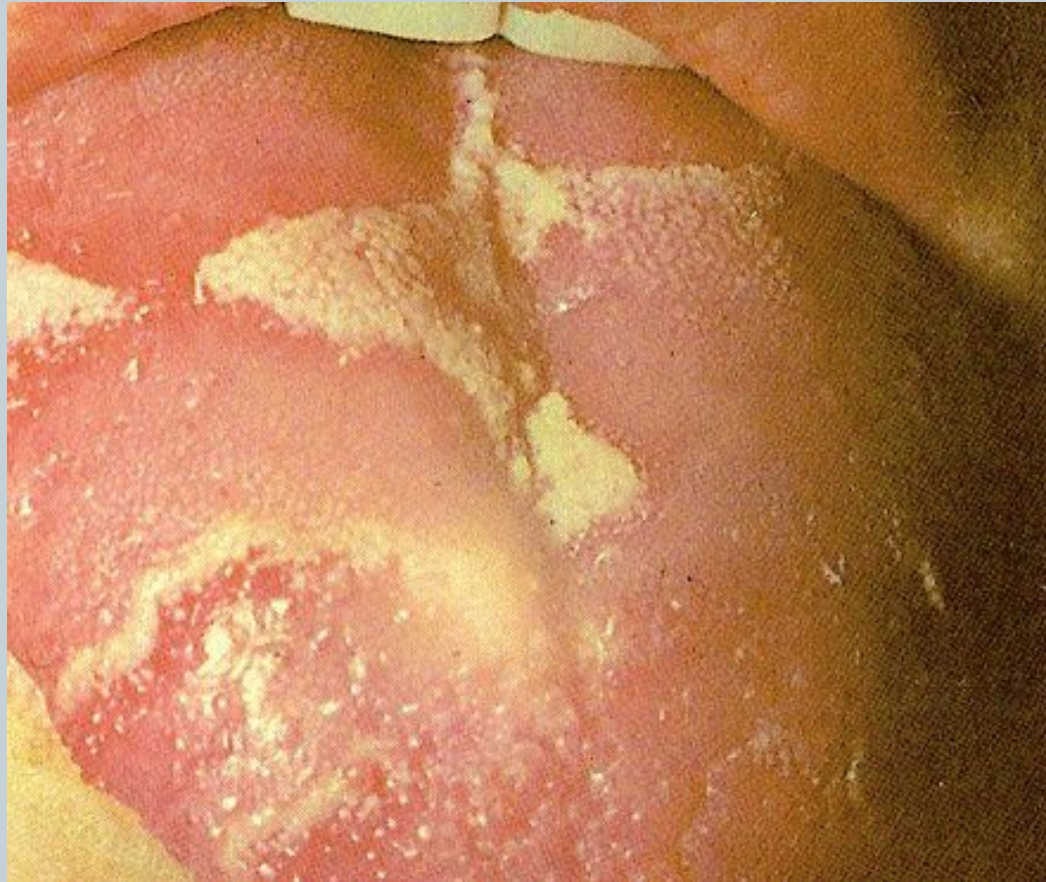➔ десквамативный
глоссит,

➔ атрофия и

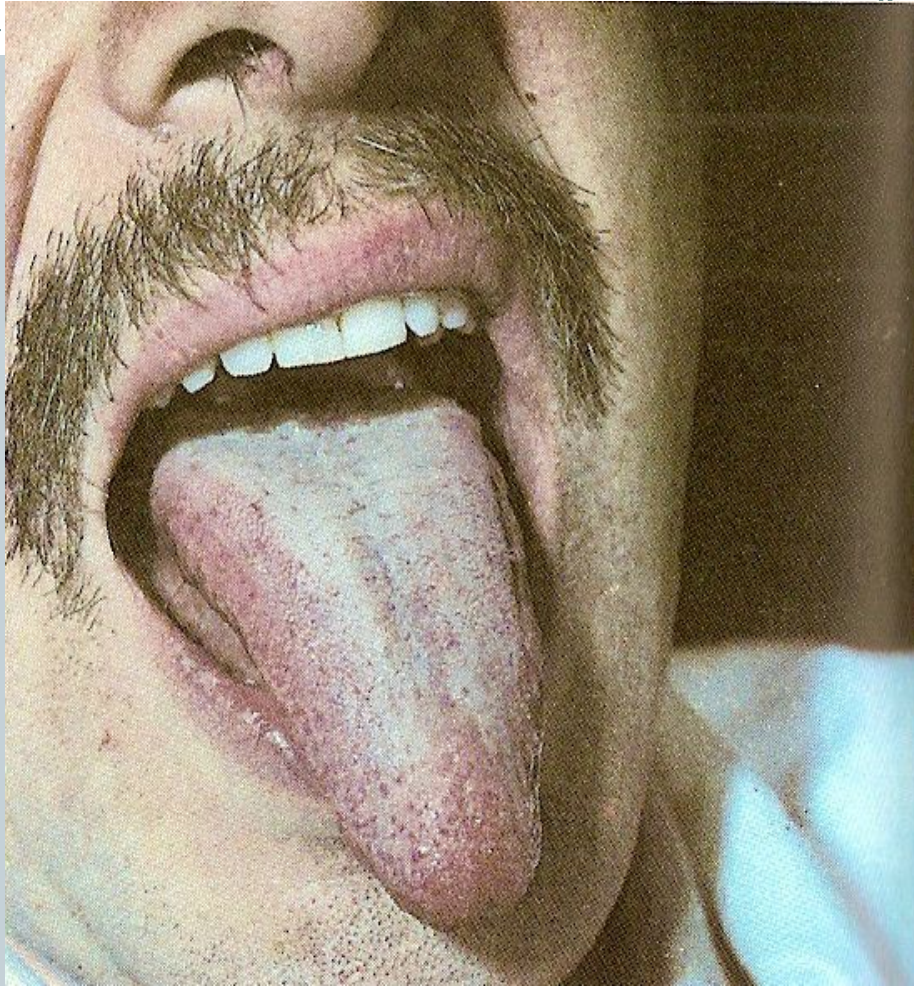
➔ сглаженность
нитевидных
сосочков языка).



Десквамативный глоссит при гипоацидном гастрите.

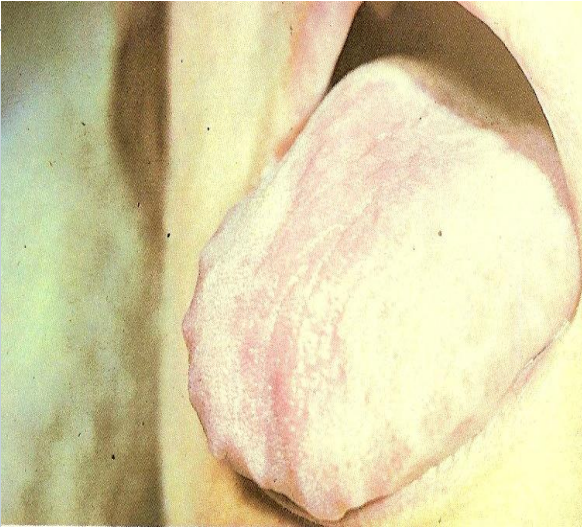


При гиперацидном гастрите

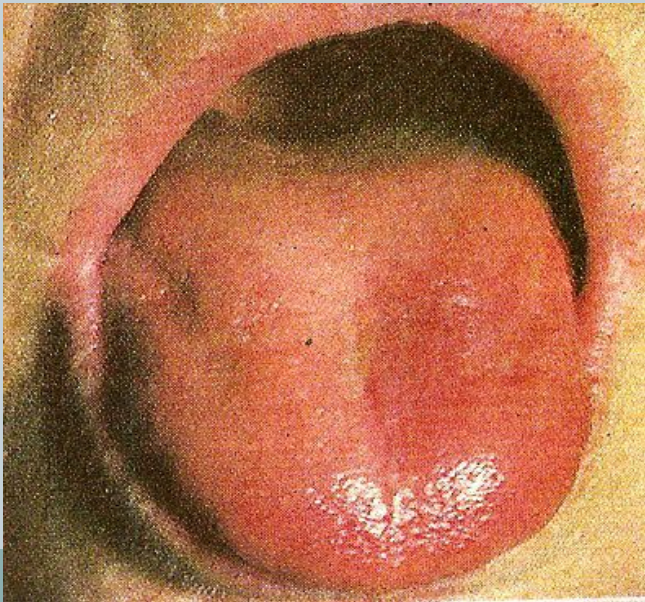


- **обложенность языка в области средней и дистальной третей**
- **гипертрофия грибовидных сосочков**

Язвенная болезнь желудка



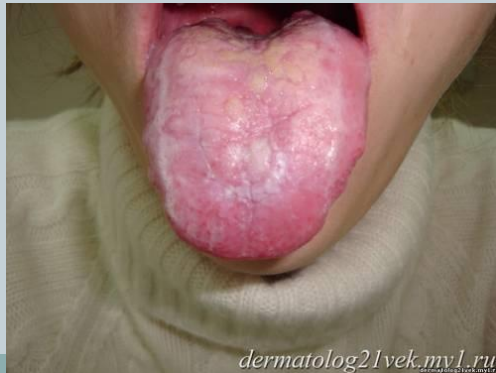- **отечность слизистой оболочки**
- **отпечатки зубов на боковой поверхности языка,**
- **участки атрофии (нитевидных сосочков).**



Синдром (болезнь) Лайелла

Синоним: эпидермальный токсический некролиз.
Возникает как наиболее тяжелая форма лекарственной болезни.

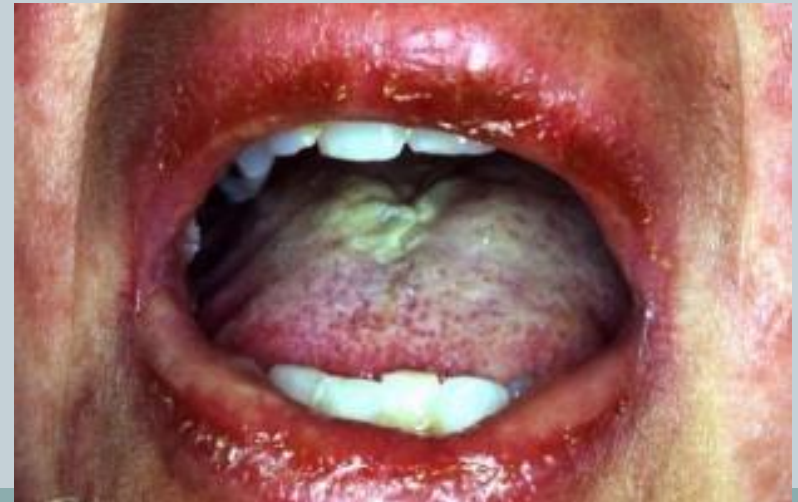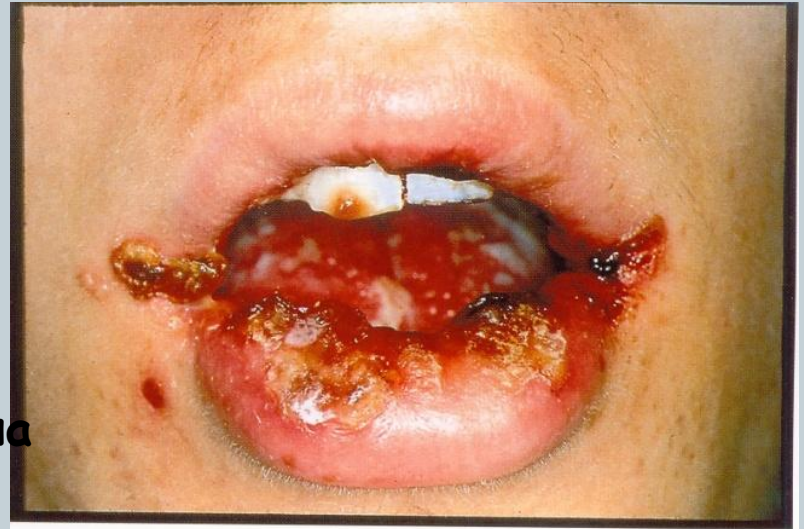- ➔ Обширный некролиз эпидермиса кожи и эпителия слизистой оболочки рта.
- ➔ Элементы поражения напоминают ожог III степени.
- ➔ Симптом Никольского может быть (+).
- ➔ В мазке-отпечатке могут обнаруживаться акантолитические клетки.



Синдром Стивенса - Джонсона

Острый слизисто-кожно-глазной синдром;
дерматостоматит Баадера.

- ➔ Тяжелейшая форма многоформной эксудативной эритемы.
- ➔ Элементы поражения локализуются на коже, слизистой оболочке рта, зева, гортани.
- ➔ Высыпание пузырей и пузырьков превращаются в сплошную эрозивную поверхность
- ➔ Конъюнктивит, кератит

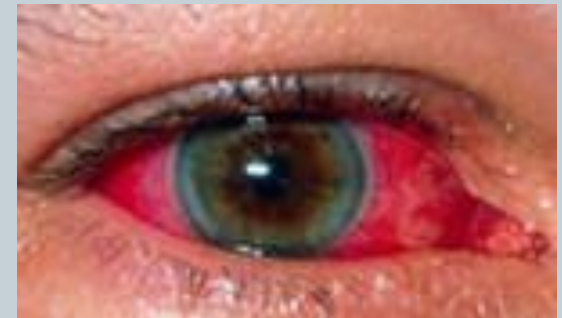
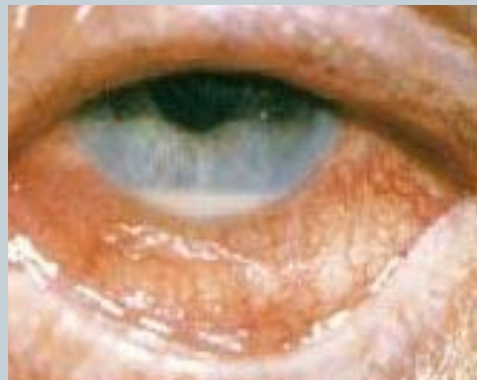
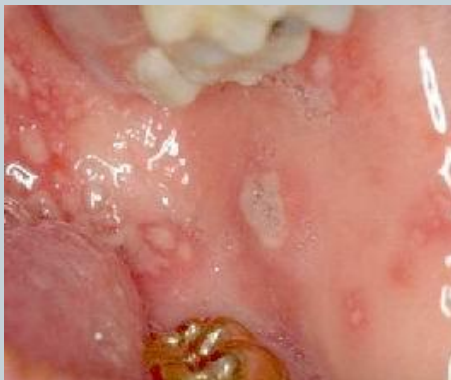Синдром Бехчета



Описан в 1937 г. турецким стоматологом Бехчетом.

- ➔ Одновременное или последовательное артрозное поражение слизистой оболочки рта.
- ➔ Поражение половых органов.
- ➔ Заболевание глаз (чаще обоих) – ирит, увеит, чаще ведущие к слепоте.



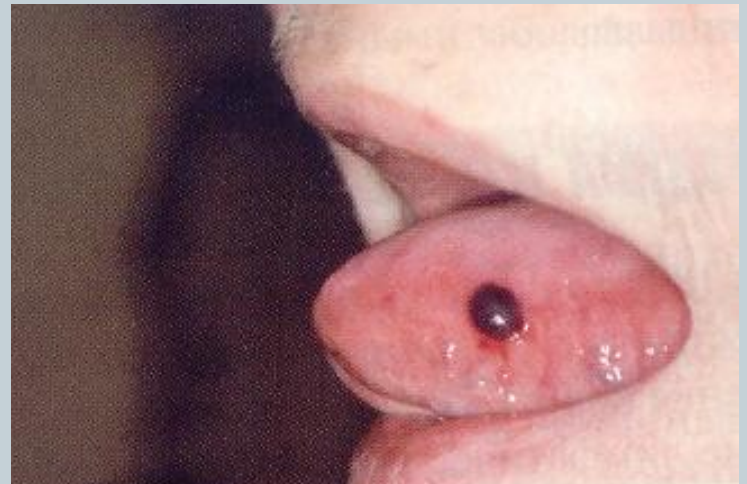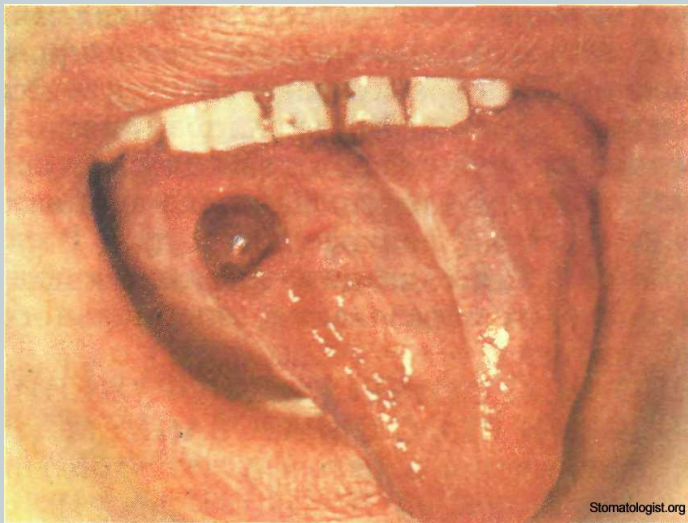
ПУЗЫРНО-СОСУДИСТЫЙ СИНДРОМ.



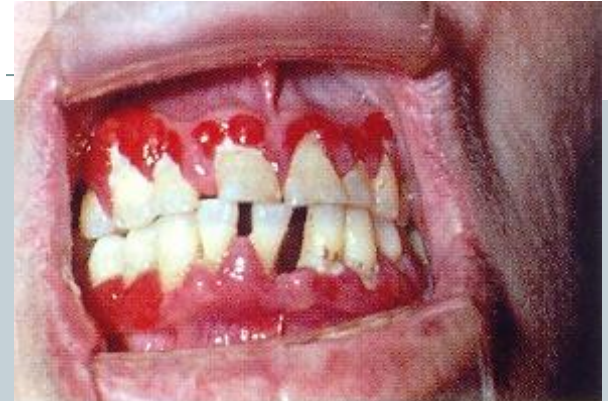Возникает у лиц с гипертонической болезнью



Появление плотных пузырей с прозрачным или геморрагическим содержимым разной величины.



Синдромы при лейкозе



Анемический синдром.



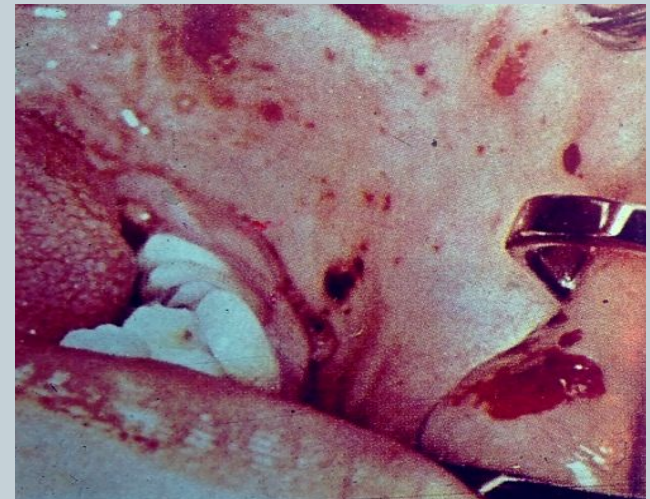Интоксикационный синдром. (гиперплазия тканей , кровоизлияния , анемия и интоксикация)



Геморрагический синдром. (кровоточивость десны, петехиальные кровоизлияния)



Гиперпластический синдром. (безболезненное увеличение лимфатических узлов, печени)



Симптомы при Красном плоском лишае

На коже - папулы с пупкообразным вдавлением в центре.



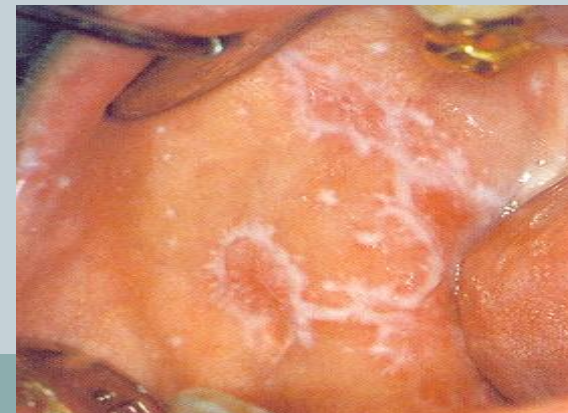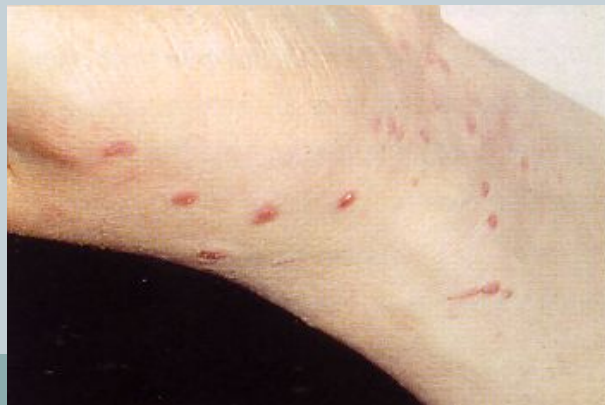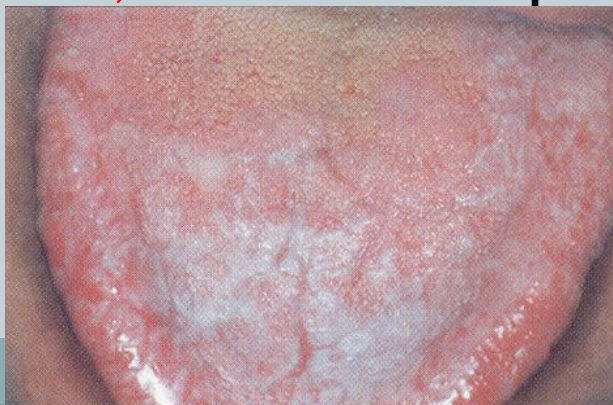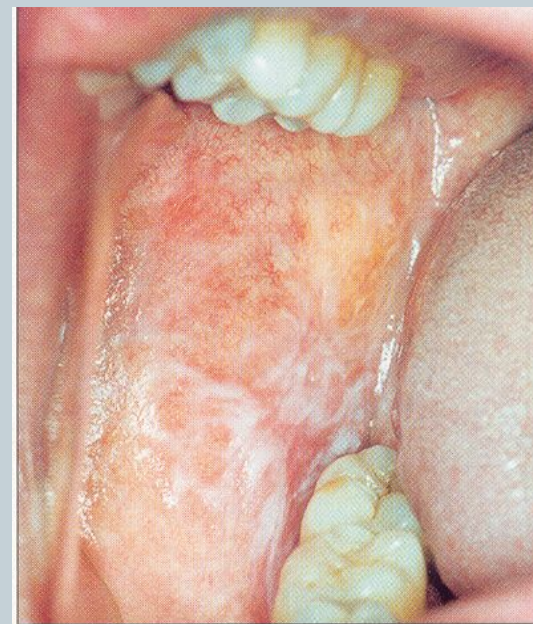
Сетка Уикхема на поверхности папул на коже (усиление кожного рисунка).



Причудливые узоры из папул на слизистой оболочке рта (рисунок мороза на стекле, лист папоротника, кружевной рисунок и т.д.).



Симптом Кебнера



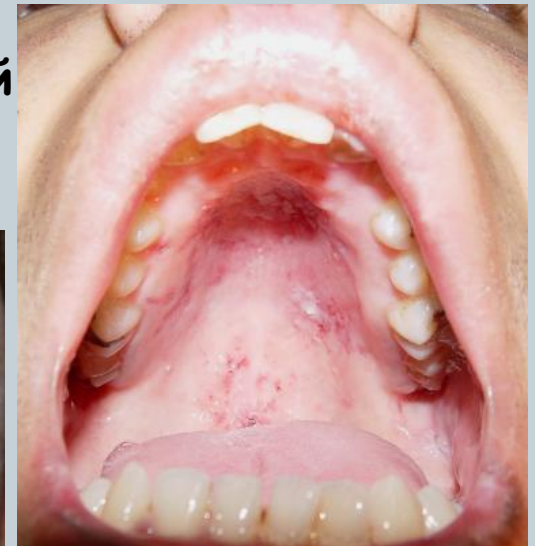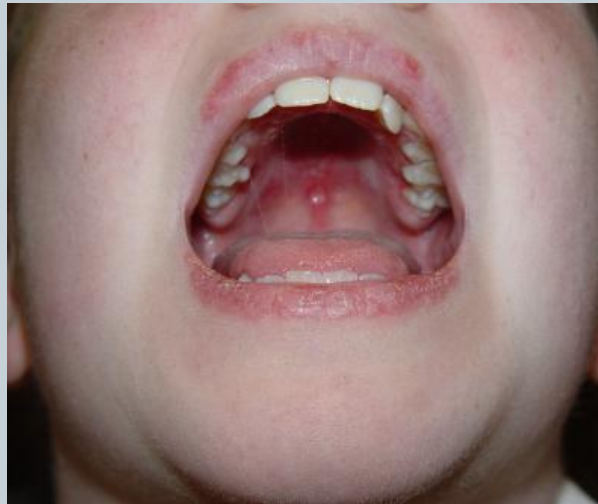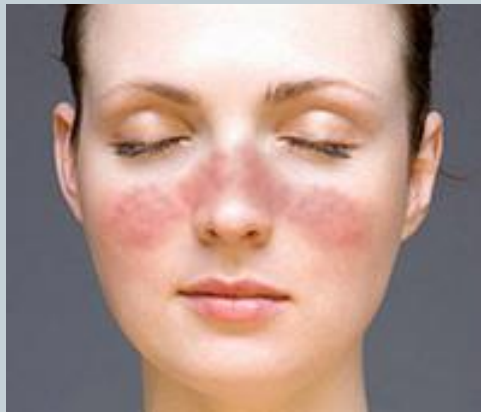Симптомы Красной волчанки



Эритема в виде «бабочки» на коже лица.



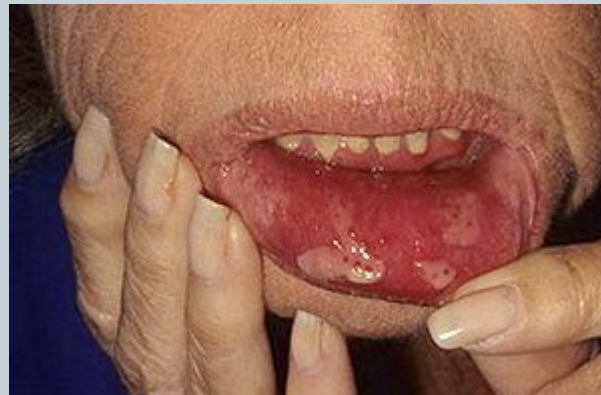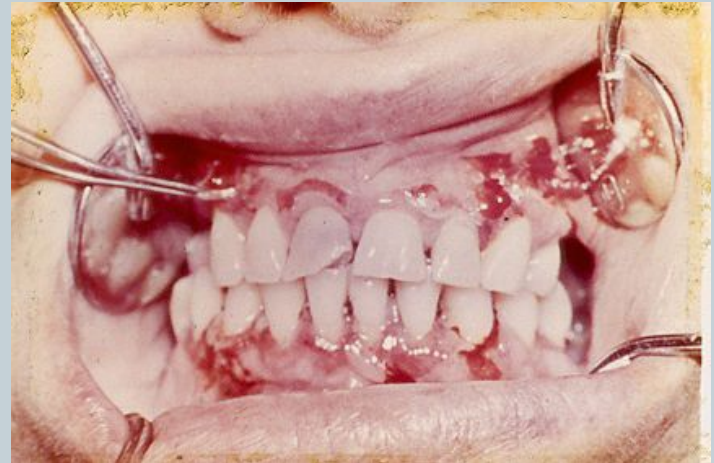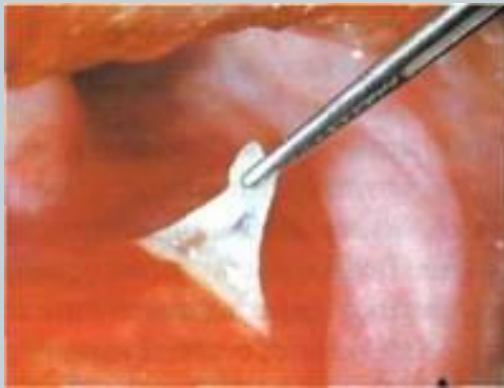«Пестрый» вид красной каймы губ - за счет чередования участков инфильтрации и телеангиэктазий



Акантолитическая пузырчатка (пемфигус)

➔ Симптом Никольского +

➔ Симптом груши



Список литературы!



- **1.Терапевтическая стоматология Максимовский Ю.М. 2002г.**
- **2.Терапевтическая стоматолгия Бареер Г. М. 2008г.**
- **3. Заболевания слизистой оболочки полости рта Данилеский Н.С., Леонтьев В. К. 2001г.**
- **4.Язык - зеркало организма Банченко Г.В., Максимовский Ю.М. 2000г.**
- **5.Болезни слизистой оболочки полости рта Зазулевская Л.Я. 2010г.**