An anatomical diagram showing a fetus in the pelvic region of a woman's body. The fetus is in a breech position, with its buttocks and feet facing the birth canal. The diagram is semi-transparent, showing the internal organs of the pelvis and the spine. Labels in Russian point to various parts: 'Матка' (Uterus) at the top, 'Плод' (Fetus) pointing to the fetus, 'Шейка матки' (Cervix) at the bottom, and 'Влагалище' (Vagina) at the very bottom. The text 'Тазовое предлежание плода' is overlaid in the center.

# Тазовое предлежание плода

Матка

Плод

Шейка  
матки

Влагалище

Выполнила  
студентка ОЛД-606  
Горбунова Ирина

# Тазовое предлежание

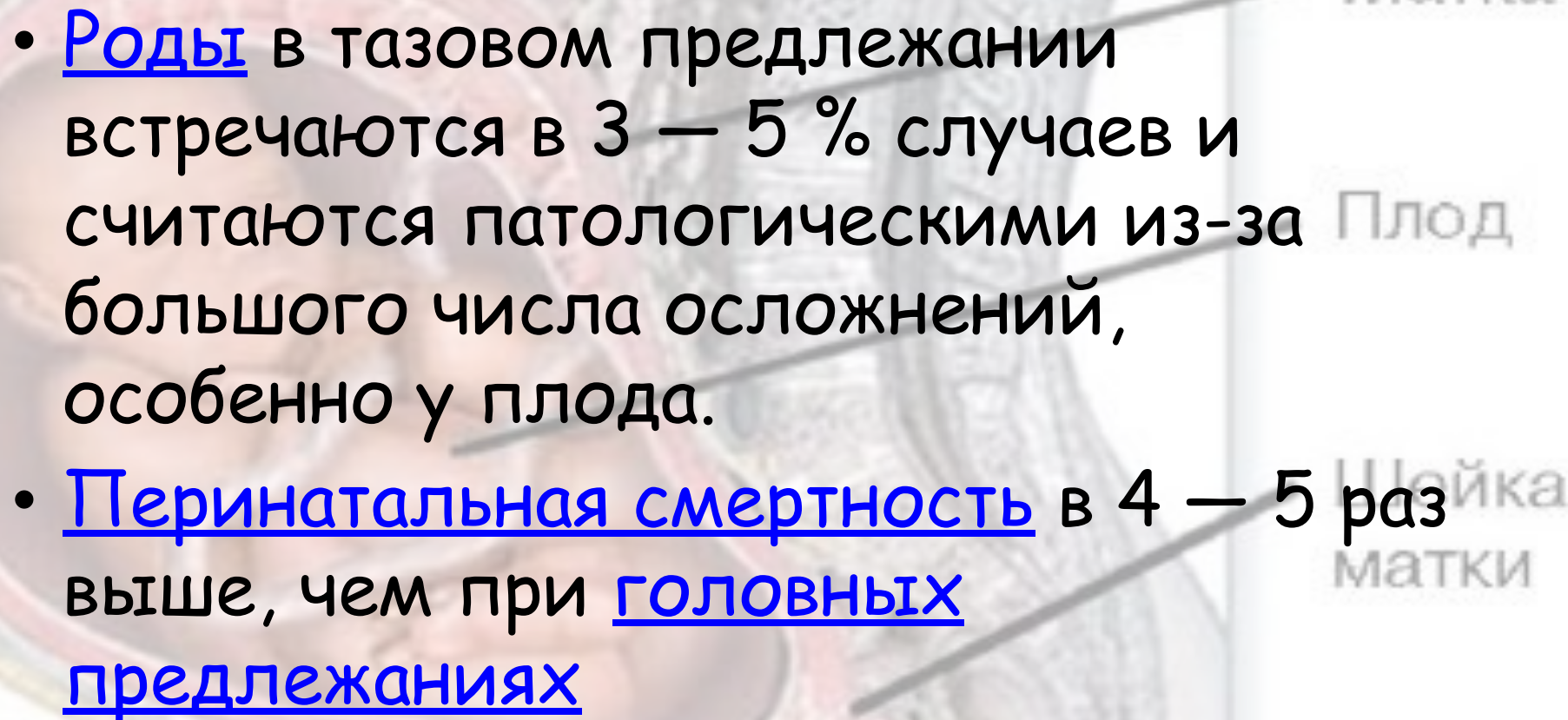
- вариант расположения плода в матке, при котором его тазовый конец предлежит ко входу в малый таз женщины.

Матка

Плод

Шейка  
матки

Влагалище

- 
- Роды в тазовом предлежании встречаются в 3 — 5 % случаев и считаются патологическими из-за большого числа осложнений, особенно у плода.
- Перинатальная смертность в 4 — 5 раз выше, чем при головных предлежаниях
- Матка
- Плод
- Шейка матки
- Влагалище



# ЭТИОЛОГИЯ

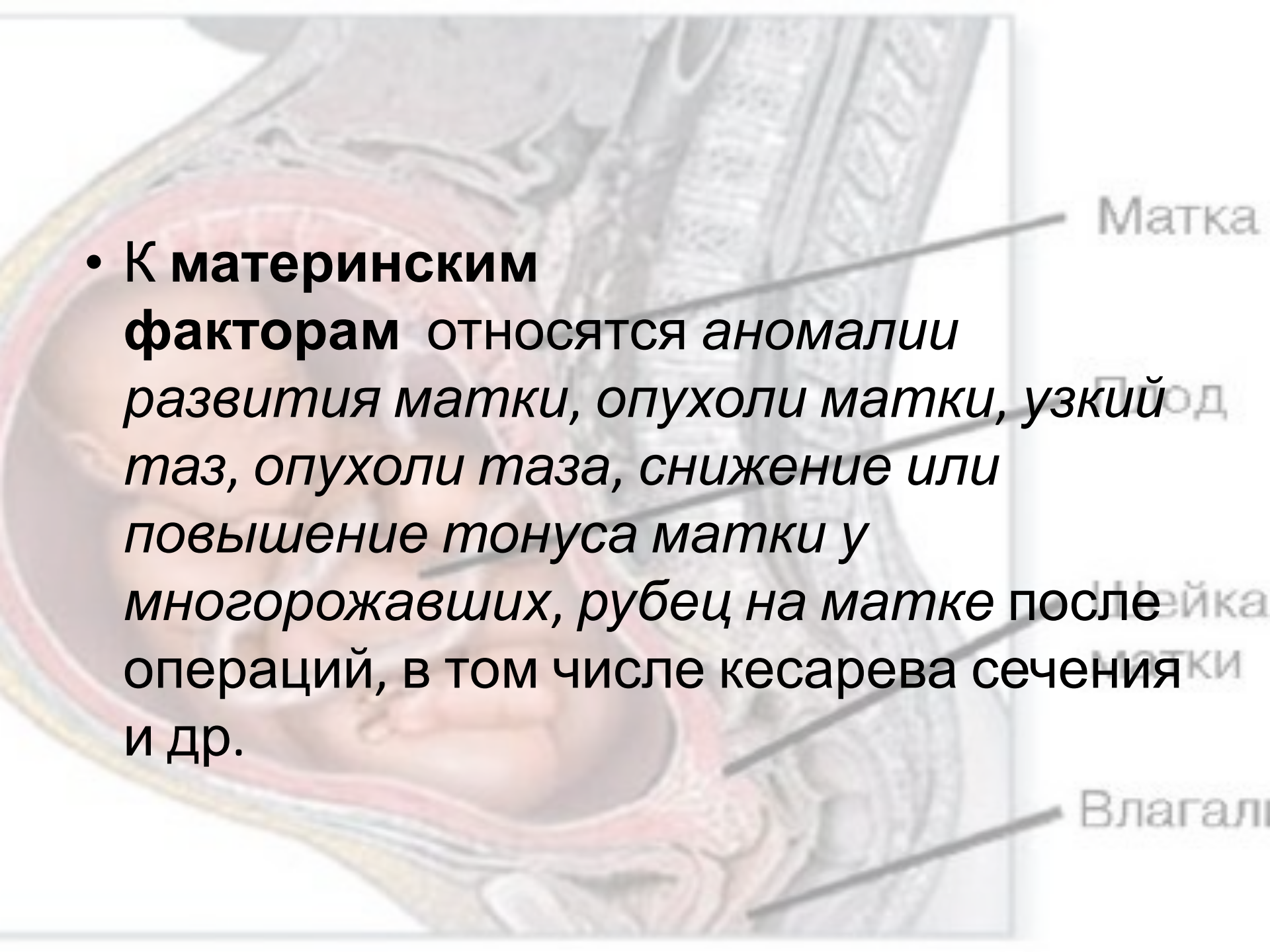
- **Этиология тазовых предлежаний до настоящего времени остается недостаточно выясненной.**
- **Выдвигается предположение о наличии материнских, плодовых, плацентарных факторов, способствующих тазовому предлежанию.**

Матка

Плод

Шейка  
матки

Влагалище

- 
- К **материнским факторам** относятся *аномалии развития матки, опухоли матки, узкий таз, опухоли таза, снижение или повышение тонуса матки у многорожавших, рубец на матке после операций, в том числе кесарева сечения и др.*

Матка

Плод

Шейка  
матки

Влагалище



- К **плодовым факторам** относятся *недоношенность, многоплодие, задержка внутриутробного развития и врожденные аномалии плода (анэнцефалия, гидроцефалия), неправильное членорасположение плода, особенности вестибулярного аппарата у плода и др.*



Матка

Плод

Шейка  
матки

Влагалище

- Установлено, что при тазовых предлежаниях у доношенных новорожденных нервные элементы продолговатого мозга менее зрелые (наряду с нейронами имеются нейробласты) в отличие от детей, рожденных в головном предлежании.



Матка

Плод

Шейка  
матки

Влагалище



- **Плацентарные факторы** включают *предлежание плаценты*, расположение ее в области дна или углов матки, *маловодие* или *многоводие* и пр.



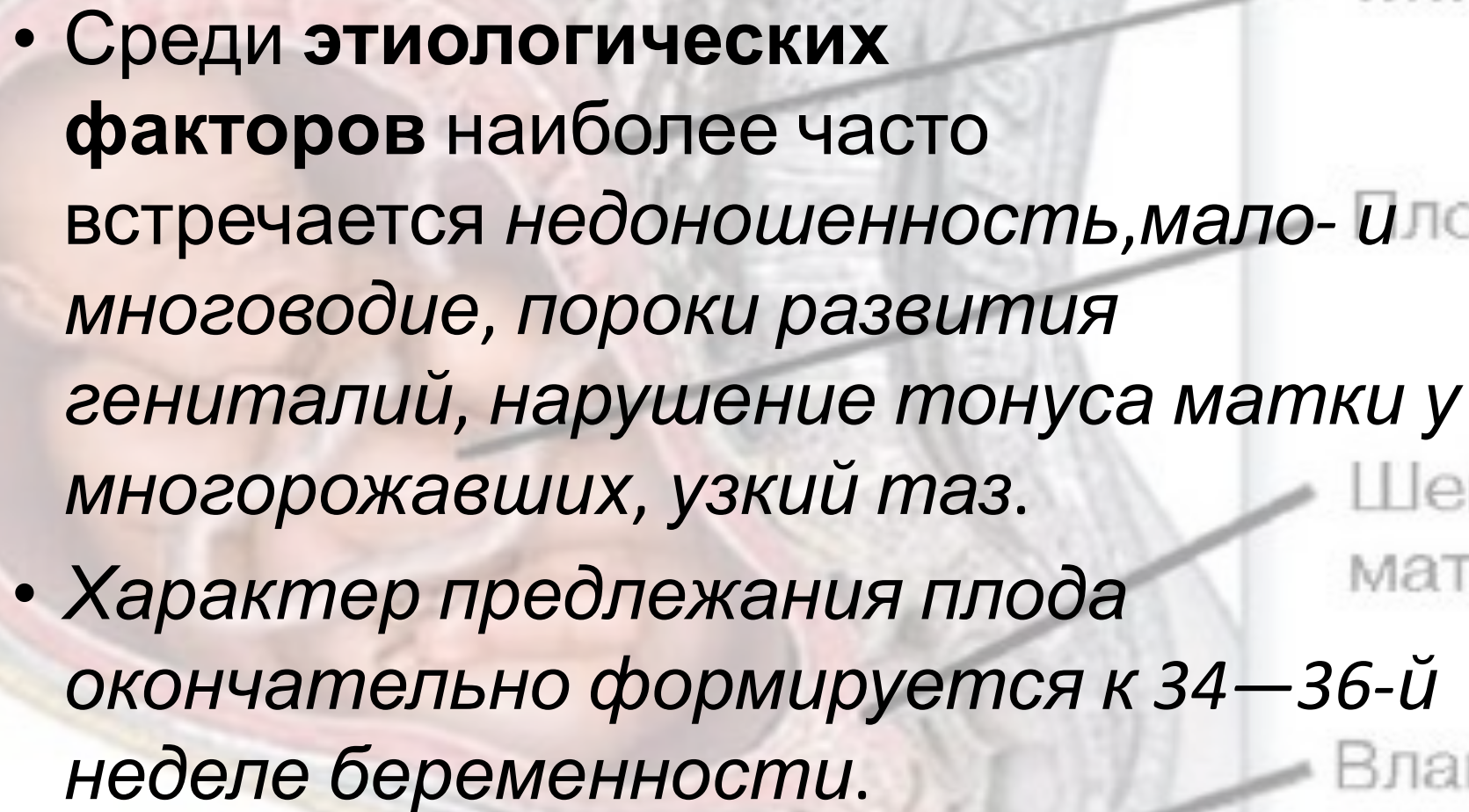
Матка

Плод

Шейка  
матки

Влагалище



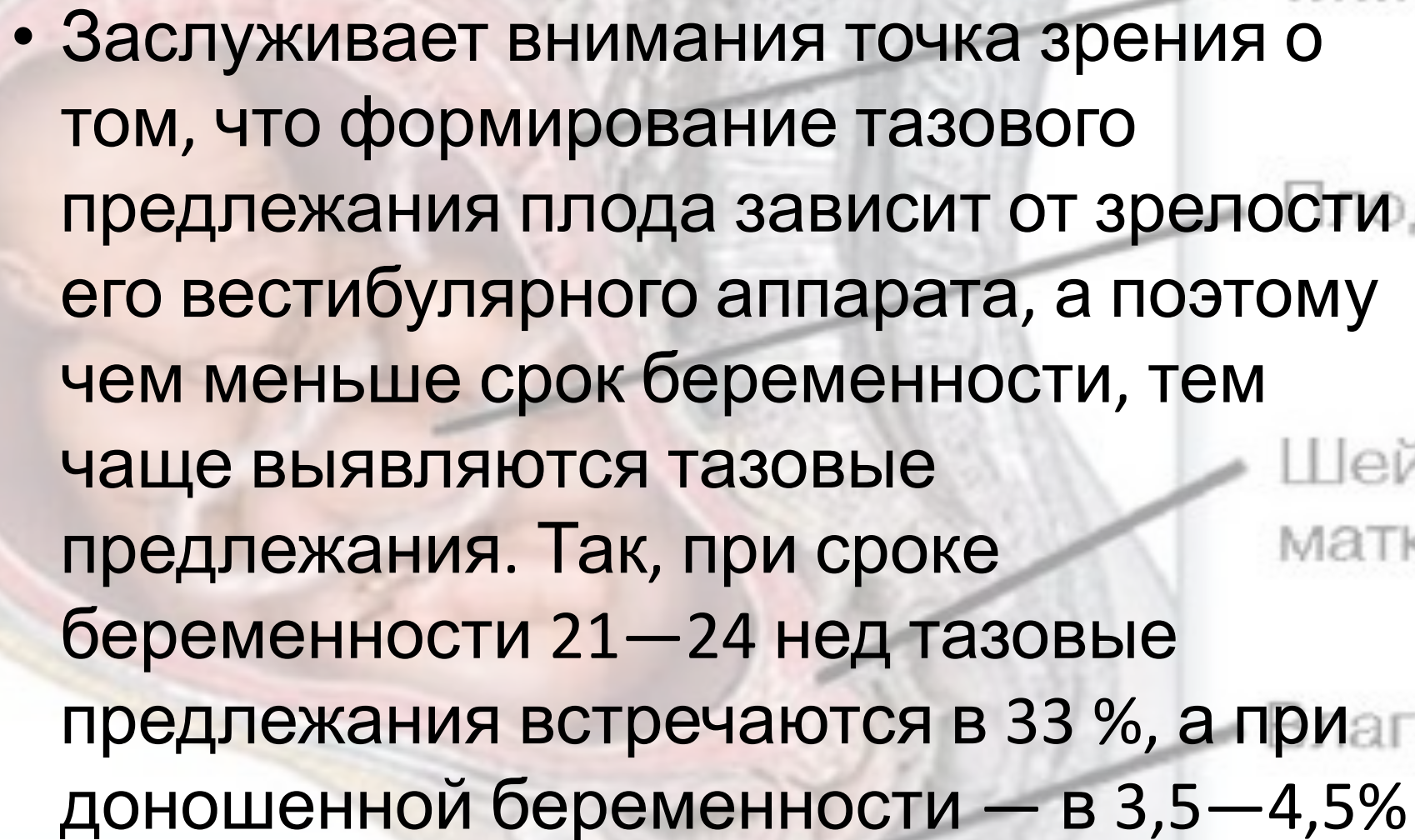
- 
- Среди **этиологических факторов** наиболее часто встречается *недоношенность, мало- и многоводие, пороки развития гениталий, нарушение тонуса матки у многорожавших, узкий таз.*
  - *Характер предлежания плода окончательно формируется к 34—36-й неделе беременности.*

Матка

Плод

Шейка  
матки

Влагалище

- 
- Заслуживает внимания точка зрения о том, что формирование тазового предлежания плода зависит от зрелости его вестибулярного аппарата, а поэтому чем меньше срок беременности, тем чаще выявляются тазовые предлежания. Так, при сроке беременности 21—24 нед тазовые предлежания встречаются в 33 %, а при доношенной беременности — в 3,5—4,5%

Матка

Плод

Шейка  
матки

Вагина



# Виды

- Различают следующие виды тазовых предлежаний плода:
- ягодичные предлежания (сгибательные) - к внутреннему зеву матки и входу в малый таз обращены ягодицы ребенка:

Матка

Плод

Шейка  
матки

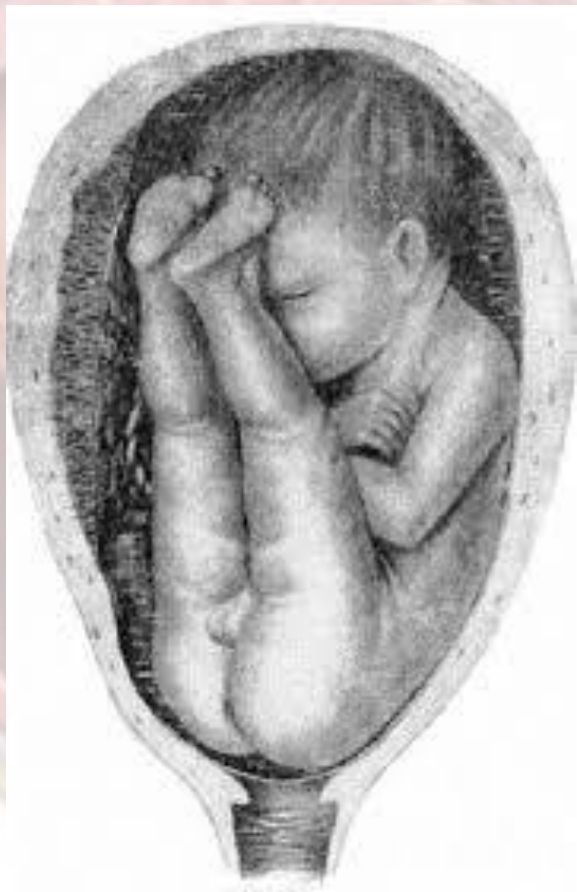Влагалище



# Чистоягодичное предлежание

плода

- ко входу в малый таз (внутреннему зеву матки) обращены ягодицы ребенка, ножки вытянуты вдоль туловища

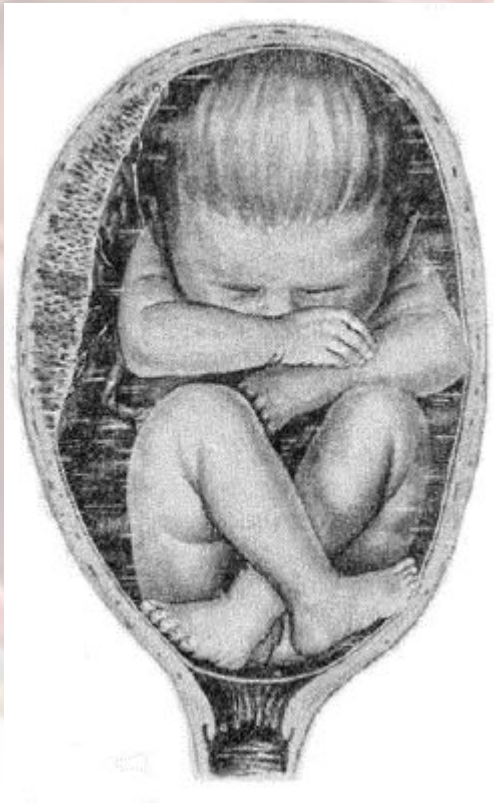

Матка

Плод

Шейка  
матки

Влагалище



- смешанное ягодичное предлежание плода – ко входу в малый таз (внутреннему зеву матки) обращены ягодицы ребенка вместе с ножками;

Матка

Плод

Шейка  
матки

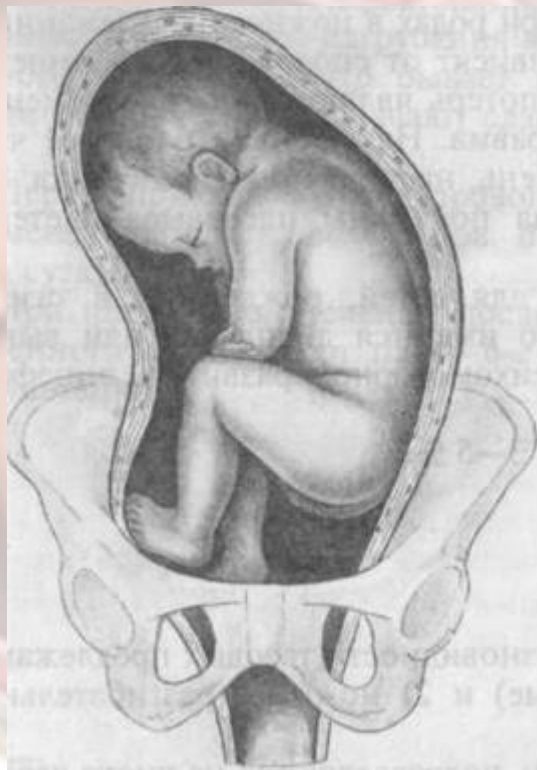Влагалище



# ножные предлежания (разгибательные)

- подразделяют на:

- полное ножное предлежание – ко входу в малый таз обращены обе ножки плода;



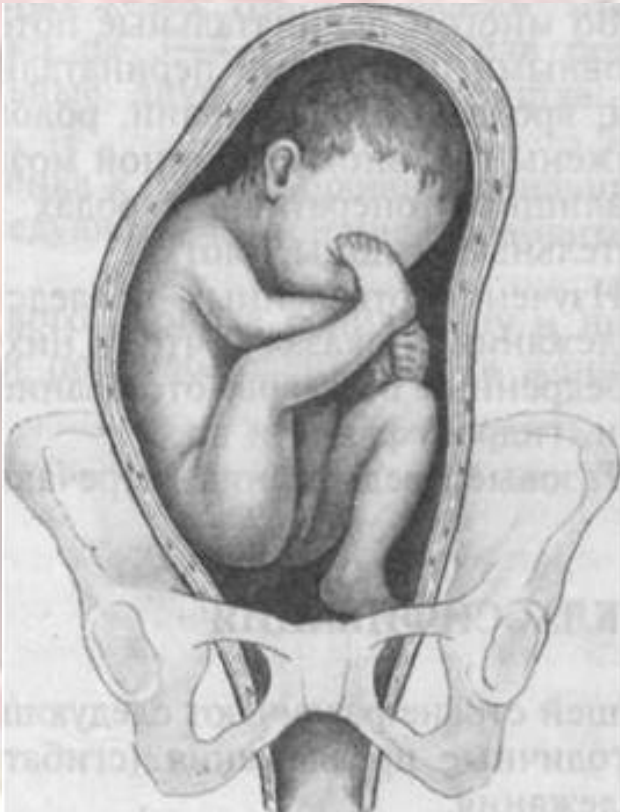Матка

Плод

Шейка  
матки

Влагалище





неполное ножное  
предлежание – ко входу  
в малый таз обращена  
одна ножка плода,  
вторая согнута в  
тазобедренном и  
коленном суставе;

Матка

Плод

Шейка  
матки

Влагалище

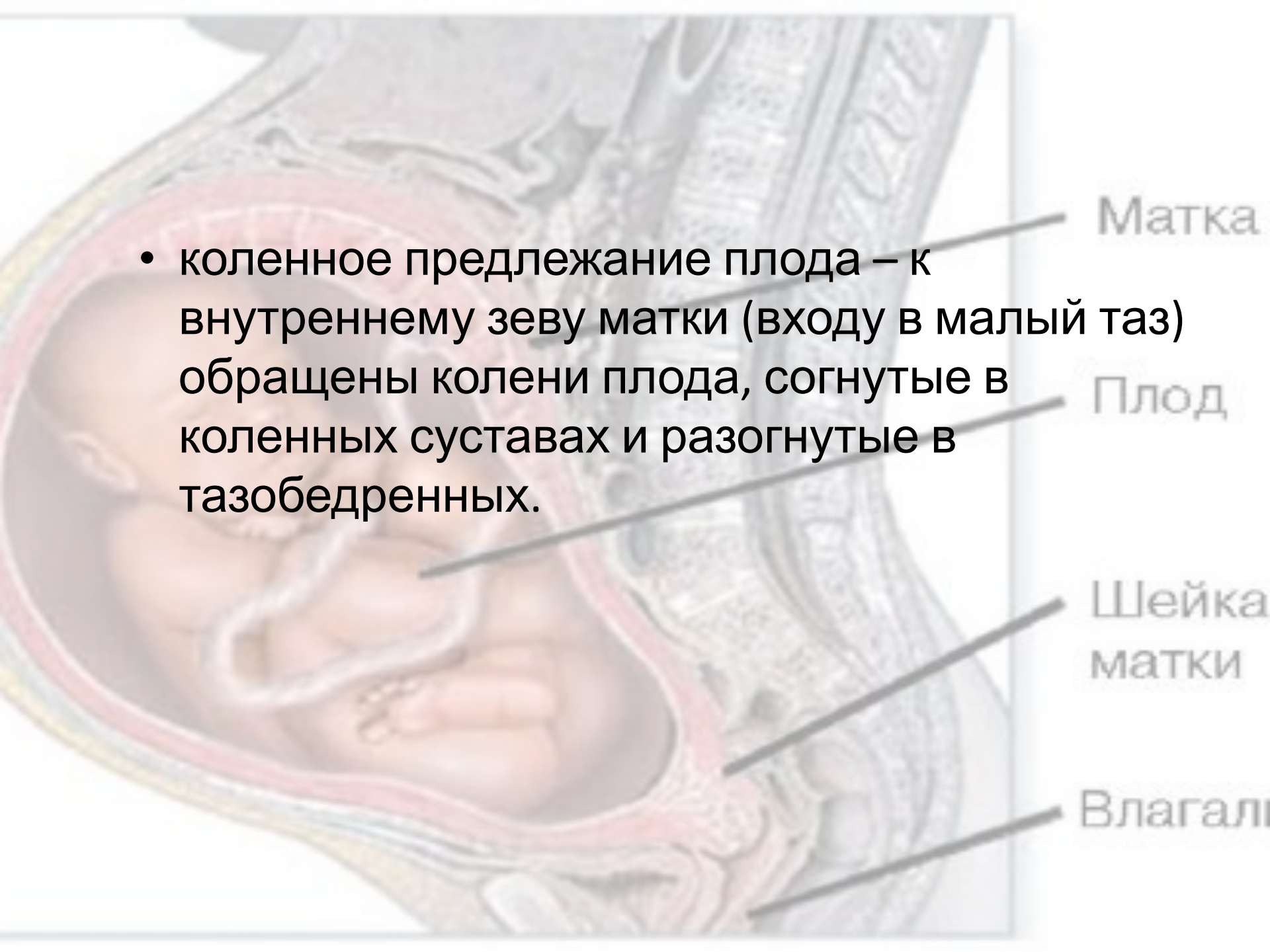
- коленное предлежание плода – к внутреннему зеву матки (входу в малый таз) обращены колени плода, согнутые в коленных суставах и разогнутые в тазобедренных.

Матка

Плод

Шейка  
матки

Влагалище



# Ведение беременности и родов при тазовом предлежании.

- Ведение родов при тазовом предлежании осуществляется под строгим врачебным контролем. В зависимости от типа предлежания плода (чисто ягодичное предлежание, смешанное ягодичное предлежание или ножное предлежание) оказывают следующие акушерские пособия в родах:

Матка

Плод

Шейка  
матки

Влагалище



# пособие по Цовьянову I

- Во II периоде родов при чисто ягодичном предлежании оказывают пособие по Цовьянову 1

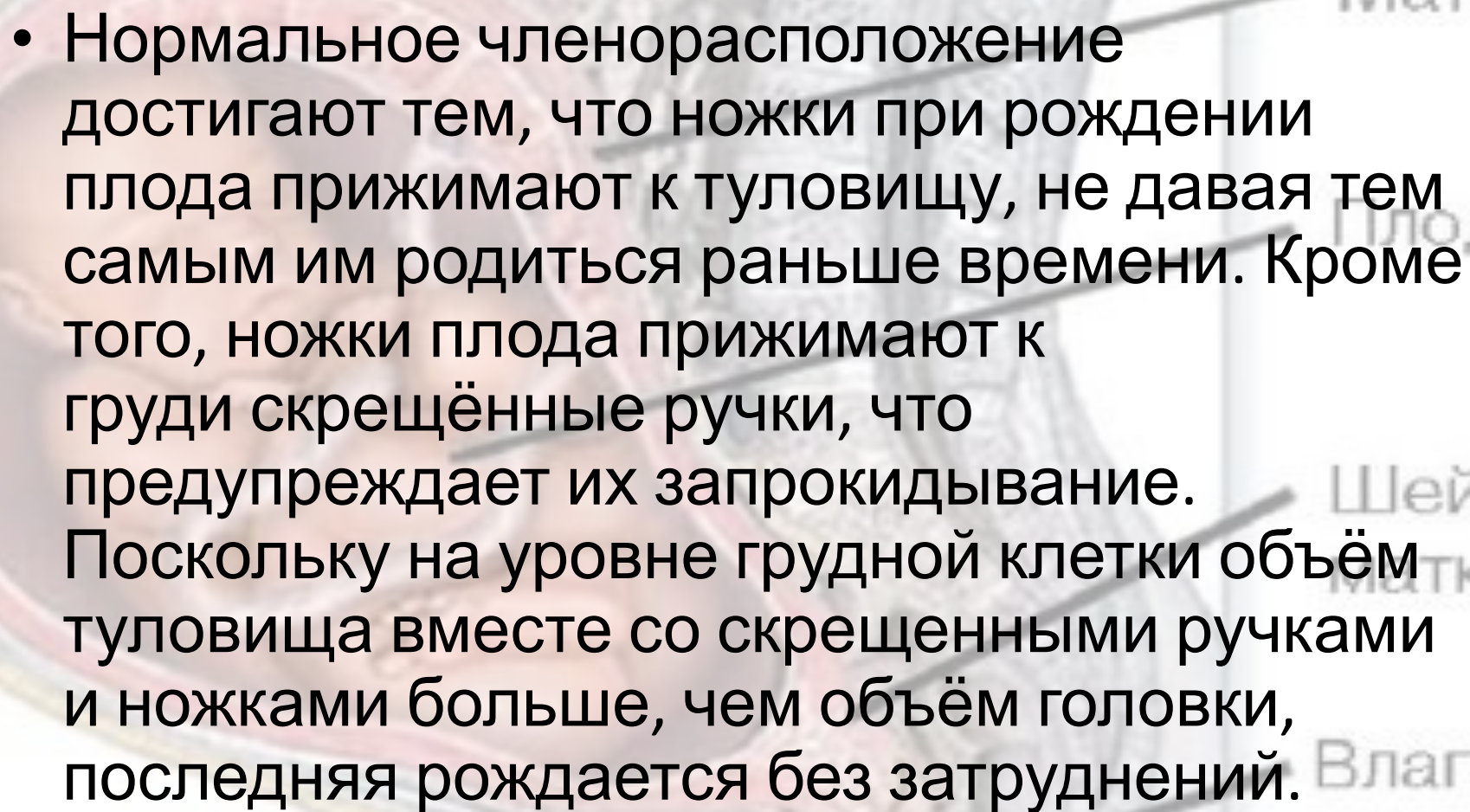
Цель: сохранение до конца родов физиологического членорасположения, присущего для плода при чисто ягодичном предлежании.

Матка

Плод

Шейка  
матки

Влагалище

- 
- Нормальное членорасположение достигают тем, что ножки при рождении плода прижимают к туловищу, не давая тем самым им родиться раньше времени. Кроме того, ножки плода прижимают к груди скрещённые ручки, что предупреждает их запрокидывание. Поскольку на уровне грудной клетки объём туловища вместе со скрещёнными ручками и ножками больше, чем объём головки, последняя рождается без затруднений.



# Техника ручного пособия по Цовьянову

- заключается в следующем:

Как только прорезалась ягодицы, их захватывают руками таким образом, что большие пальцы располагаются на прижатых к животу ножках, а остальные пальцы обеих рук - вдоль крестца.

Рождающееся туловище направляется вверх, по продолжению оси родового канала (рис.а).

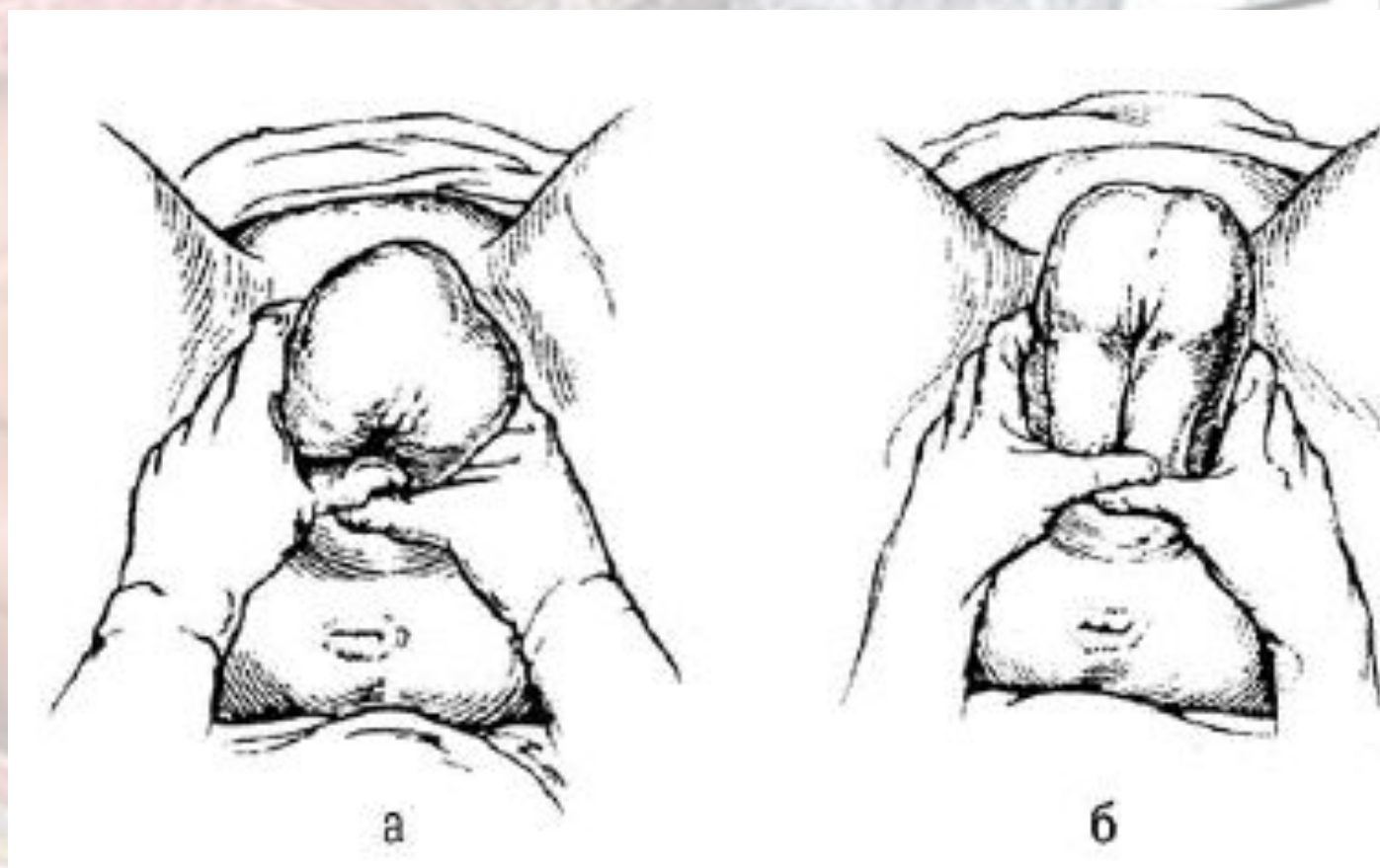
Матка

Плод

Шейка  
матки

Влагалище

Матка

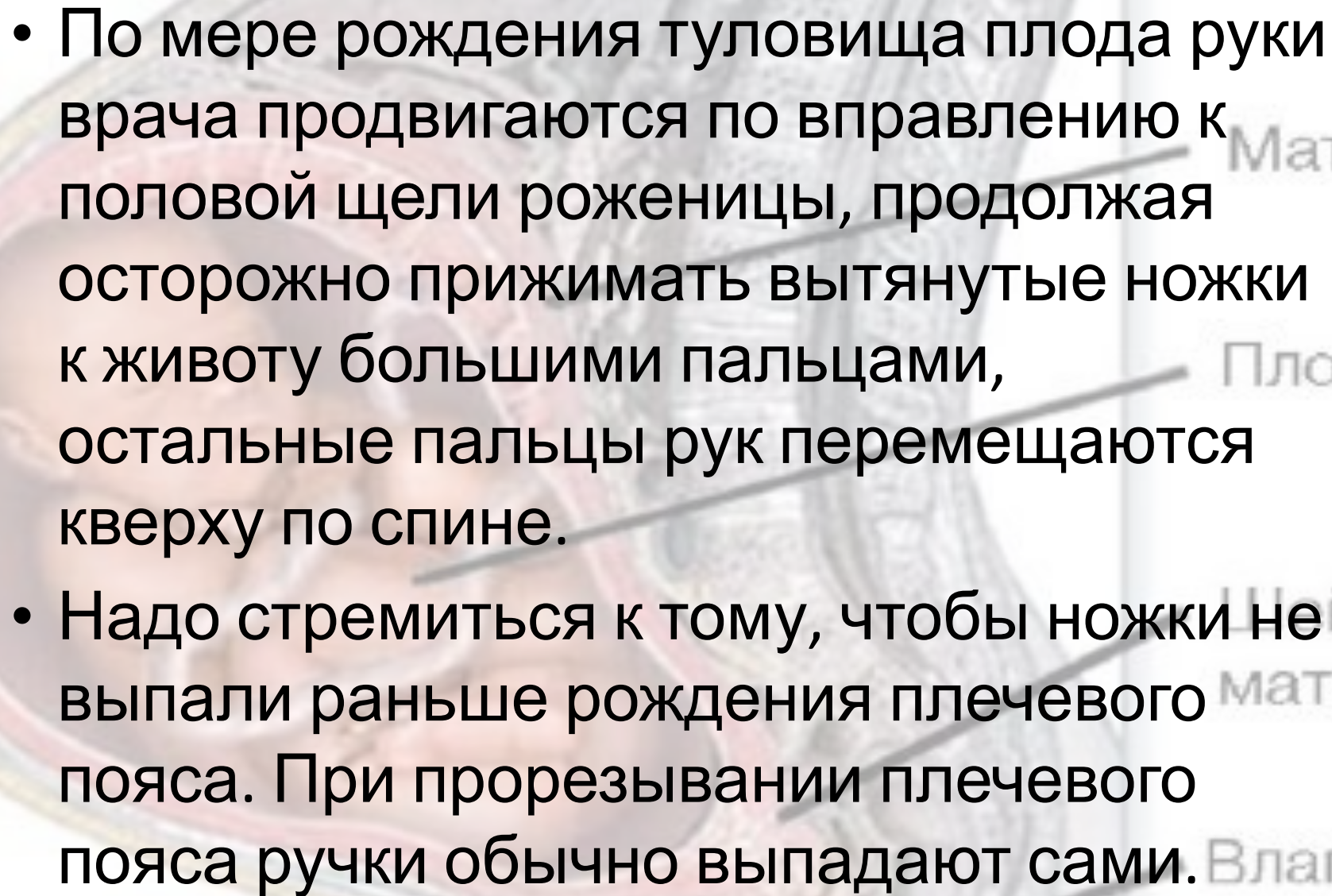


од

эйка  
тки

влагали



- 
- По мере рождения туловища плода руки врача продвигаются по направлению к половой щели роженицы, продолжая осторожно прижимать вытянутые ножки к животу большими пальцами, остальные пальцы рук перемещаются кверху по спине.
  - Надо стремиться к тому, чтобы ножки не выпали раньше рождения плечевого пояса. При прорезывании плечевого пояса ручки обычно выпадают сами.

- Если ручки самостоятельно не рождаются, их освобождают простым приемом. Не меняя положение рук, устанавливают плечевой пояс в прямом размере таза и отклоняют туловище плода к книзу. При этом передняя ручка выходит из-под лобковой дуги. Затем туловище поднимают кверху и над промежностью рождается задняя ручка. Одновременно с задней ручкой выпадают ножки плода.
- При сильных потугах головка рождается самостоятельно: при этом туловище следует направлять кверху.

Матка

Плод

Шейка  
матки

Влагалище



Если рождение головки задерживается, ее освобождают приемом Морисо-Левре:

- туловище плода акушер кладет верхом на предплечье руки и 2-ым или 3-им пальцами руки, на которой находится плод, вводит во влагалище по задней стенке, а затем в рот плода, надавливая на нижнюю челюсть; вторая рука охватывает плод за плечи. Головку выводят соответственно родовому механизму, если головка стоит во входе в малый таз, вначале рукой, охватывающей шею, плечи, производят влечение резко кзади, и вниз; если головка опустилась настолько, что область затылочного отверстия находится у нижнего края лобковой дуги, туловище плода приподнимают резко кпереди и из половой щели показывается подбородок, лицо, лоб, а затем затылок (рис).

Матка

Плод

Шейка

матки

Влагалище





# Ручное пособие по Цовьянову при ножных предлежаниях.( пособие по Цовьяну 2)

При ножных предлежаниях осложнения родов и мертворождаемость встречается чаще, чем при ягодичных. Возникновение осложнений связано с тем, что рождающиеся ножки не могут достаточно расширить родовые пути для беспрепятственного рождения плечевого пояса и головки. Поэтому при ножных предлежаниях нередко наблюдается запрокидывание ручек, разгибание головки и ущемление ее в судорожно сократившейся шейке матки

Матка

Плод

Шейка

матки

Влагалище

- . Эти осложнения можно предупредить, если к моменту изгнания плечевого пояса зев матки будет раскрыт полностью. С этой целью Н.А. Цовьянов предложил прием, которым ножки удерживаются во влагалище до полного раскрытия зева. Наружные половые органы роженицы закрывают стерильной салфеткой и ладонью, приложенной к вульве, препятствуя преждевременному выпадению ножек из влагалища (рис.). Задерживание ножек способствует полному раскрытию маточного зева потому, что при этом плод как бы садится на корточки и образует смешанное ягодичное предлежание.

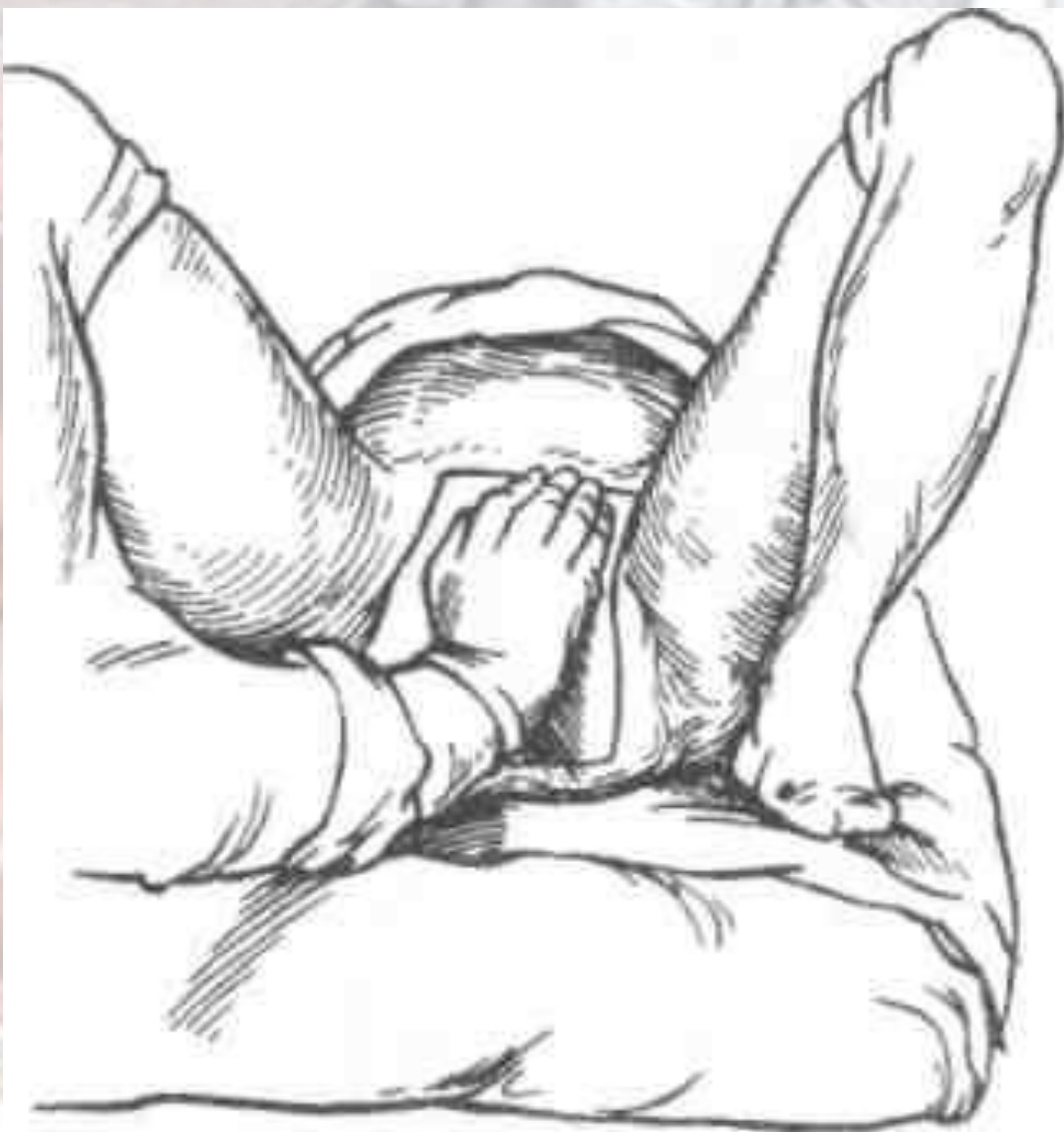Матка

Плод

Шейка  
матки

Влагалище



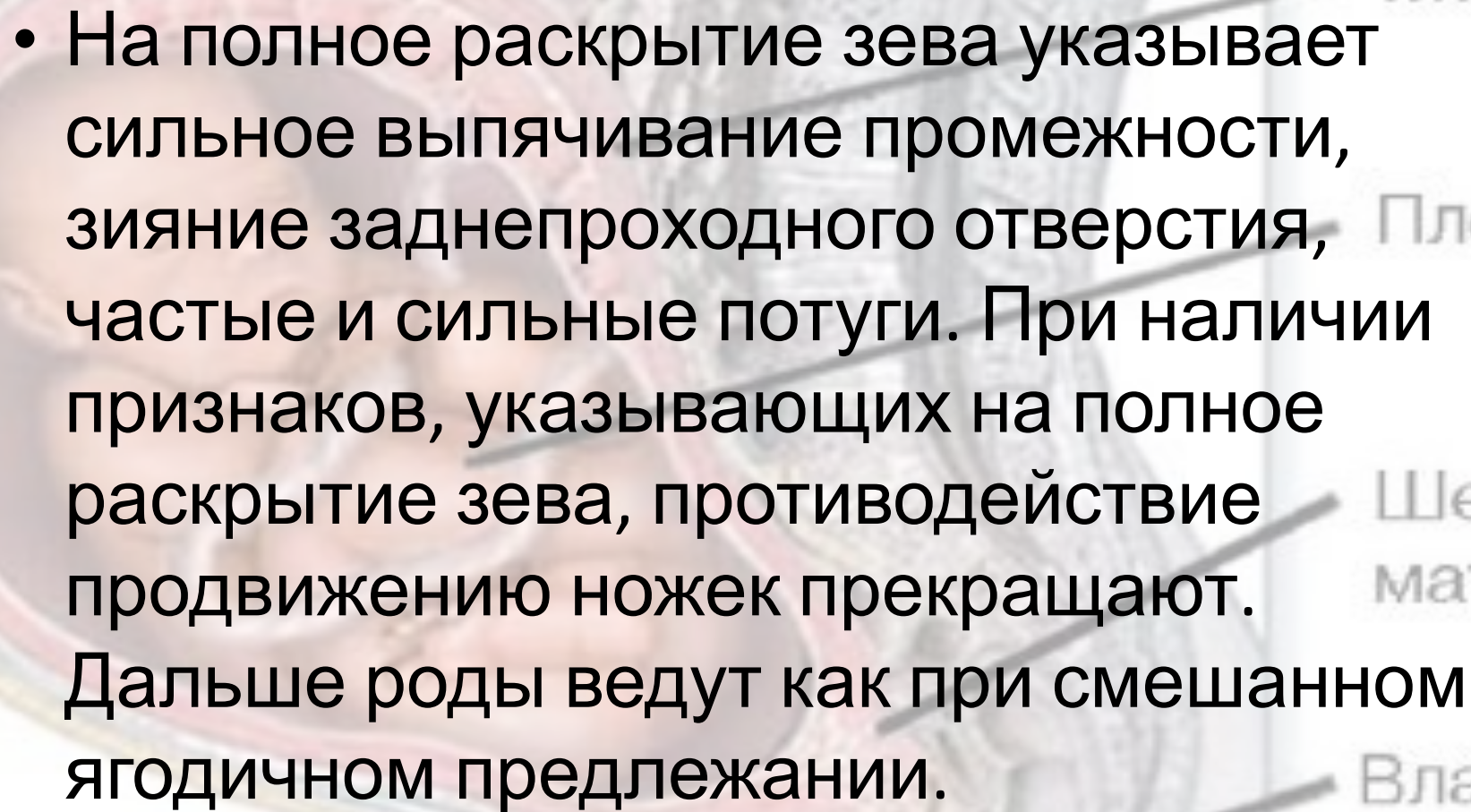


Матка

Плод

Шейка  
матки

Влагалище

- 
- На полное раскрытие зева указывает сильное выпячивание промежности, зияние заднепроходного отверстия, частые и сильные потуги. При наличии признаков, указывающих на полное раскрытие зева, противодействие продвижению ножек прекращают. Дальше роды ведут как при смешанном ягодичном предлежании.

Матка

Плод

Шейка  
матки

Влагалище



# **Ведение родов при смешанных ягодичных предлежаниях.**

## **Ручное пособие классическим способом.**

В родах при смешанном ягодичном предлежании оказывают ручное пособие классическим способом.

Ручное пособие классическим способом - это совокупность приемов, направленных на освобождение плечевого пояса и головки.

К оказанию пособия приступают с момента рождения плода до угла лопаток.

Матка

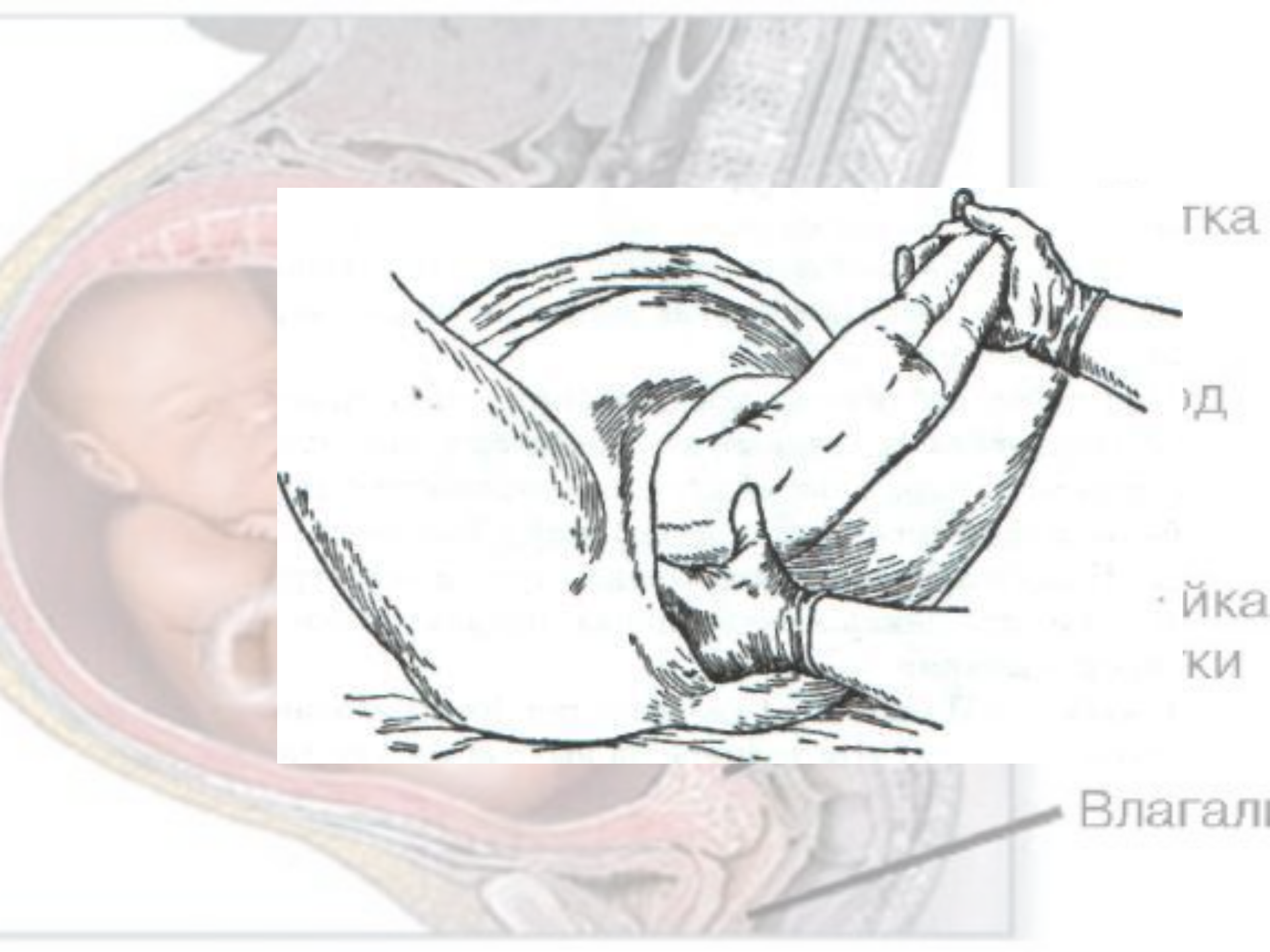Плод

Шейка  
матки

Влагалище

- 
- Первой освобождают заднюю ручку, для чего одной рукой берут ножки плода в области голеностопных суставов и поднимают их вперед и в сторону, противоположную спинке плода. Во влагалище по спинке плода сводят два пальца соответствующей руки (для освобождения правой ручки плода вводится правая рука акушера) и, идя по спинке, а затем по плечу плода, доходят до локтевого сгиба. Влечение производят за локтевой сгиб и опускают ручку так, чтобы она совершила умывательное движение (рис.).





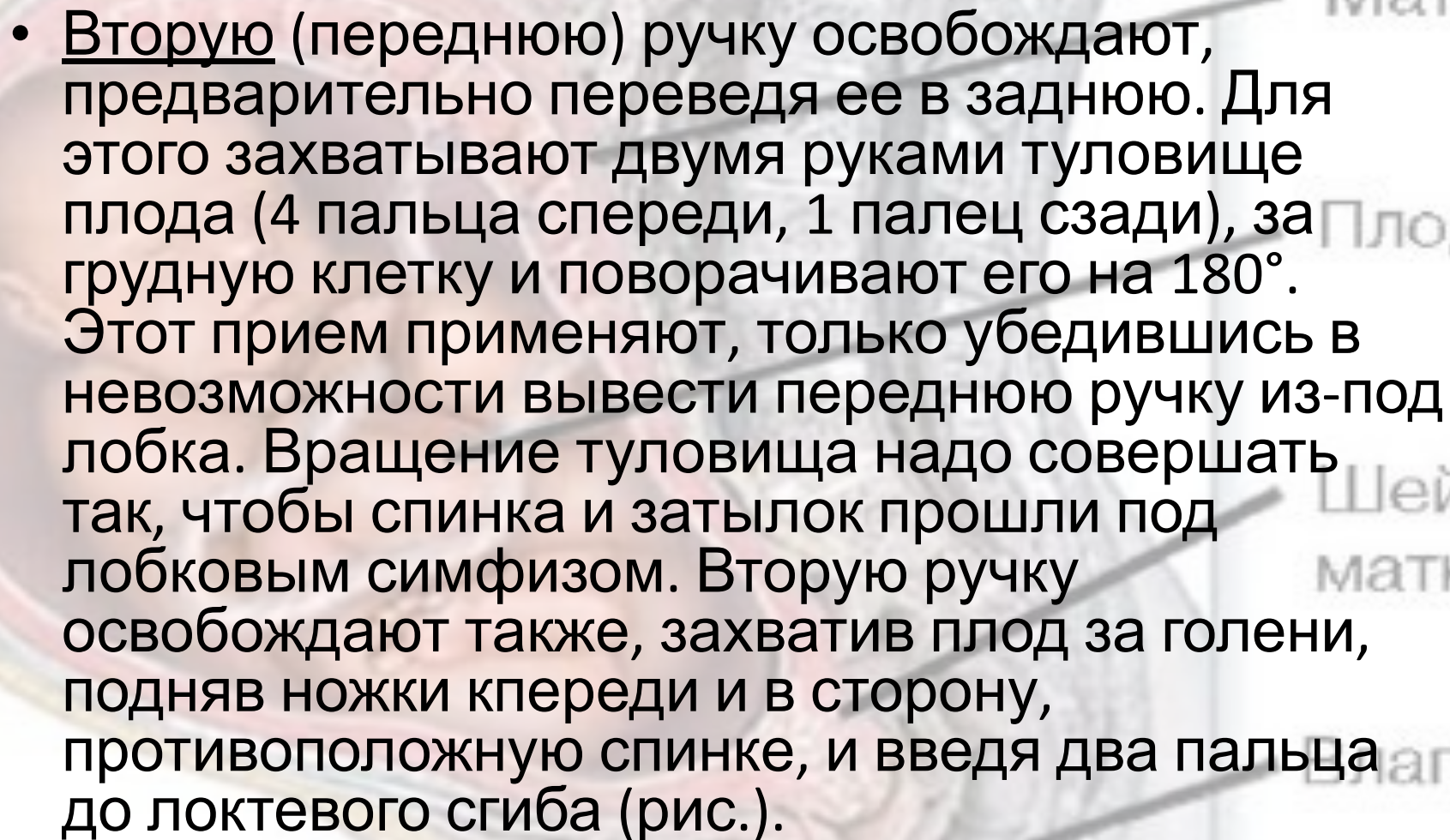
Гка

д

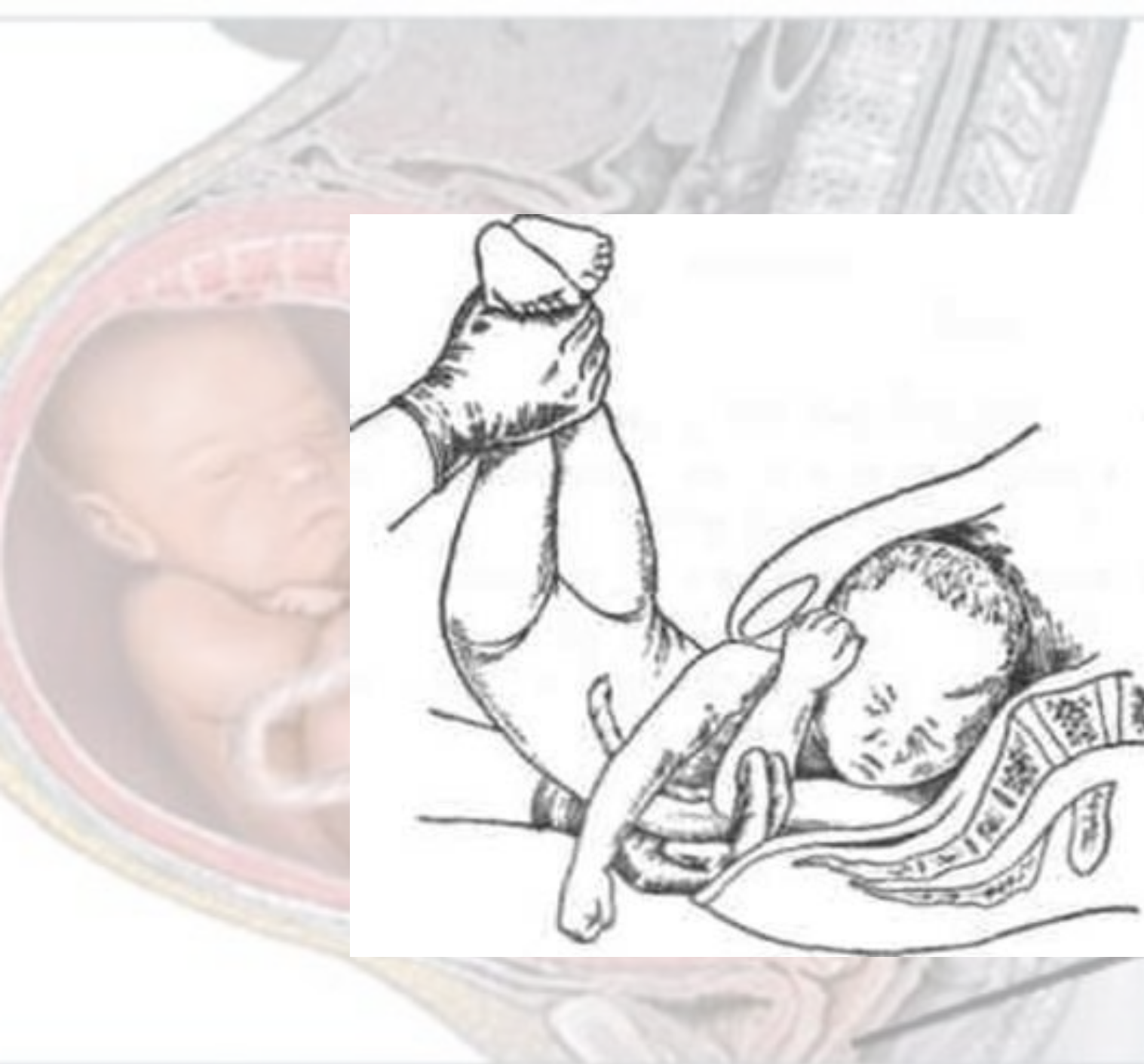йка

ки

Влагали

- 
- Вторую (переднюю) ручку освобождают, предварительно переведя ее в заднюю. Для этого захватывают двумя руками туловище плода (4 пальца спереди, 1 палец сзади), за грудную клетку и поворачивают его на 180°. Этот прием применяют, только убедившись в невозможности вывести переднюю ручку из-под лобка. Вращение туловища надо совершать так, чтобы спинка и затылок прошли под лобковым симфизом. Вторую ручку освобождают также, захватив плод за голени, подняв ножки кпереди и в сторону, противоположную спинке, и введя два пальца до локтевого сгиба (рис.).





Матка

Плод

Шейка  
матки

Влагалище

- Головку плода освобождают методом Морисо-Левре-Лашапелль (рис.). Освобождение головки и ручек при ручном пособии производится такими же приемами, что и при экстракции (излечении) плода за тазовый конец.



Матка

Плод

Шейка  
матки

Влагалище





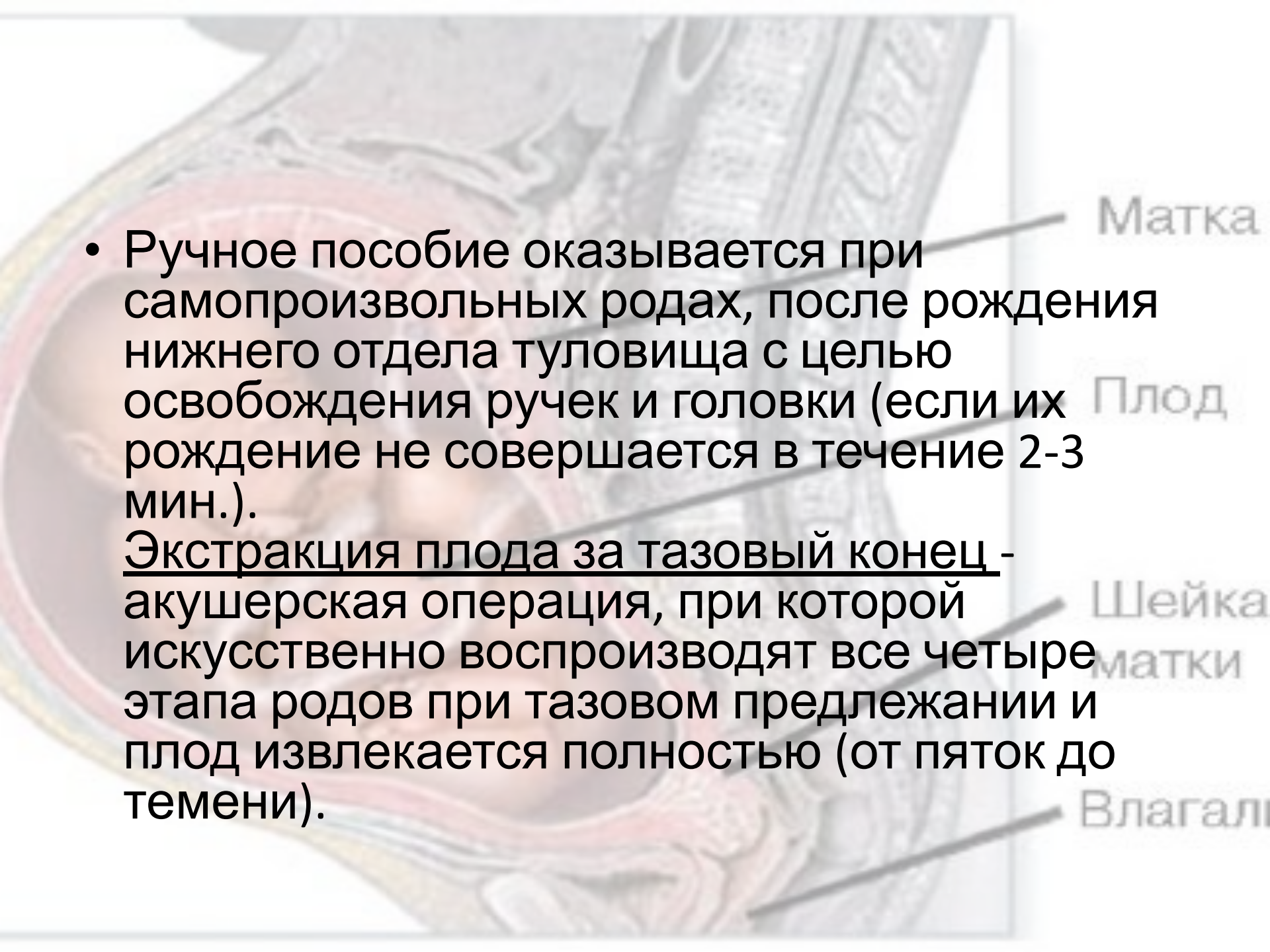
ка

д

іка

ки

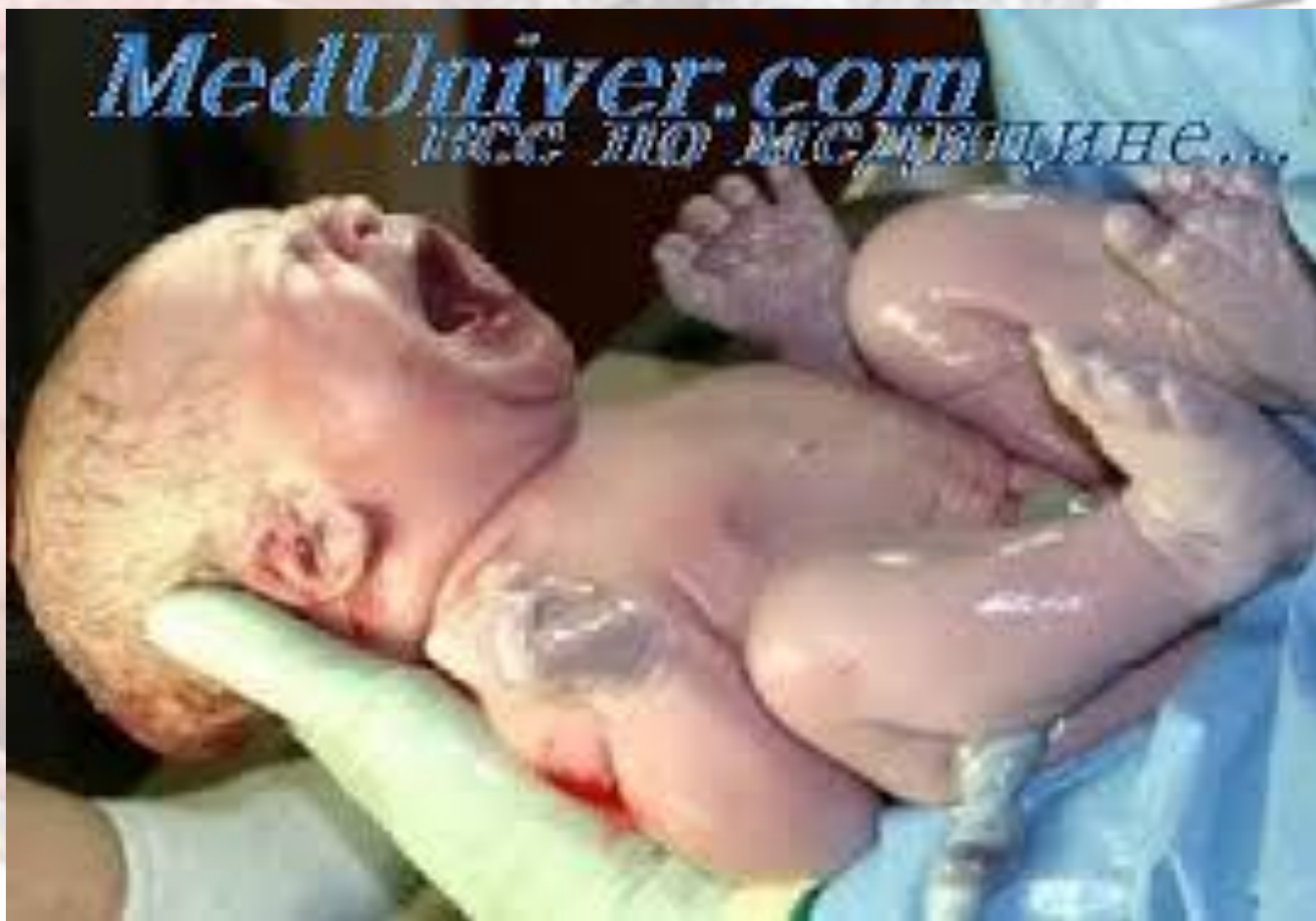влагали

- 
- Ручное пособие оказывается при самопроизвольных родах, после рождения нижнего отдела туловища с целью освобождения ручек и головки (если их рождение не совершается в течение 2-3 мин.).

Экстракция плода за тазовый конец - акушерская операция, при которой искусственно воспроизводят все четыре этапа родов при тазовом предлежании и плод извлекается полностью (от пяток до темени).



Спасибо за внимание!



Матка

Плод

Шейка  
матки

Влагалище