

С.Ж.АСФЕНДИЯРОВ АТЫНДАҒЫ
ҚАЗАҚ ҰЛТТЫҚ МЕДИЦИНА
УНИВЕРСИТЕТІ

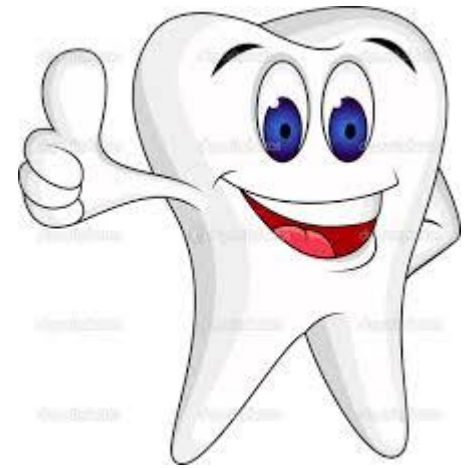
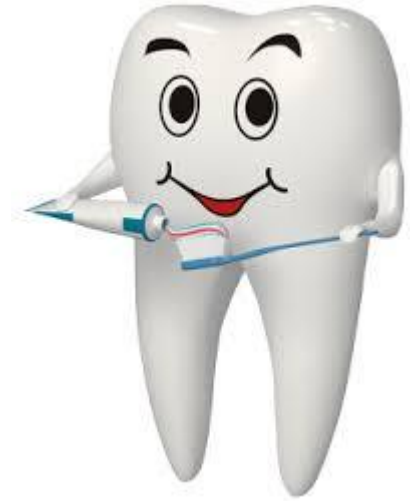
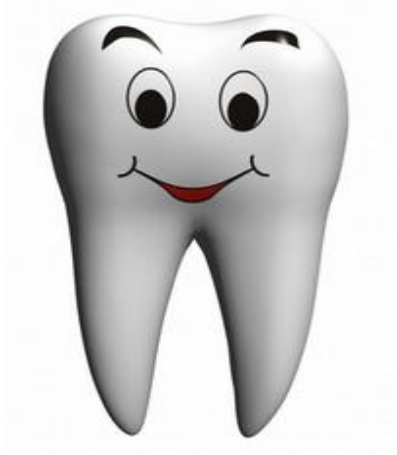
КАЗАХСКИЙ НАЦИОНАЛЬНЫЙ
МЕДИЦИНСКИЙ
УНИВЕРСИТЕТ ИМЕНИ С.Д.
АСФЕНДИЯРОВА

Тема: Пороки развития уздечек губ и языка, мелкое
предверие полости рта

Выполнила: Аманжолова Аяжан
Факультет: стоматология
группа: 12-002-01

Алматы 2016





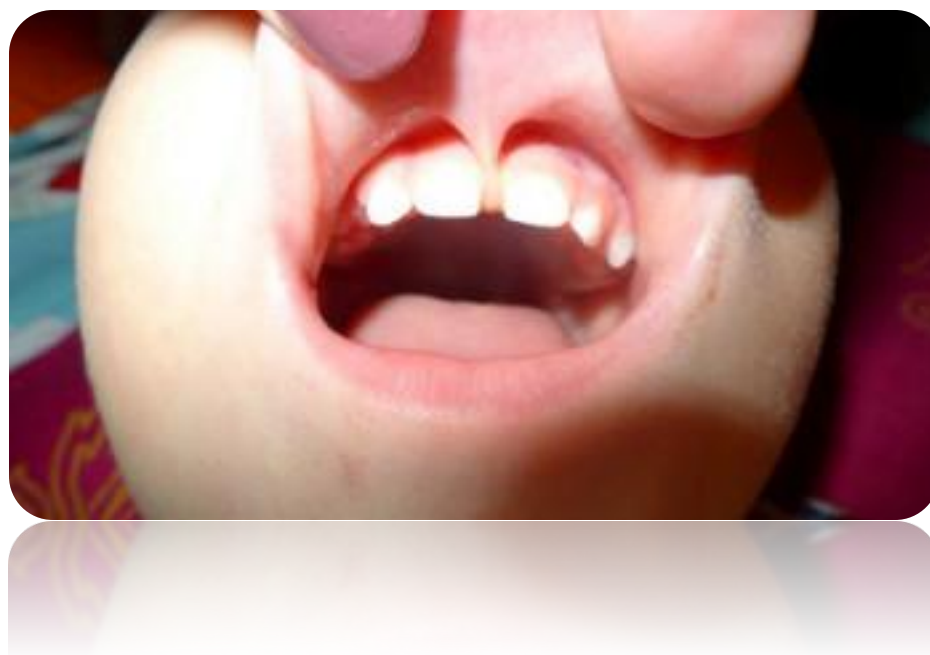**Что такое
френулотомия?**



**3 степени аномалий уздечки
языка.**

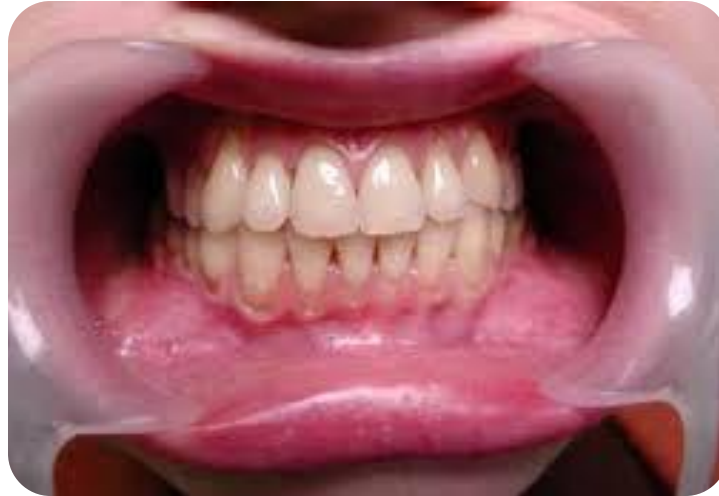

Диагноз





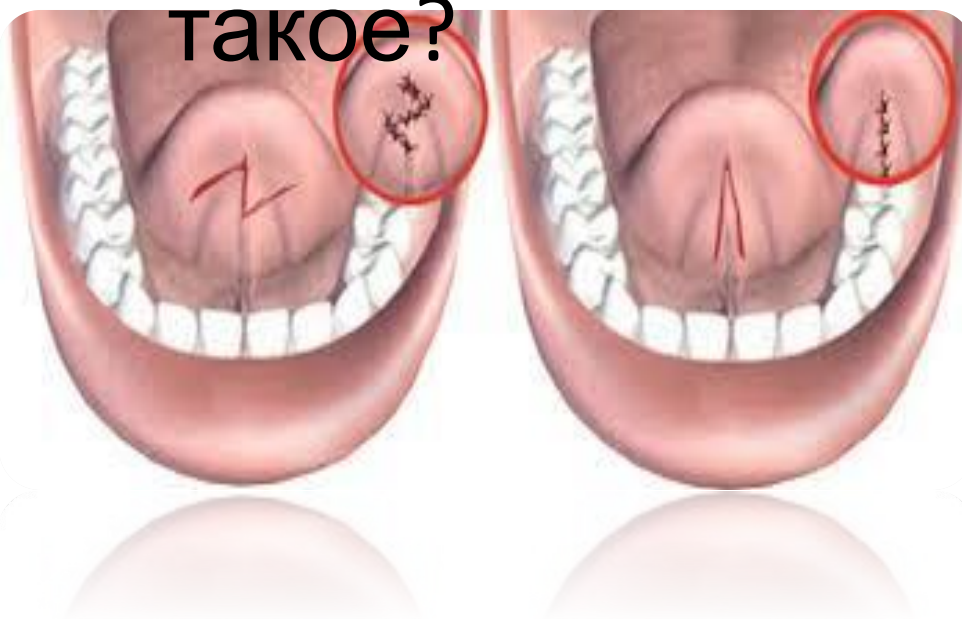Классификация видов короткой уздечки языка.



Диагноз



Что это
такое?



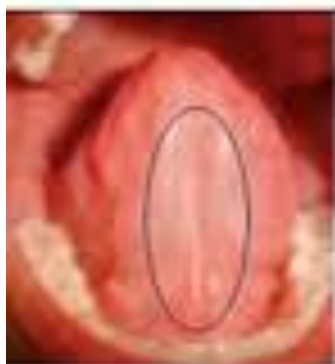

Френулотомия это

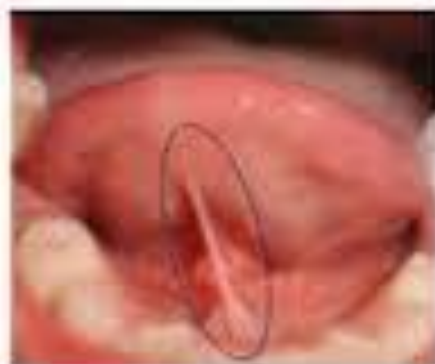**поперечное пересечение складки
слизистой оболочки при условии тонкой
уздечки**



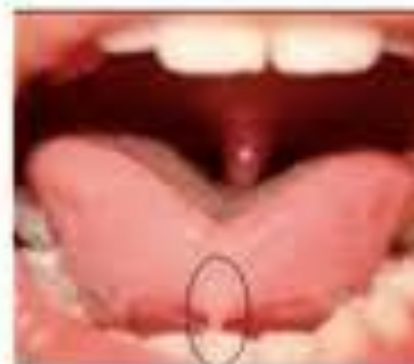Уздечка языка: 3 степени аномалии



Лёгкая



Средняя



Тяжёлая



Короткая уздечка верхней губы ,ножка уздечки прикрепляется к сосочку между центральными резцами



Существует 5 видов аномального развития перемычки:

- 1.прозрачная, тонкая, слегка сдерживает функциональность языка;
- 2.полупрозрачная, тонкая, при подъеме языка его окончание раздваивается в виде «сердца»;
- 3.непрозрачная, толстая, при выдвигении вперед языка кончик его подвернут, задняя часть приподнята;
- 4.короткая, срачивается с мышцами языка (наблюдается при расщелинах неба и губы);
- 5.уздечка почти отсутствует, тесно переплетена с мышцами языка.



**Мелкое преддверие полости рта,
комплексное лечение**



**Мелкое преддверие полости рта,
комплексное лечение**



Френулопластика уздечки языка

Если уздечка языка имеет вид плотного и широкого тяжа, выполняют пластику встречными треугольными лоскутами по А.А.Лимбергу или Диффенбаху.

