



УКАЖИТЕ ПРАВИЛЬНЫЙ ОТВЕТ

ОДОНТОГЕННАЯ ДИСЭМБИОГЕНЕТИЧЕСКАЯ КИСТА

- 1 глобуломаксиллярная
- 2 примордиальная
- 3 носогубная
- 4 радикулярная
- 5 резцового канала

Правильный ответ

ПРАВИЛЬНО

OK



УКАЖИТЕ ПРАВИЛЬНЫЙ ОТВЕТ

НЕОДОНТОГЕННОЙ ДИСЭМБРИОГЕНЕТИЧЕСКОЙ КИСТОЙ Я

- 1 носогубная
- 2 кератокиста
- 3 киста прорезывания
- 4 гингивальная
- 5 зубосодержащая

Правильный ответ

ПРАВИЛЬНО

OK



УКАЖИТЕ ПРАВИЛЬНЫЙ ОТВЕТ

КИСТЫ ПОЛОСТИ РТА

Правильный ответ

ПРАВИЛЬНО

OK



УКАЖИТЕ ПРАВИЛЬНЫЙ ОТВЕТ

КИСТЫ ПОЛОСТИ РТА ВОСПАЛИТЕЛЬНОГО ПРОИСХОЖДЕНИЯ

- 1 радикулярные
- 2 примордиальные
- 3 фолликулярные
- 4 резцового канала
- 5 гингивиальные

Правильный ответ

ПРАВИЛЬНО

OK



УКАЖИТЕ ПРАВИЛЬНЫЙ ОТВЕТ

ЭПИТЕЛИАЛЬНАЯ ДИЗОНТОГЕНЕТИЧЕСКАЯ КИСТА, ВОЗНИКАЮЩАЯ НА ДЕСНАХ ИЗ ОСТАТКОВ ОБРАЗОВАНИЙ

- 1 аневризматическая
- 2 носогубная
- 3 гингивальная
- 4 радикулярная
- 5 киста прорезывания

Правильный ответ

ПРАВИЛЬНО

OK



УКАЖИТЕ НЕСКОЛЬКО ПРАВИЛЬНЫХ ОТВЕТОВ

ХАРАКТЕРИСТИКА ЦЕНТРАЛЬНОЙ ГИГАНТОКЛЕТОЧНОЙ ГРА

- 1 поражаются обе челюсти
- 2 поражаются трубчатые кости
- 3 встречается у женщин до 30 лет
- 4 встречается у мужчин до 50 лет
- 5 встречается в детском возрасте
- 6 локализуется в нижней челюсти
- 7 локализуется в верхней челюсти

Правильный ответ

ПРАВИЛЬНО

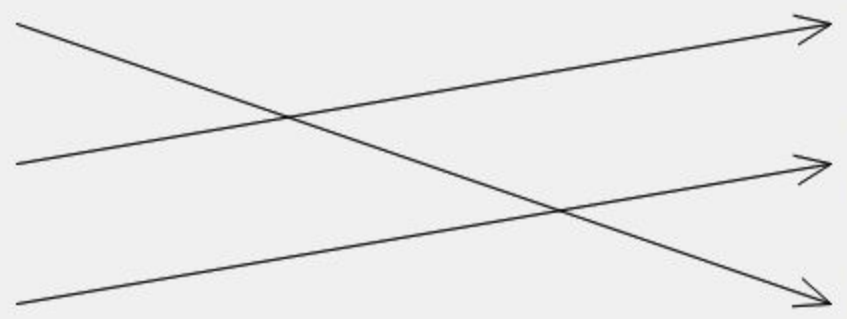
OK



УКАЖИТЕ СООТВЕТСТВИЕ

ВИДЫ КИСТ

- радикулярная киста
- фолликулярная киста
- кератокиста



- В
- ст
- пл
- об
- пр

Правильный ответ

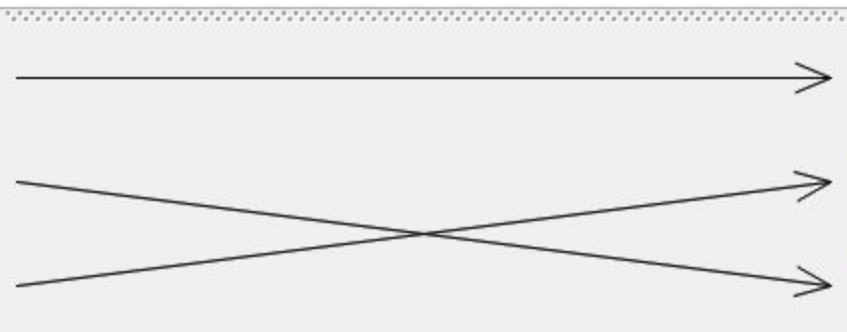
ПРАВИЛЬНО



УКАЖИТЕ СООТВЕТСТВИЕ

ОПУХОЛЕПОДОБНЫЕ ПОРАЖЕНИЯ

- центральная гигантоклеточная гранулема
- фиброзная дисплазия
- херувизм



Правильный ответ

ПРАВИЛЬНО

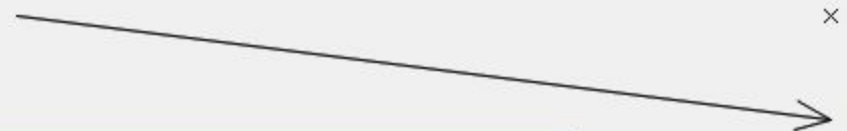

УКАЖИТЕ СООТВЕТСТВИЕ

ФОРМА ФИБРОЗНОЙ ДИСПЛАЗИИ

монооссальная

полиоссальная



по
× по
по

Правильный ответ

ПРАВИЛЬНО




УКАЖИТЕ СООТВЕТСТВИЕ

КИСТЫ ЧЕЛЮСТИ

эпителиальные

неэпителиальные



ИМ
НЕ
В

Правильный ответ

ПРАВИЛЬНО



УКАЖИТЕ СООТВЕТСТВИЕ

КИСТЫ ЧЕЛЮСТИ

неодонтогенные

одонтогенные



ке
ма
ан

Правильный ответ

ПРАВИЛЬНО



УКАЖИТЕ СООТВЕТСТВИЕ

КИСТЫ ЧЕЛЮСТИ

неодонтогенные

одонтогенные



Правильный ответ

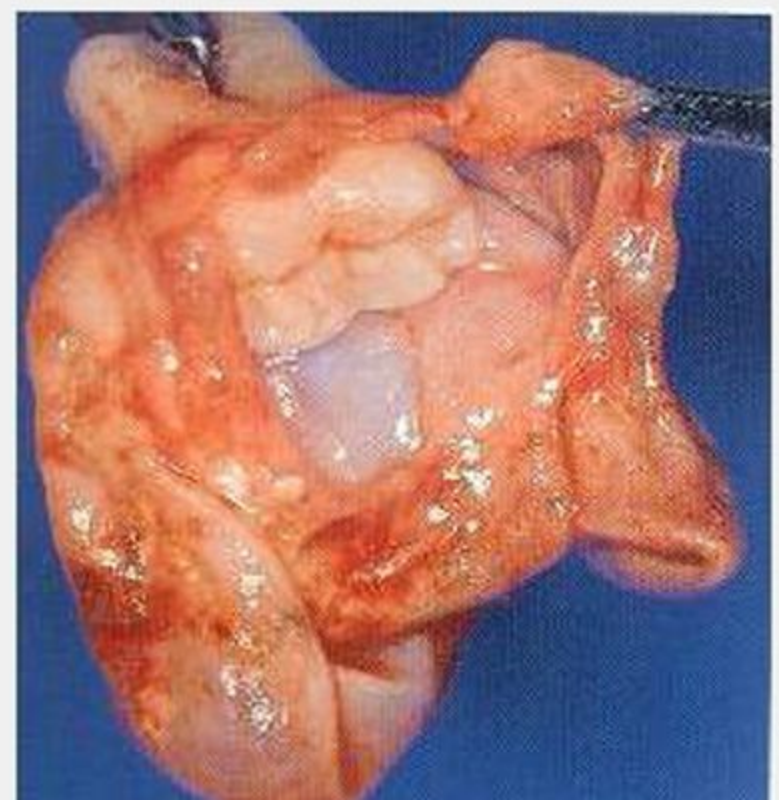
ПРАВИЛЬНО

ги
но
ра



ВЫБЕРИТЕ ПРАВИЛЬНЫЙ ОТВЕТ

ЗУБОСОДЕРЖАЩАЯ КИСТА, ПРЕДСТАВЛЕННАЯ НА КАРТИНКЕ, - ЭТО

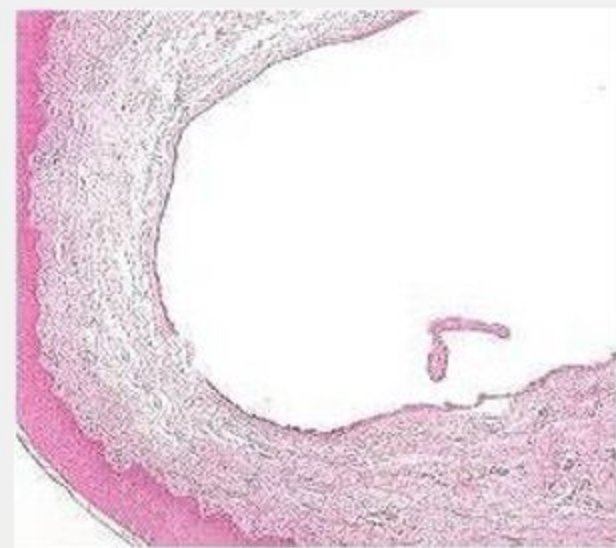




ВЫБЕРИТЕ ПРАВИЛЬНЫЙ ОТВЕТ

КИСТА, ВОЗНИКАЮЩАЯ ИЗ ОСТАТКОВ ОРОГОВЕВАЮЩЕГО ЭПИТЕЛИЯ В ДЕСНЕ, ПРЕДСТАВЛЯЕТ

гигнивальная



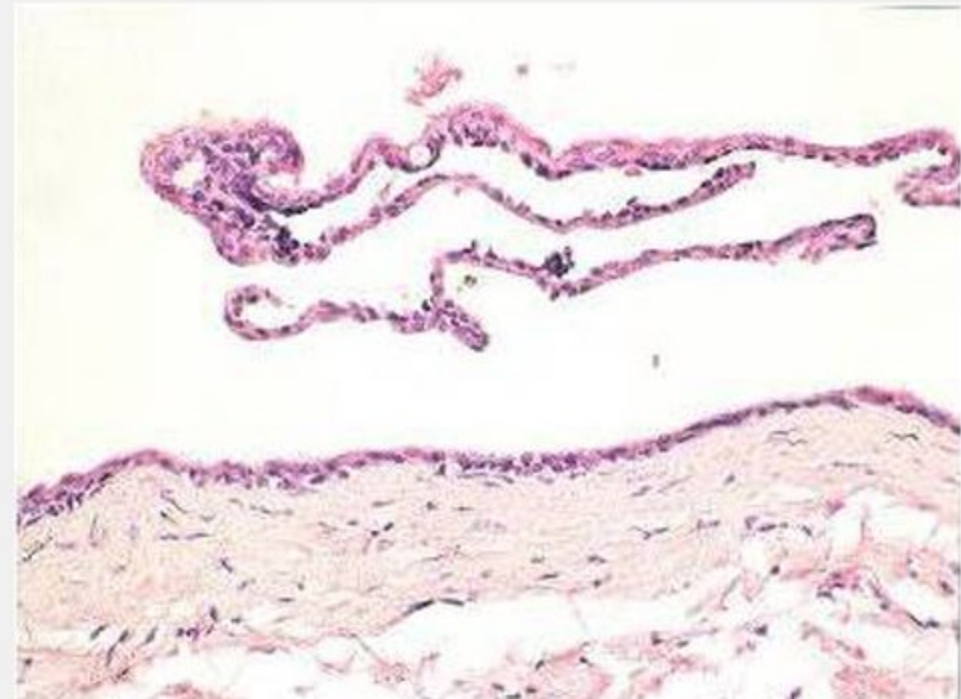
Пра



ВЫБЕРИТЕ ПРАВИЛЬНЫЙ ОТВЕТ

КИСТА, ВОЗНИКАЮЩАЯ ИЗ ЭМАЛЕВОГО ОРГАНА НЕПРОРЕЗАВШЕГОСЯ ЗУБА, ПРЕД

фолликулярная

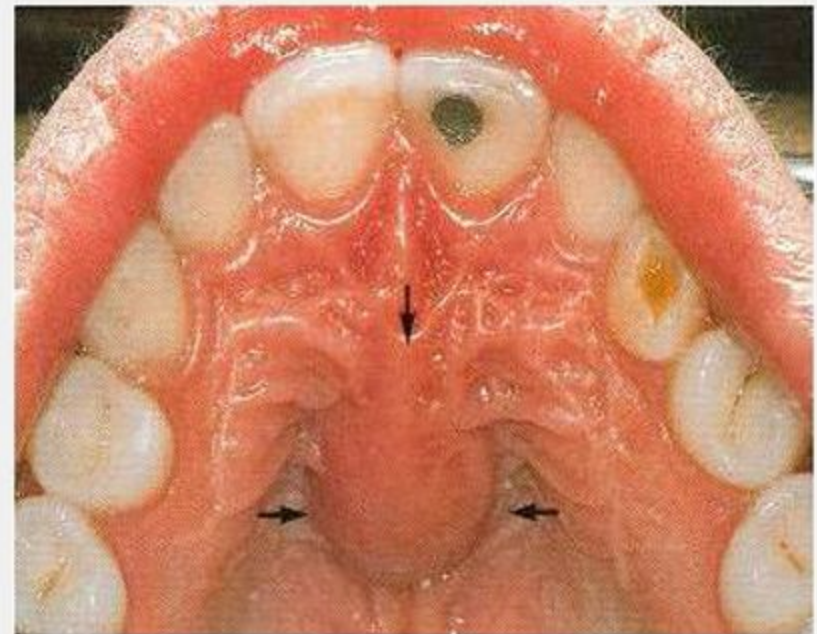




ВЫБЕРИТЕ ПРАВИЛЬНЫЙ ОТВЕТ

ФИССУРАЛЬНАЯ КИСТА, СОСТОЯЩАЯ ИЗ ОСТАТКОВ ЭПИТЕЛИЯ НОСОНЕБНОГО КАНАЛА,

носонебная

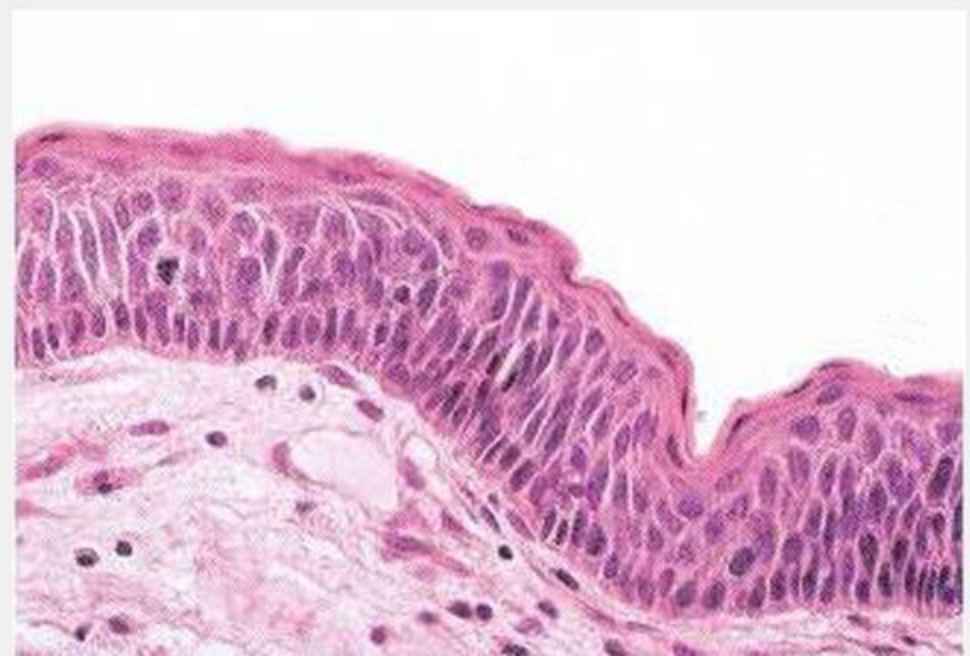




ВЫБЕРИТЕ ПРАВИЛЬНЫЙ ОТВЕТ

КИСТА, ПОЛОСТЬ КОТОРОЙ ВЫСТЛАНА ШИРОКИМ ПЛАСТОМ МНОГОСЛОЙНОГО ПЛОСКОГО ЭПИТЕ

НА КАРТИНКЕ, - ЭТО





ВЫБЕРИТЕ ПРАВИЛЬНЫЙ ОТВЕТ

КИСТА ВОСПАЛИТЕЛЬНОГО ПРОИСХОЖДЕНИЯ, ПРЕДСТАВЛЕННАЯ НА КАРТИНКЕ, - Э

