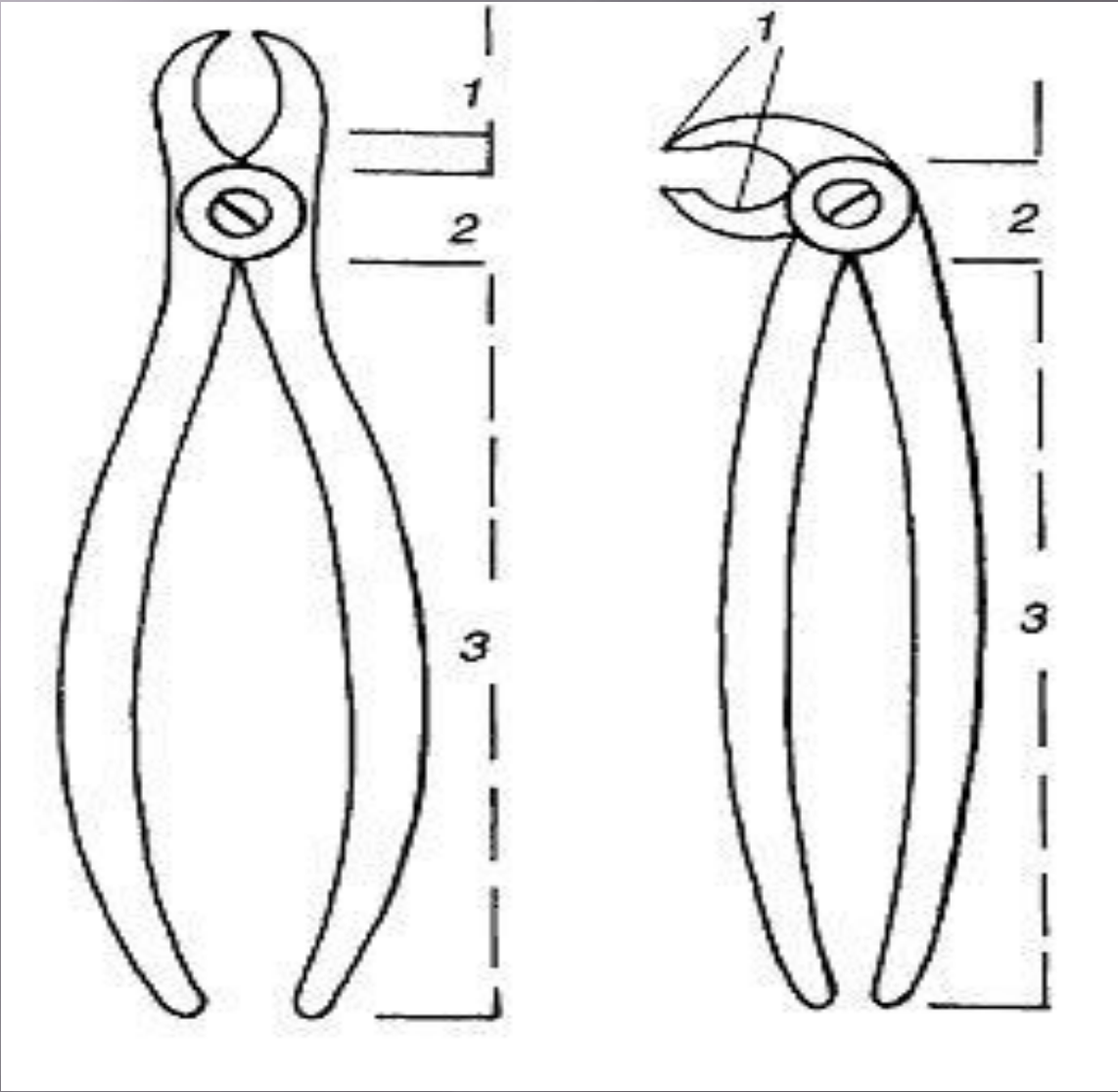
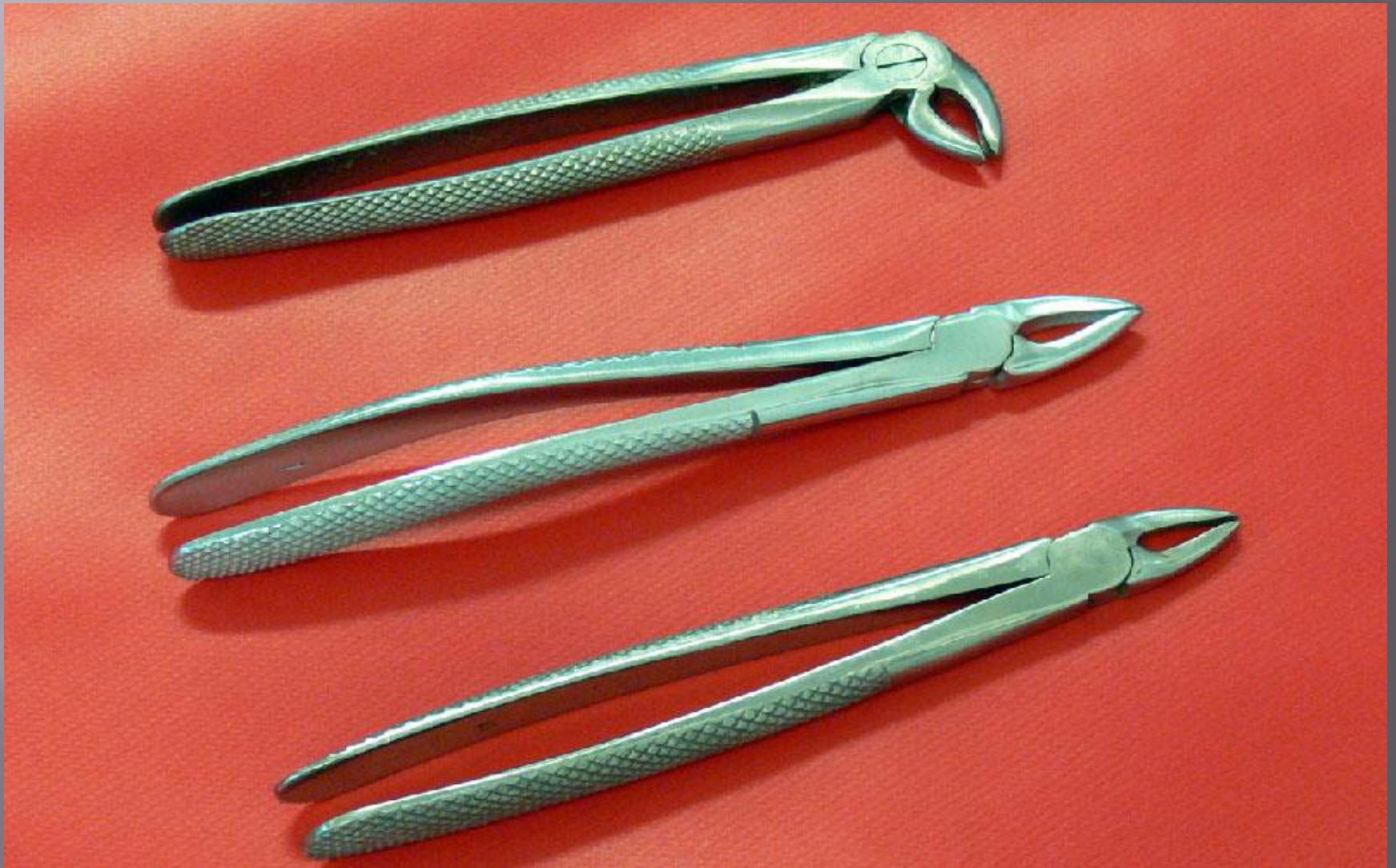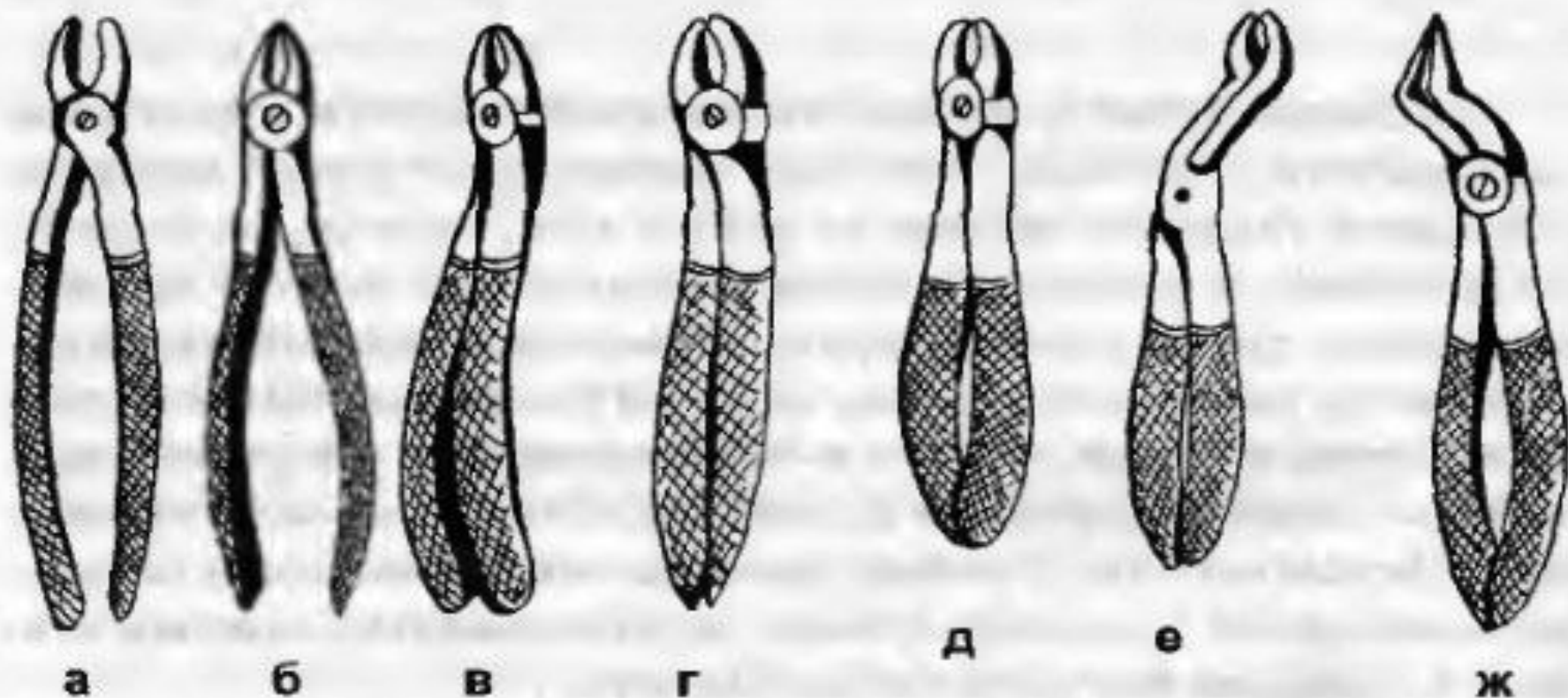


# УДАЛЕНИЕ ЗУБА

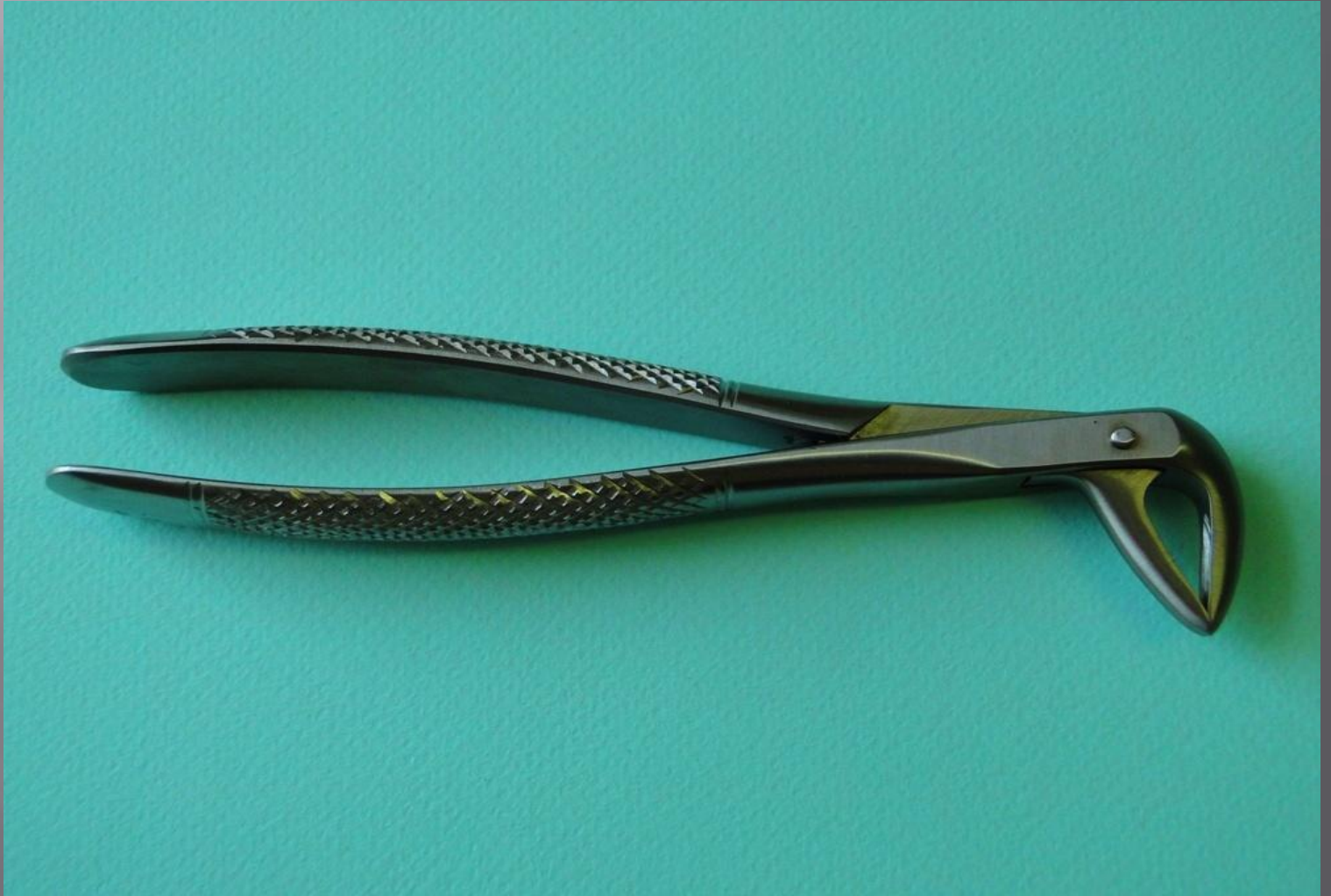


# Щипцы

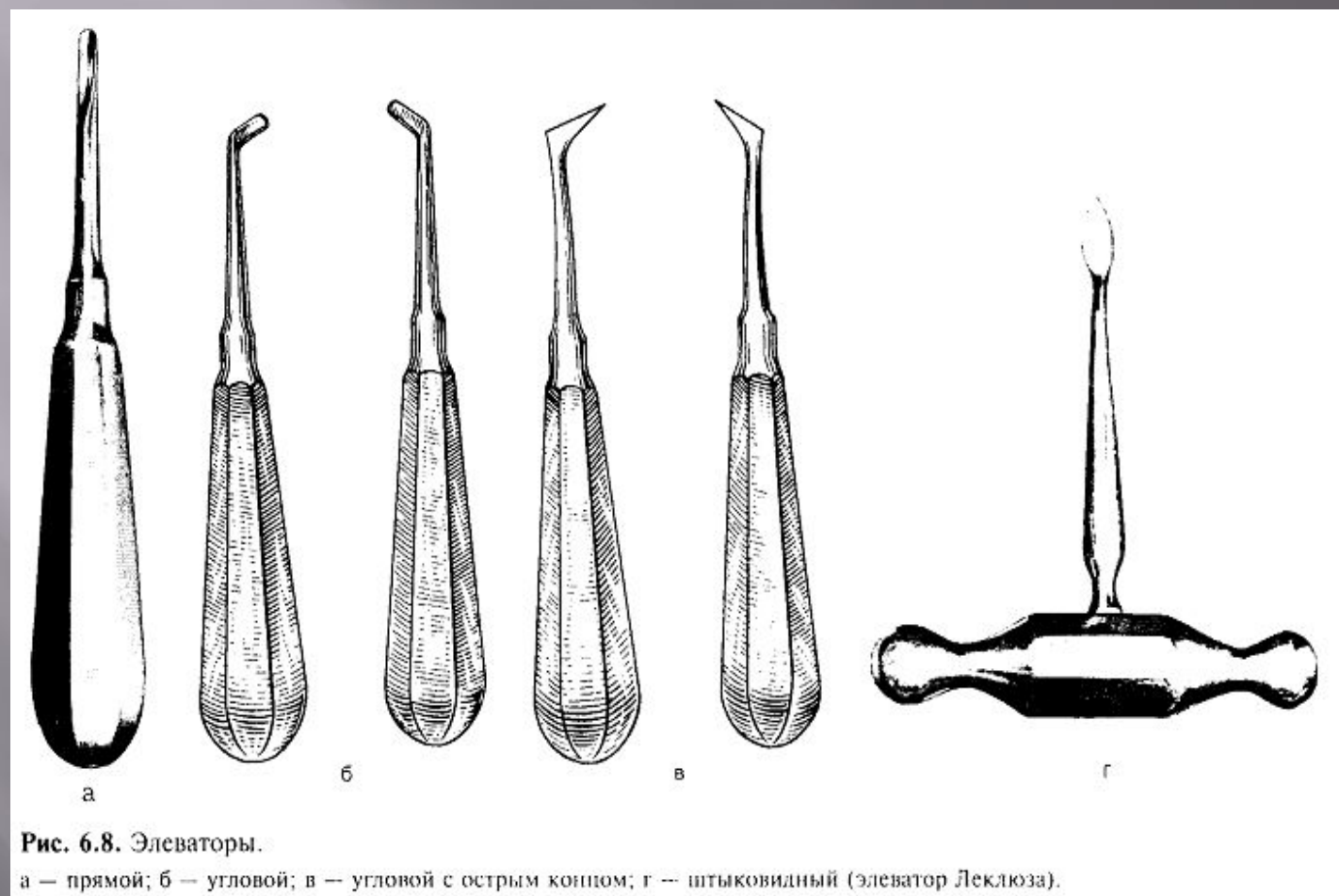




**Рис 332. Щипцы для удаления зубов на верхней челюсти:**  
 а — прямые коронковые для резцов ; б — прямые корневые щипцы для резцов; в — S-образные щипцы для клыков и премоляров; г — коронковые щипцы для первого и второго моляров правой стороны; д — коронковые щипцы для первого и второго моляров левой стороны; е — коронковые щипцы для третьего моляра; ж — штыковидные, или универсальные, щипцы



# Элеваторы



# Показания к удалению зуба:

- Неотложное удаление:
  1. Гнойный воспалительный процесс около верхушки корня зуба;
  2. Острый одонтогенный остеомиелит;
  3. Острый и обострившийся хронический одонтогенный синусит, не купируемый консервативными методами;
  4. Продольный перелом корня.

# Показания к плановому удалению зуба:

1. Хронический периодонтит, если эндодонтическое лечение оказалось безуспешным;
2. Перфорация дна полости зуба, стенки корневого канала;
3. Значительное разрушение коронковой части зуба, невозможность ортопедического лечения;
4. Подвижность зуба 3 степени;
5. Ортодонтические показания;
6. Неправильно расположенные зубы, травмирующие СОПР;
7. Непрорезавшиеся в срок или частично прорезавшиеся зубы.

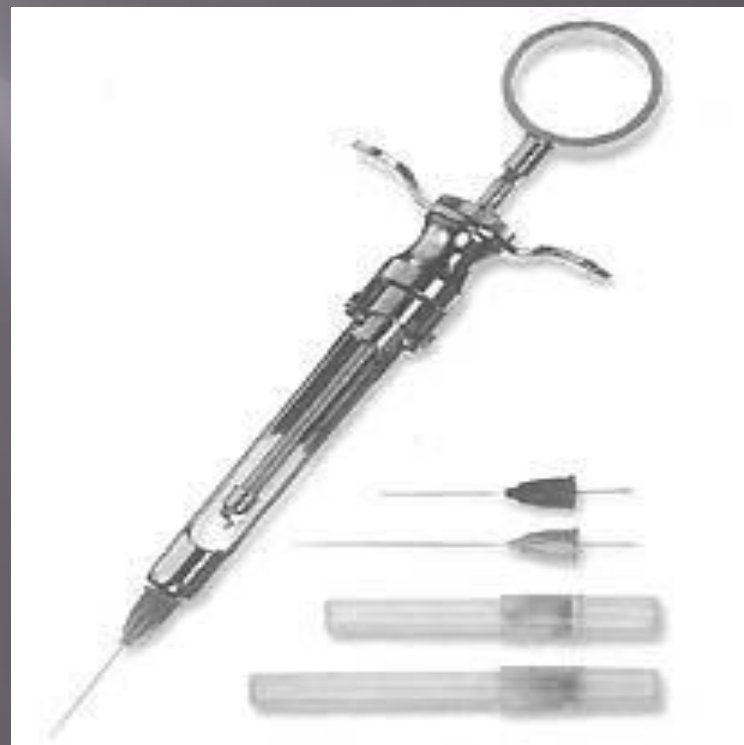

# Противопоказания:

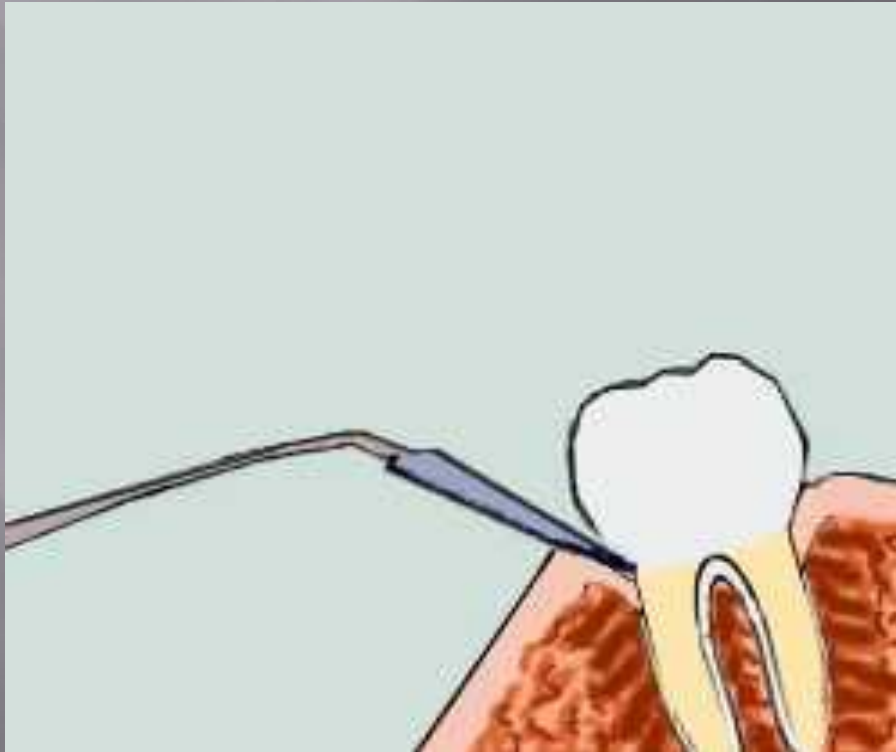
1. ССЗ (предифарктное состояние и 3-6 месяцев после перенесенного инфаркта);
2. Острые заболевания паренхиматозных органов;
3. Молочные зубы у взрослых людей, не имеющие смены постоянных;
4. Геморрагические диатезы;
5. Психические заболевания;
6. Острая лучевая болезнь;
7. Заболевания СОПР.

# Этапы удаления зуба:

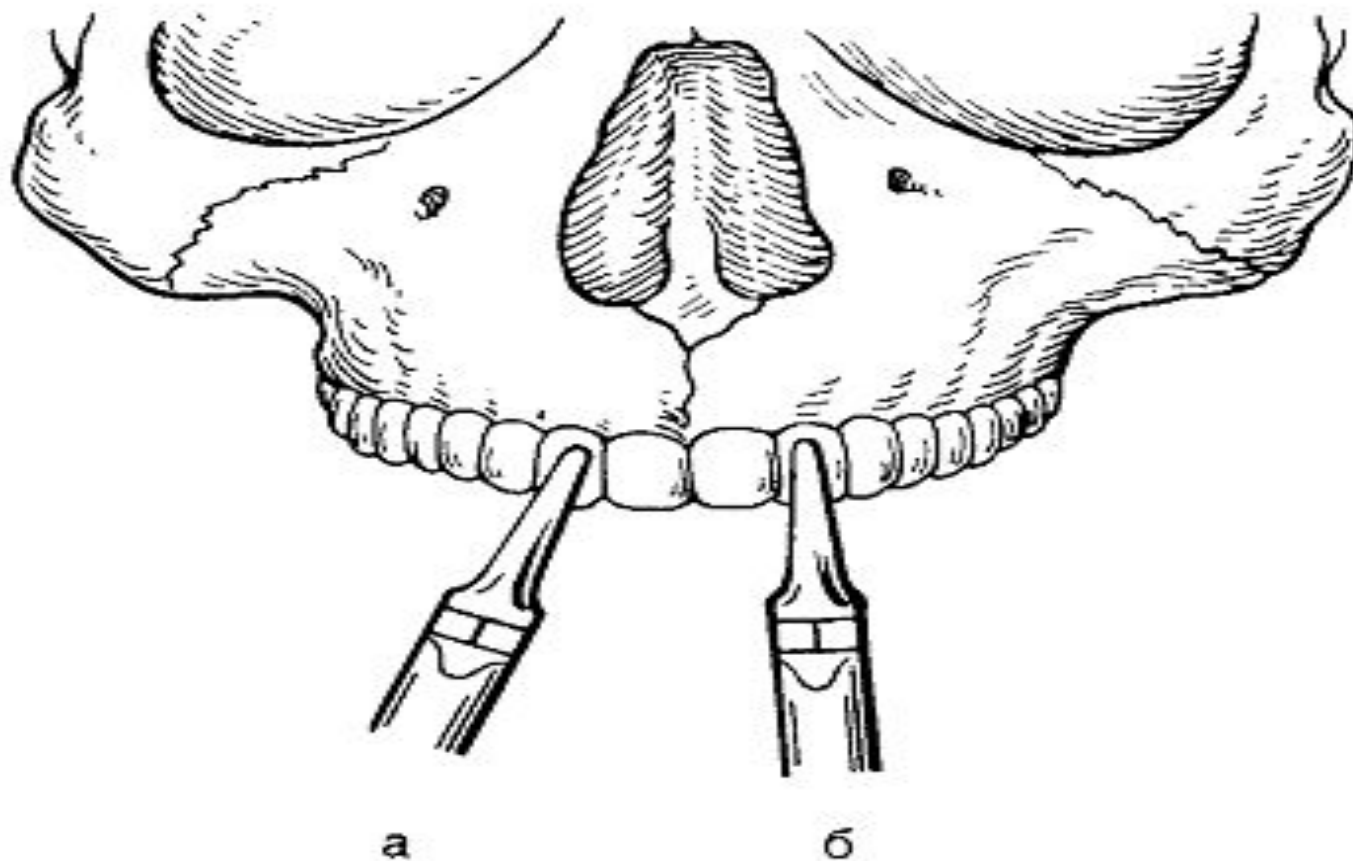
1. Обезболивание:



# Сепарация мягких тканей



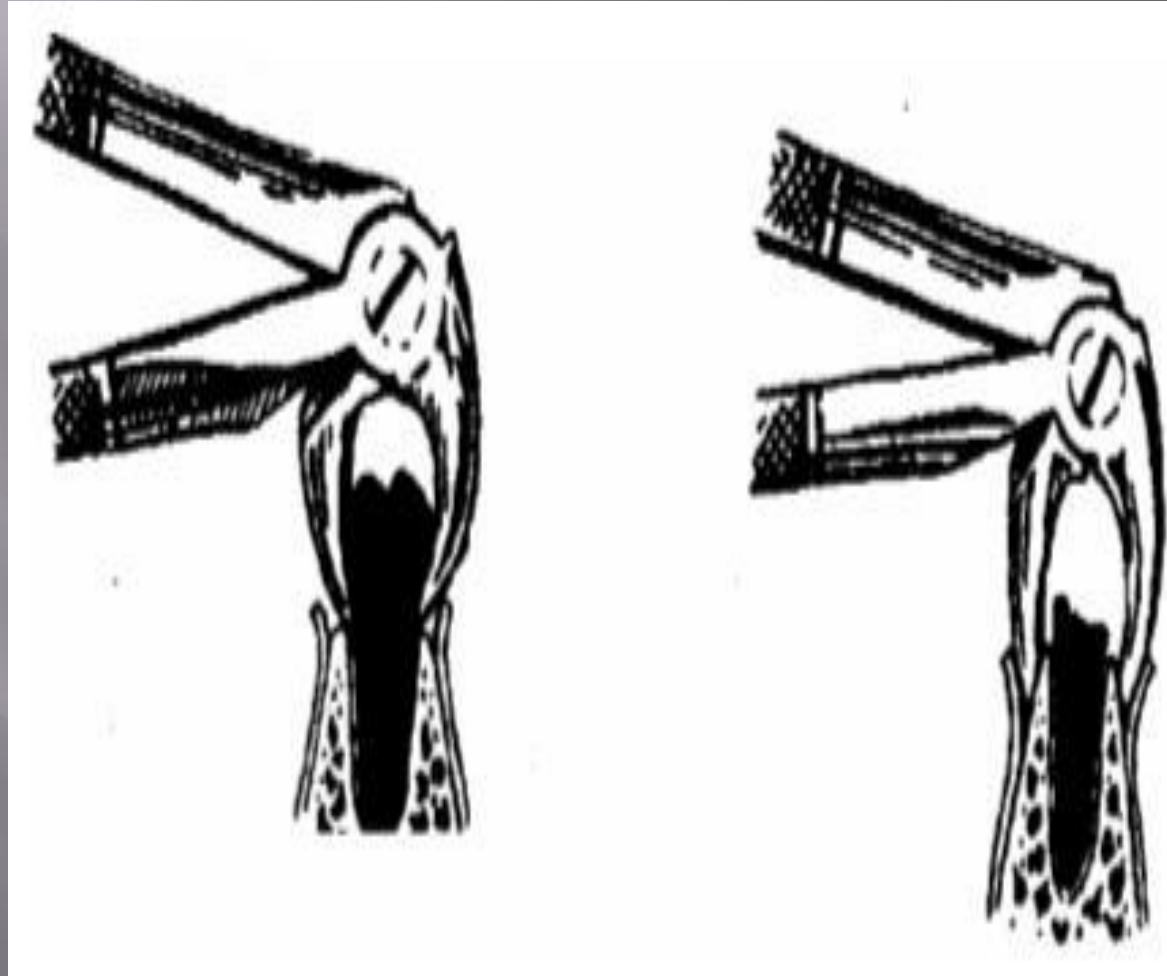
# Наложение щипцов



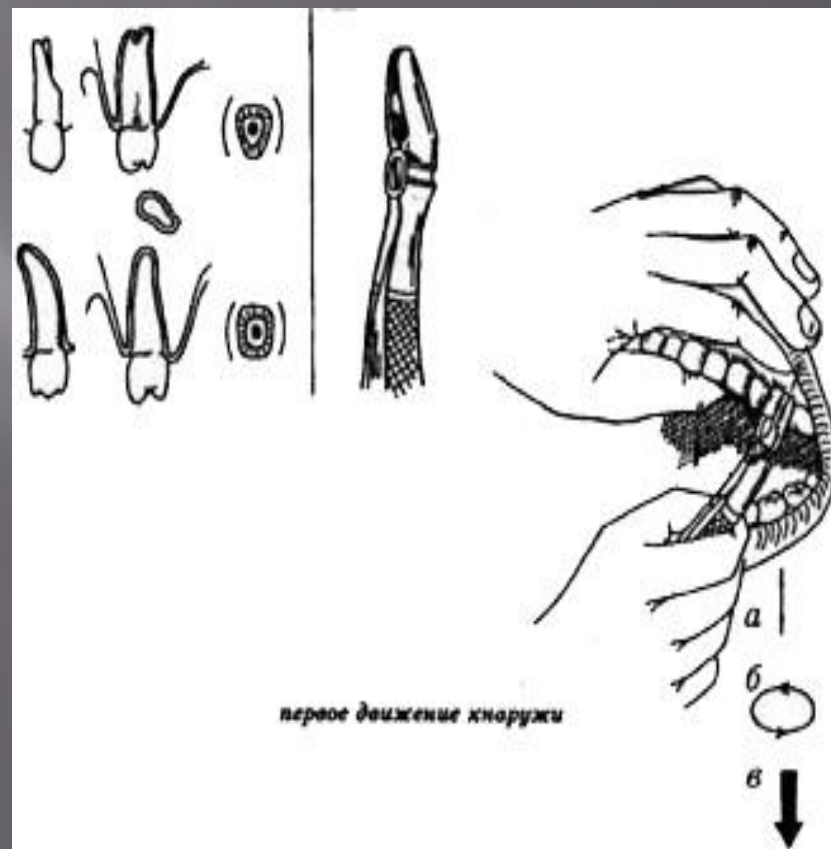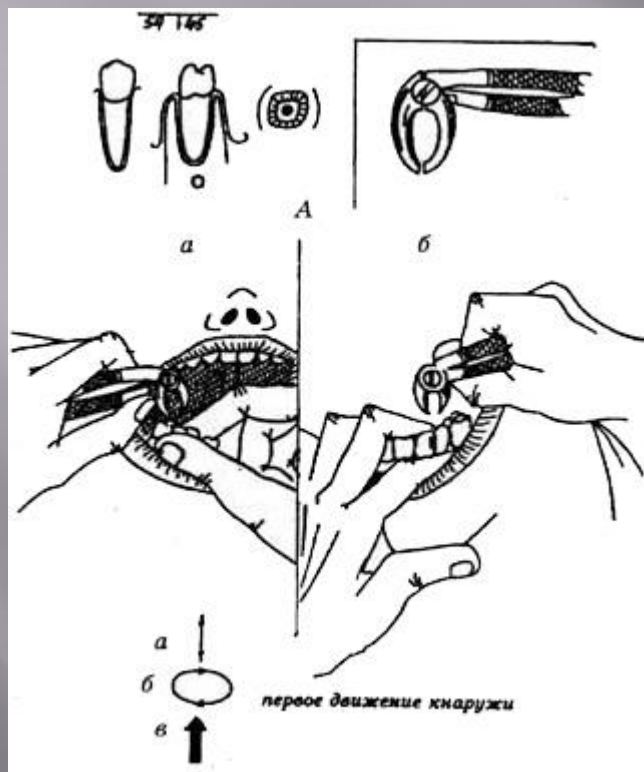
**Рис. 6.10.** Наложение щечек щипцов на зуб. Ось щечек совпадает с осью зуба.

а — неправильно; б — правильно.

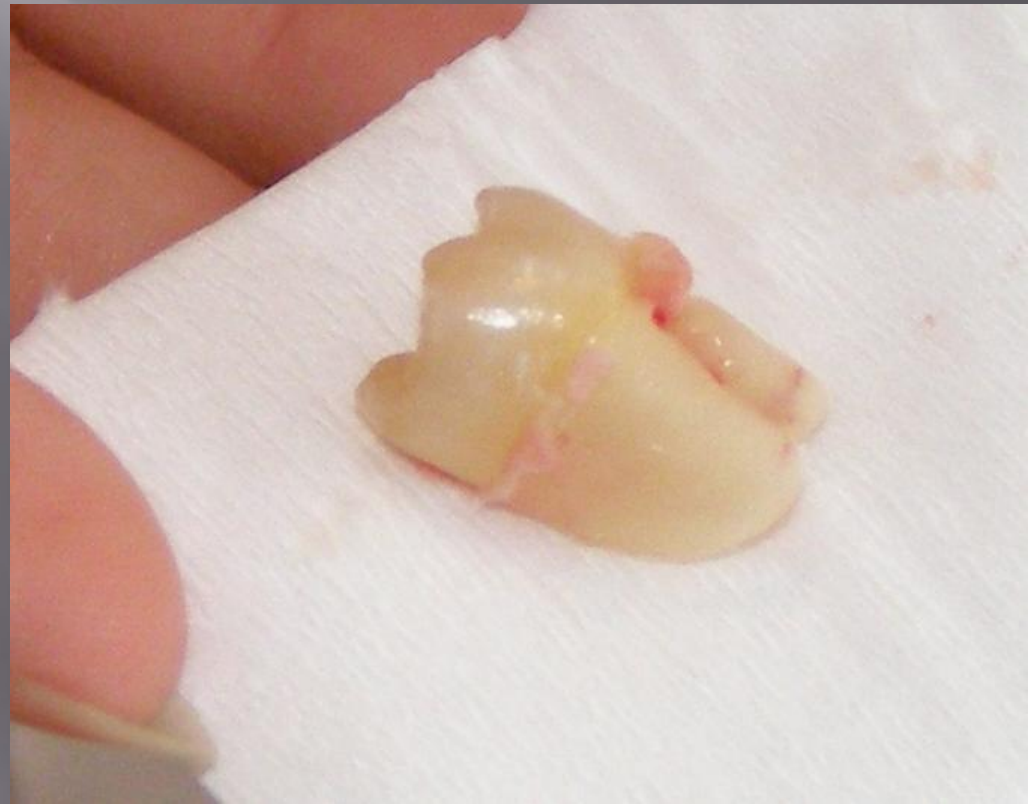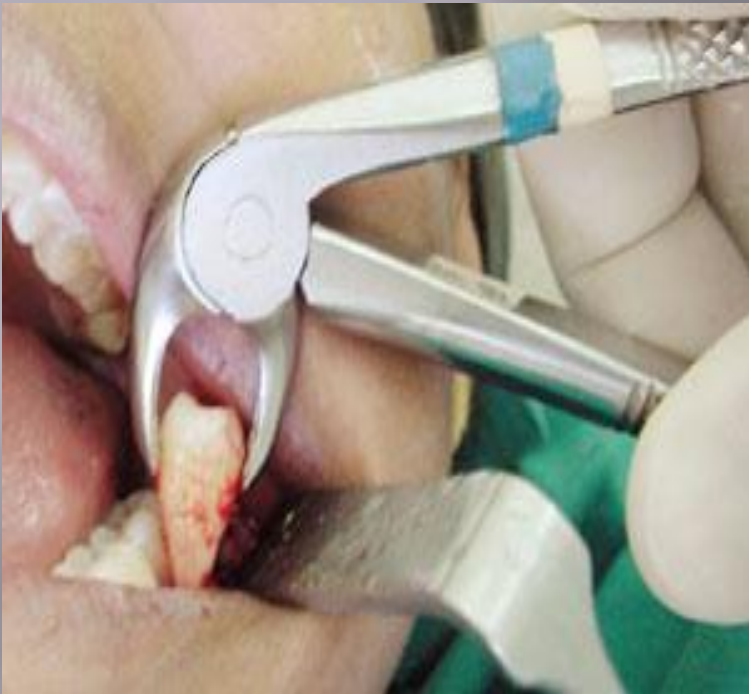# Продвижение и смыкание щипцов:



# Вывих зуба



# Тракция зуба:



# Кюретаж лунки

