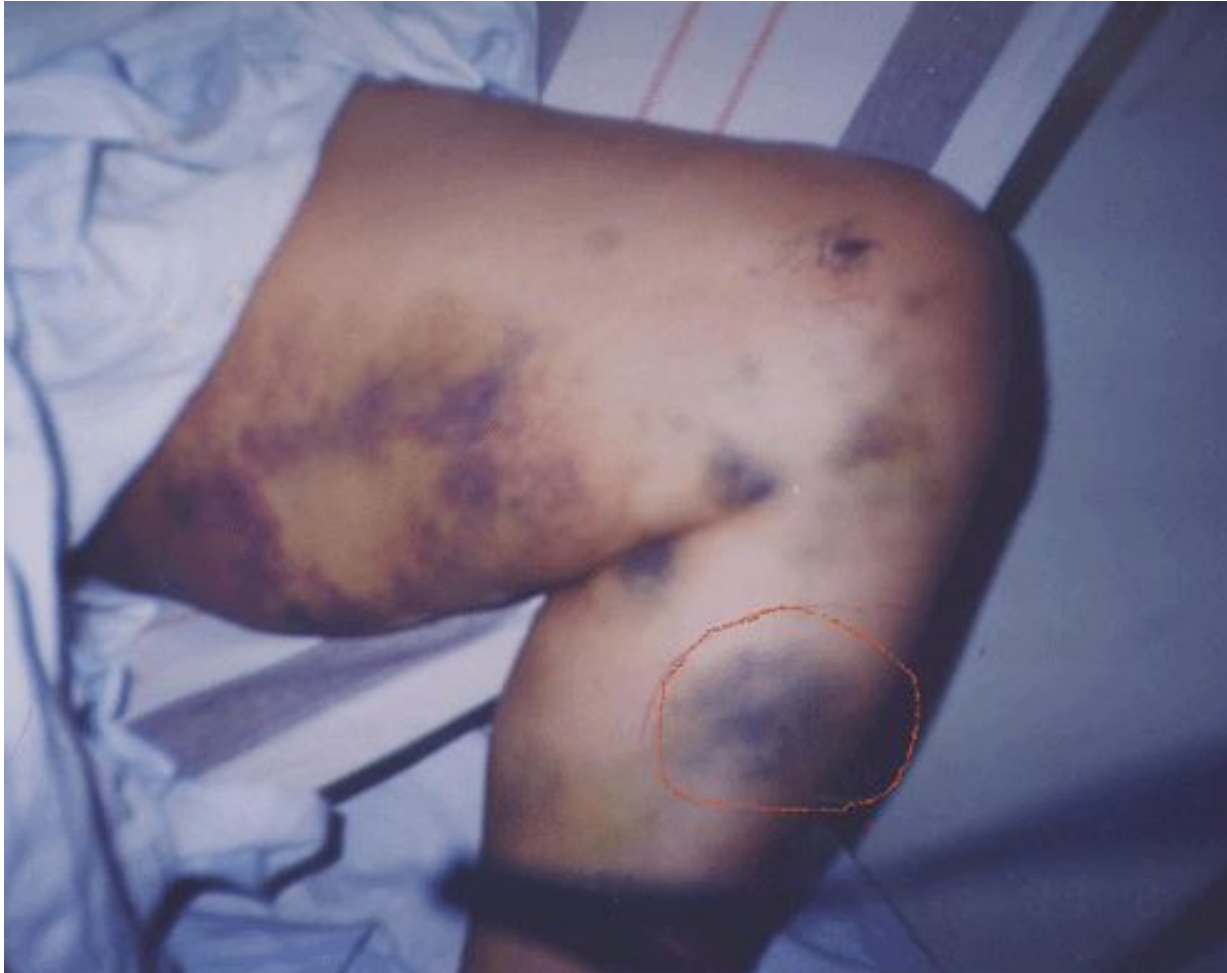
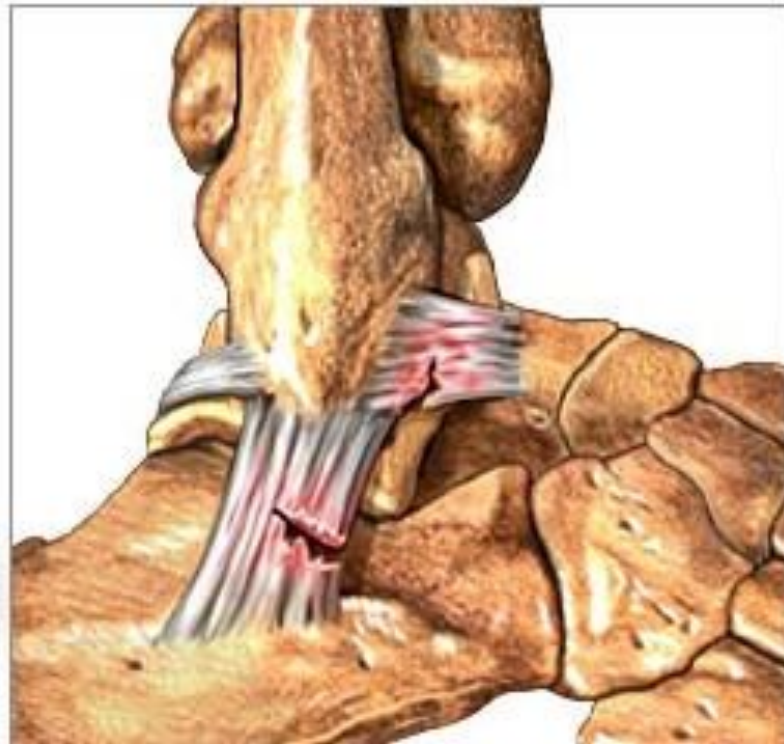
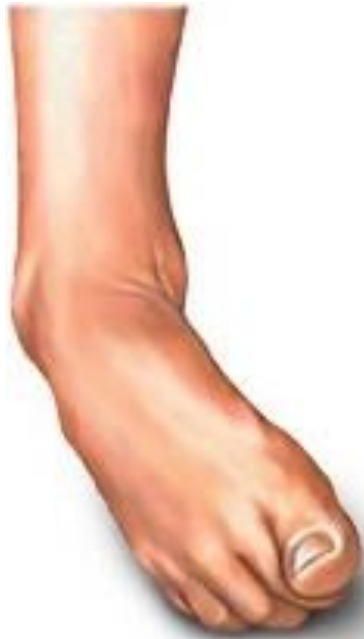Ушиб бедра



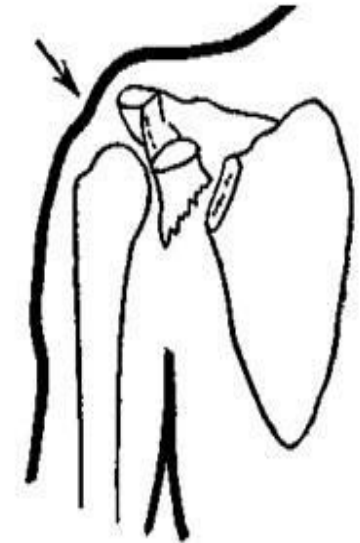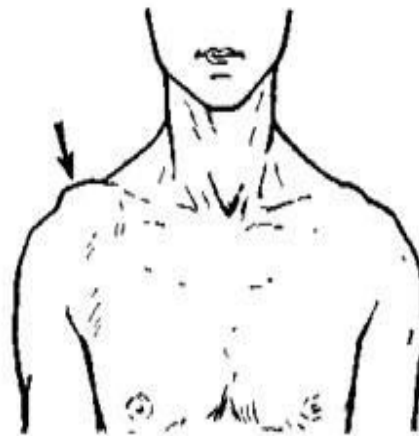
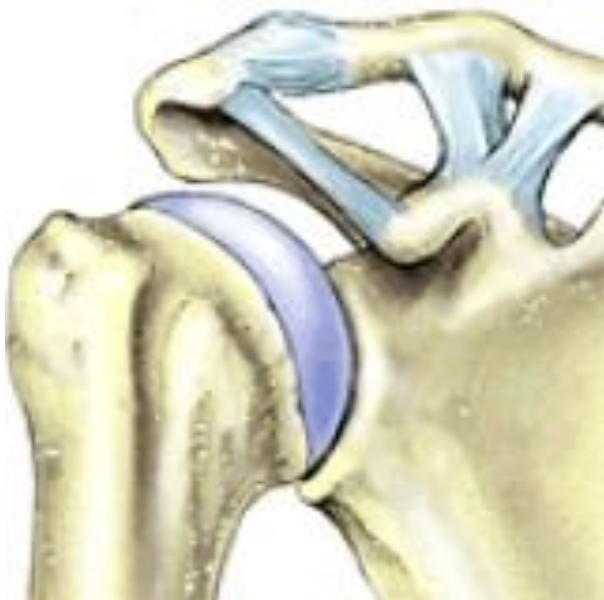Растяжение связок



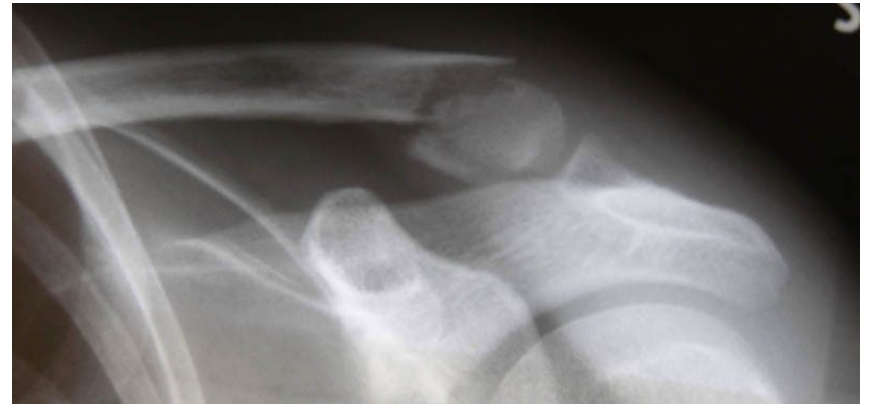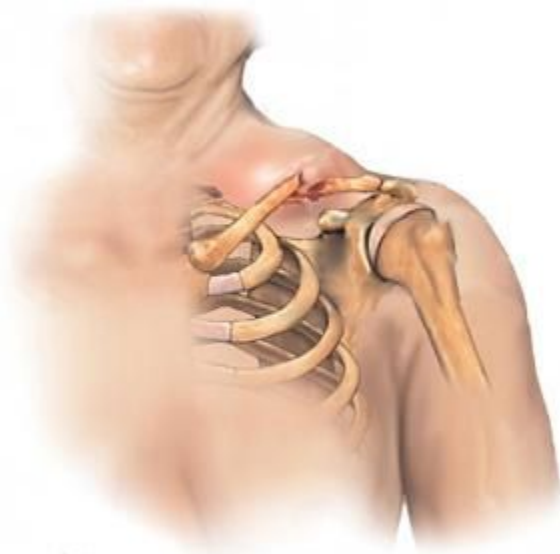Травмы ключицы

Нормальная ключица и
плечевой сустав

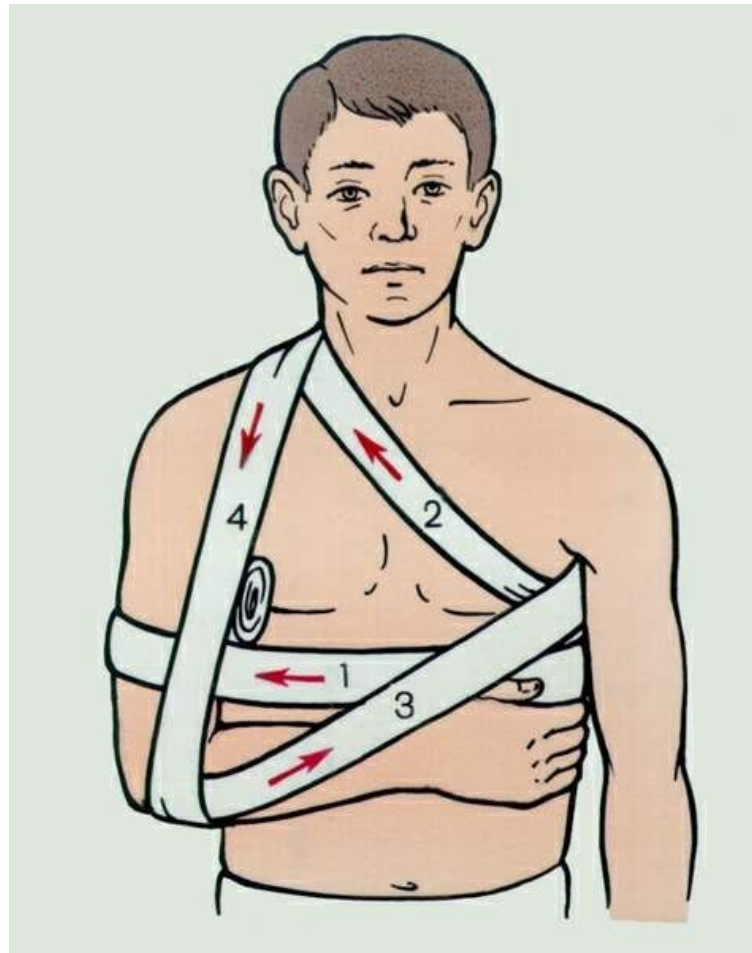
Акромиальный вывих
ключицы и перелом
лопатки



Перелом ключицы

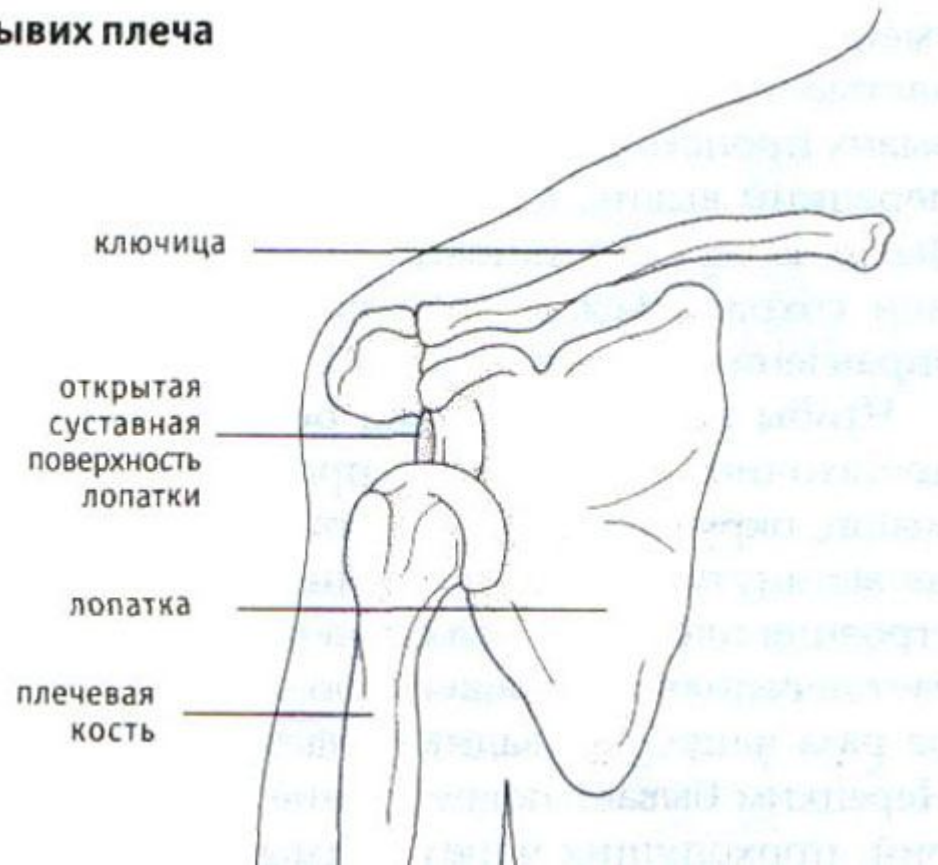

Повязка Дезо

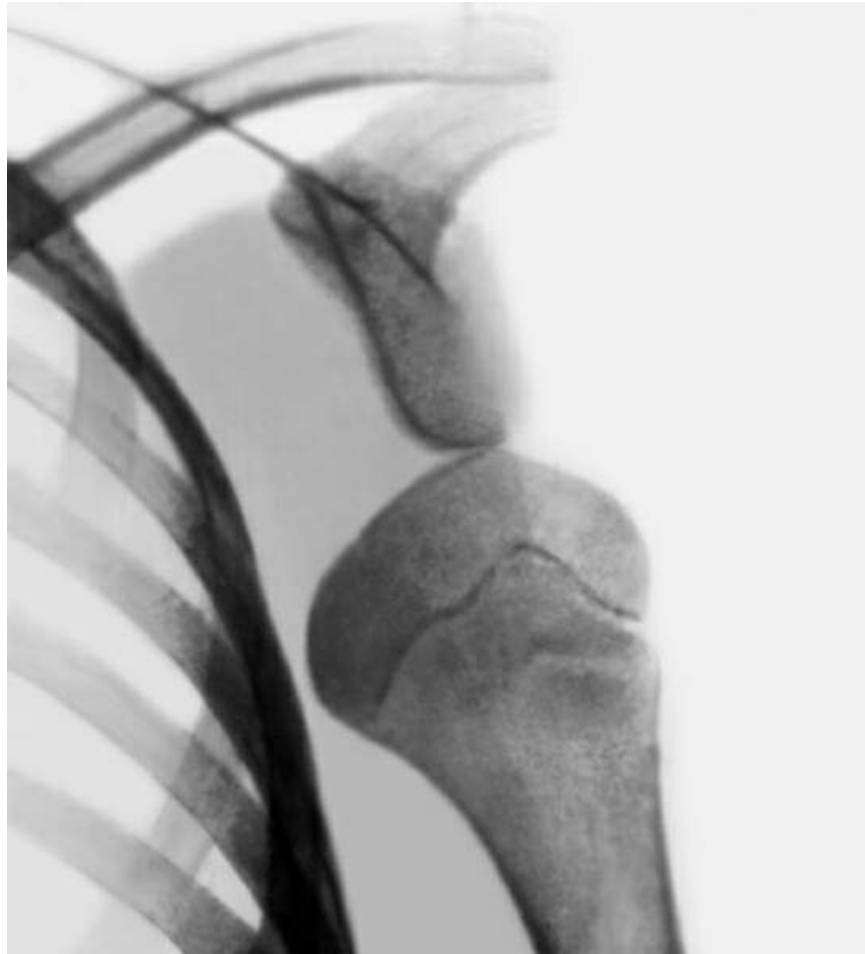


Вывих плеча

Вывих плеча

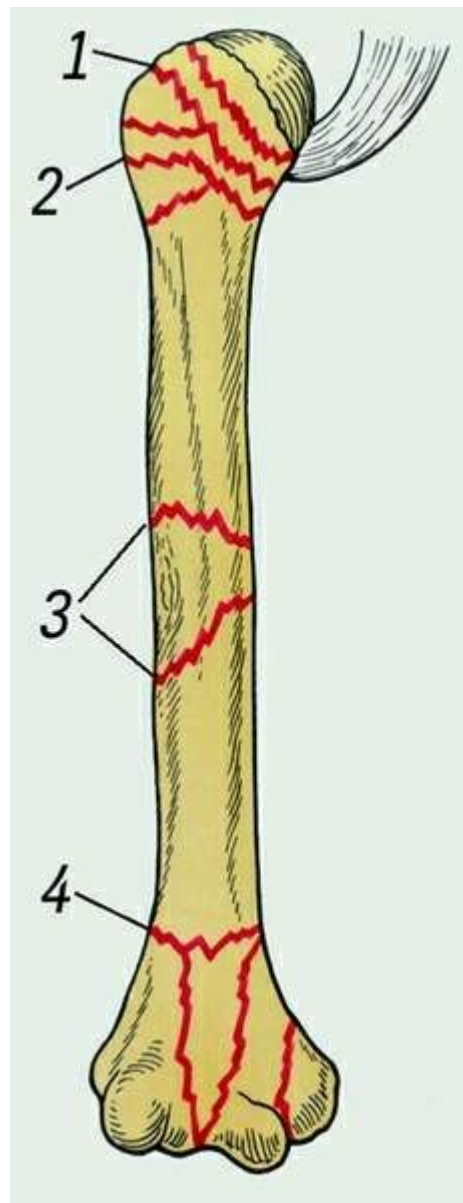


Передне-нижний вывих плеча

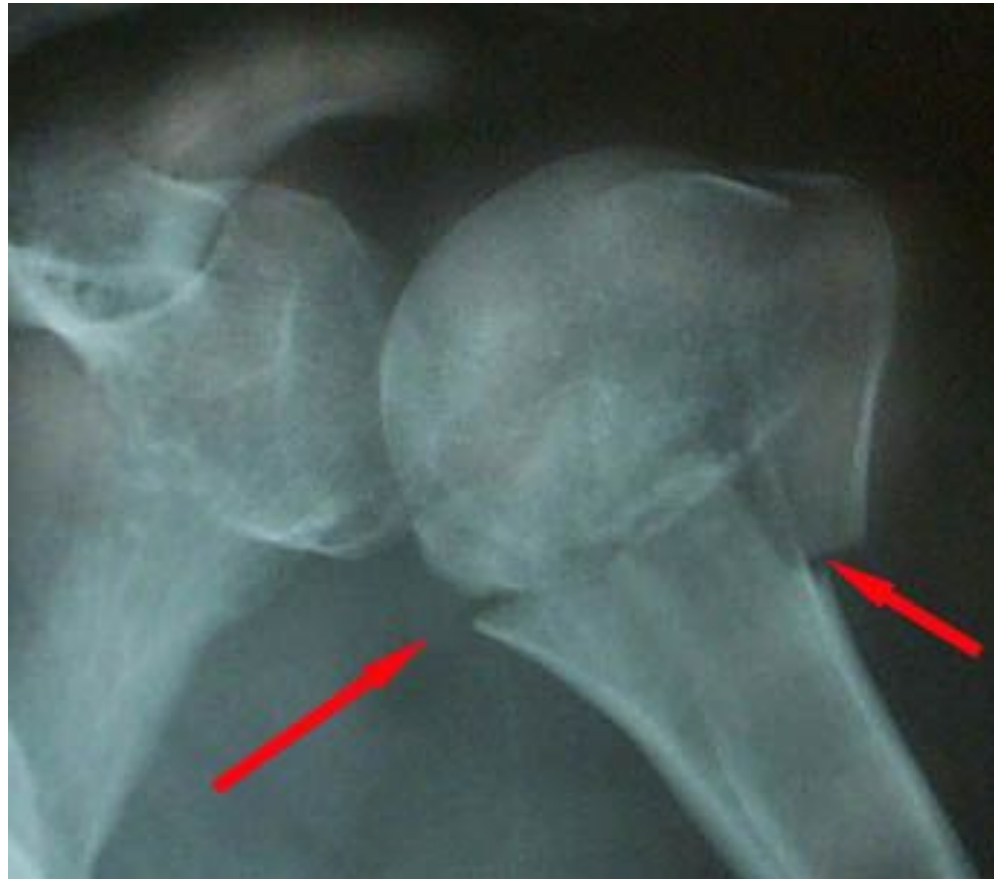

Варианты типичных переломов плечевой кости

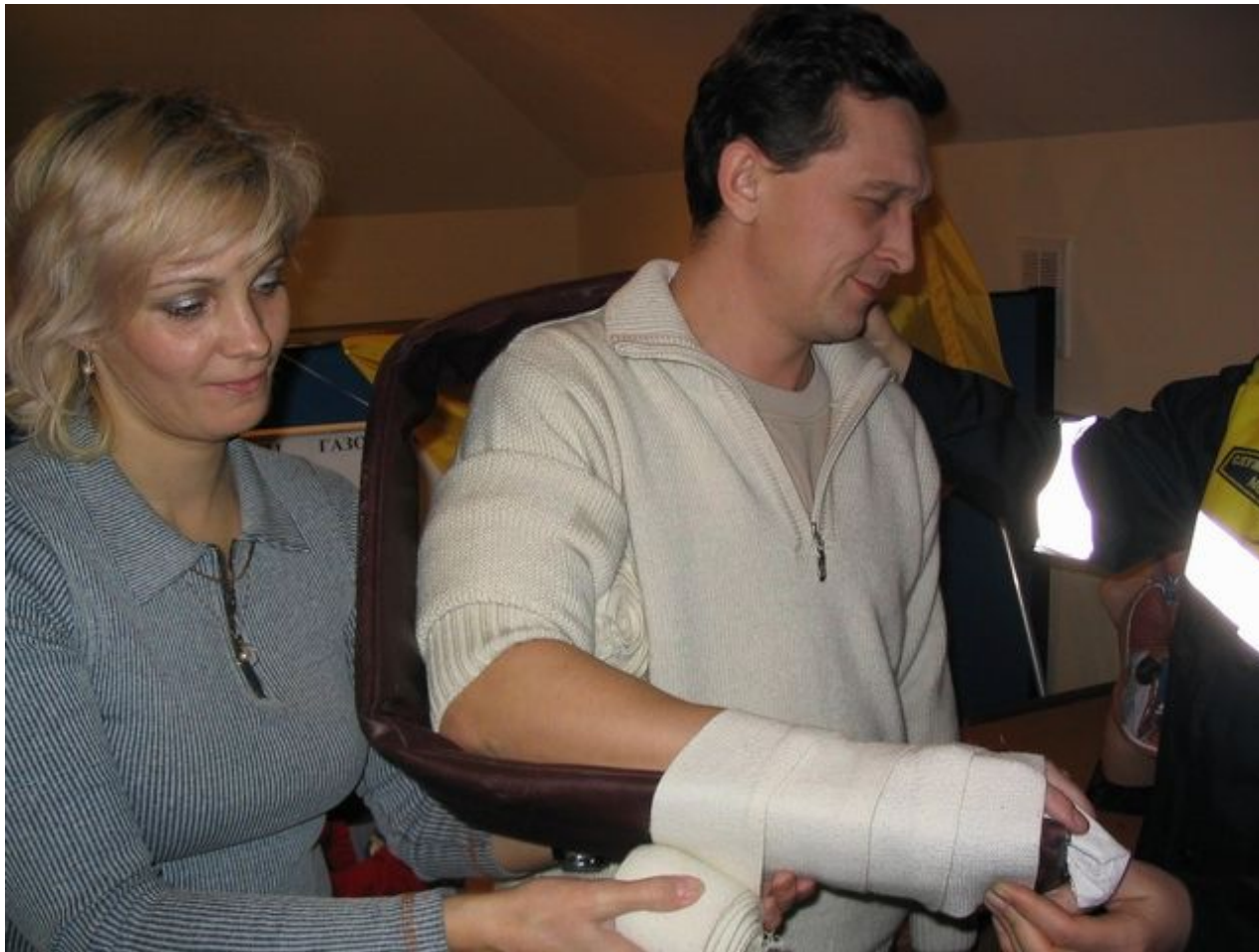- 1 — чрезбугорковые;
- 2 — хирургической шейки;
- 3 — диафизарные;
- 4 — над- и чрезмыщелковые.



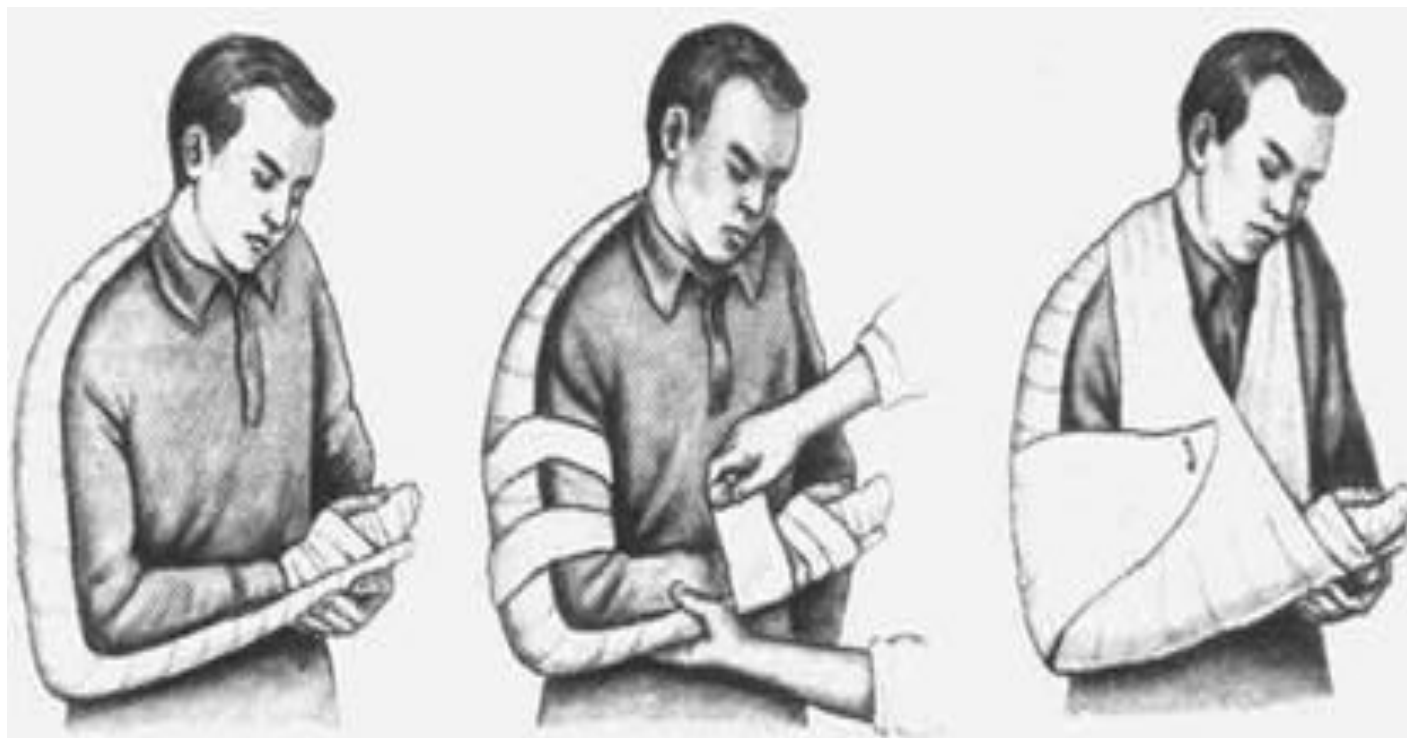Переломы верхней части плечевой кости.



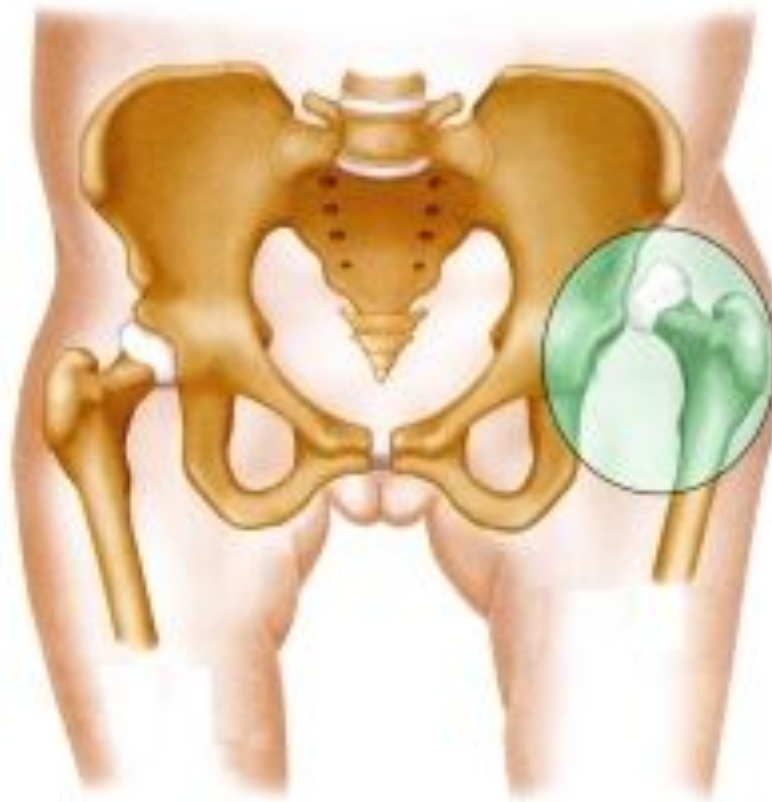
Иммобилизация при переломе плеча с помощью шины Крамера



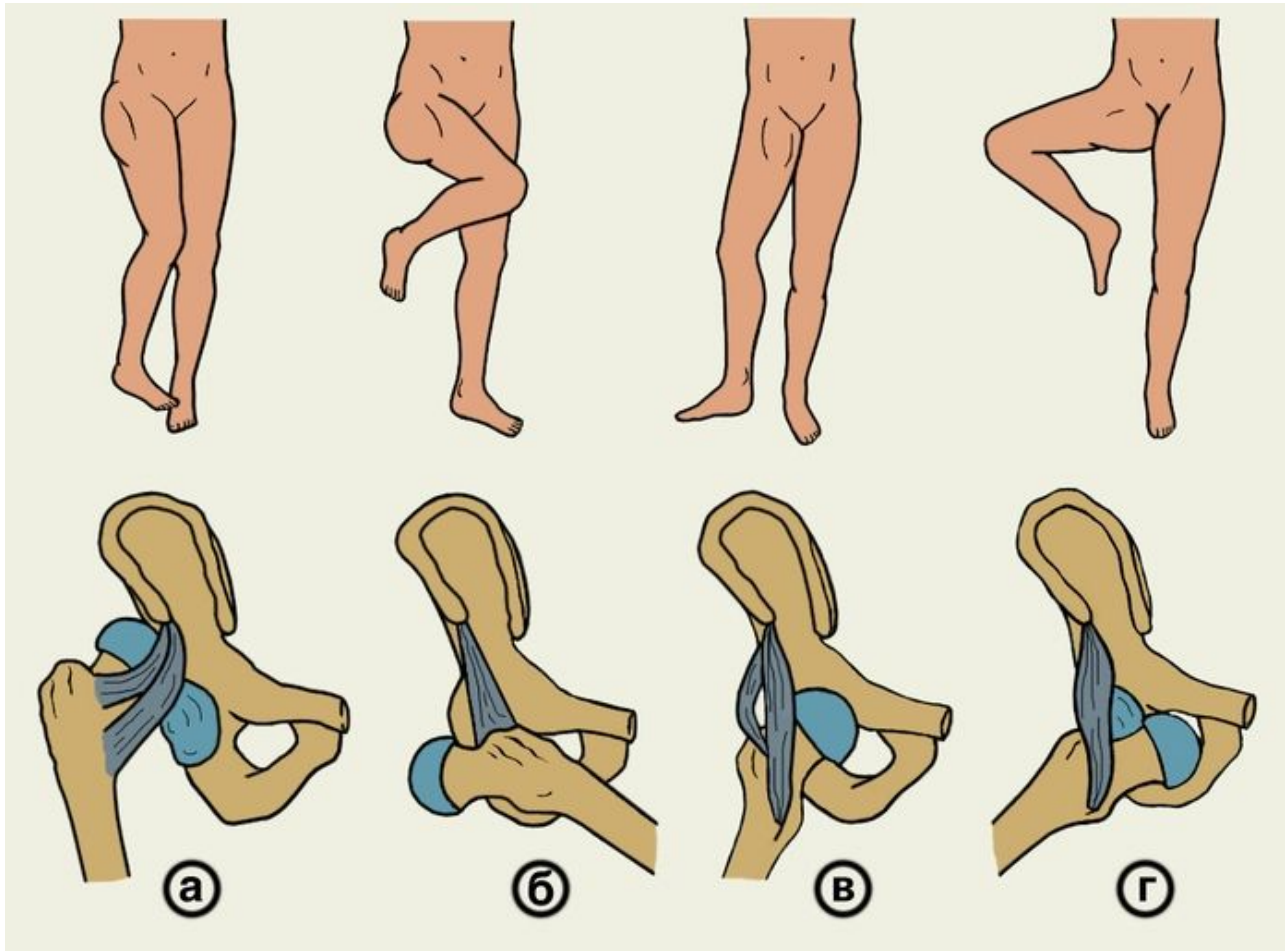
Иммобилизация плеча с помощью шины Крамера



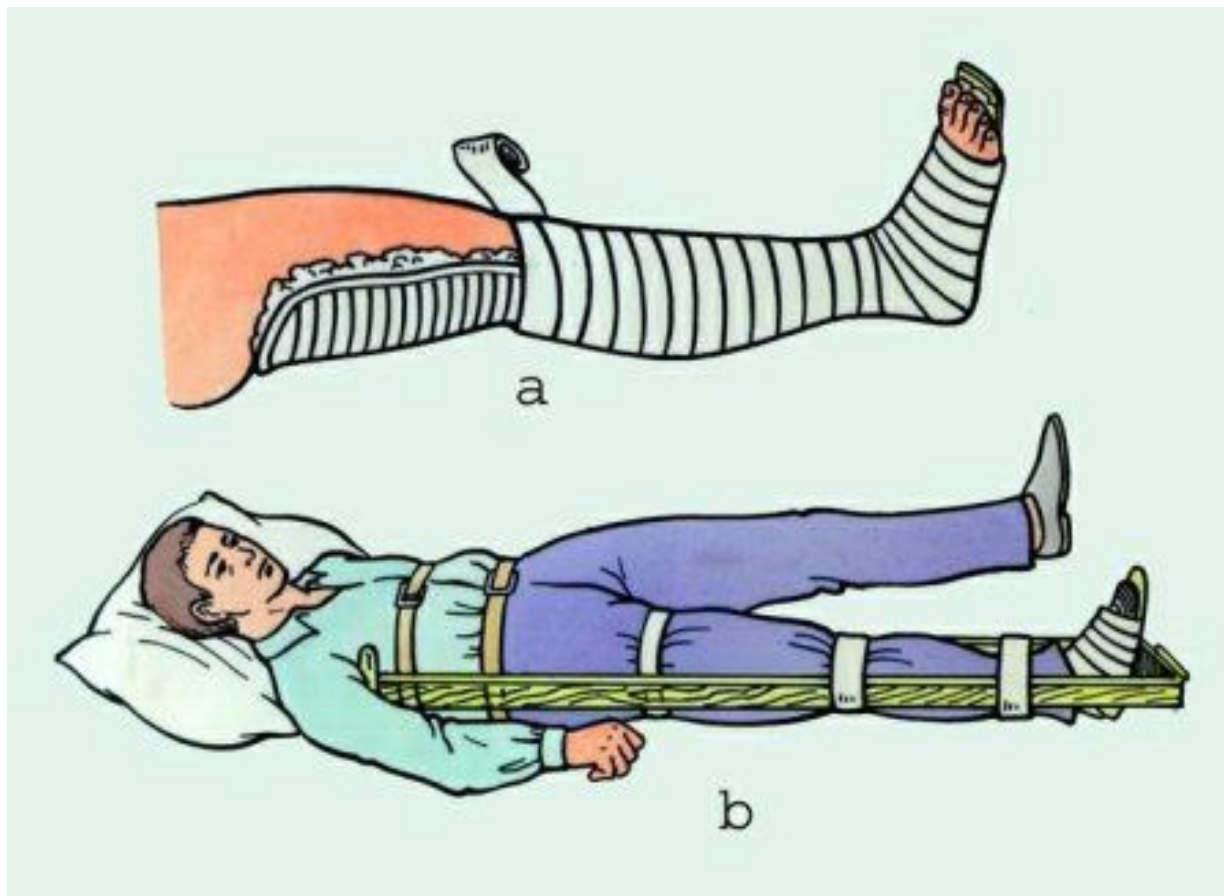
Врожденный вывих бедра



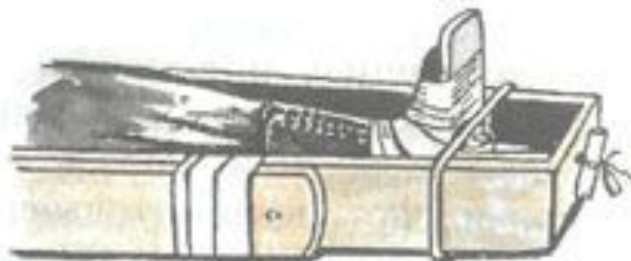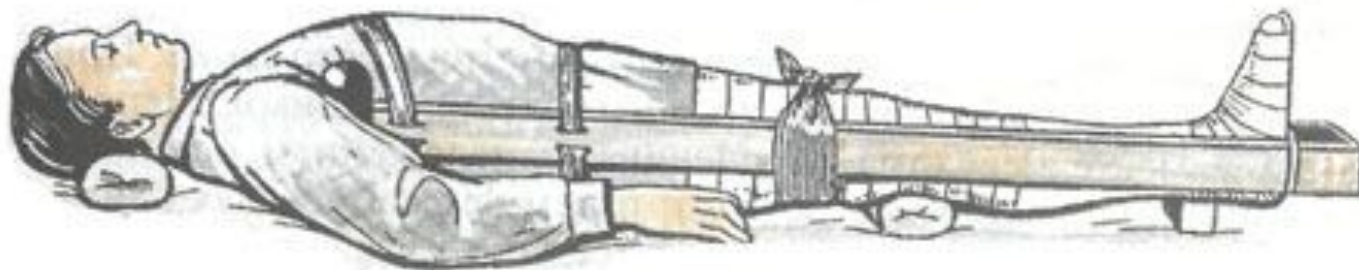Вывих бедра



Иммобилизация нижней конечности проволоочной шиной Крамера при переломе костей голени (а) и шиной Дитерихса при переломе бедренной кости (б).



Наложение шины Дитерихса



Наложение шины дитерихса

