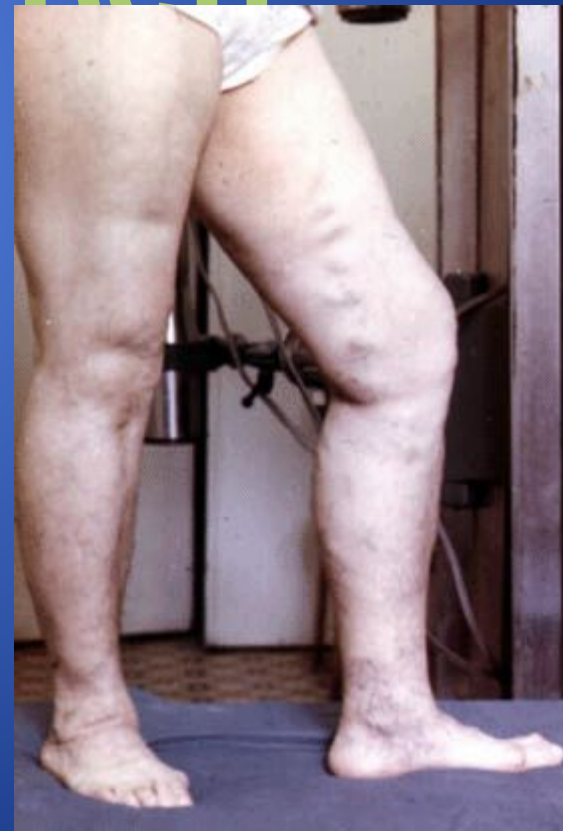

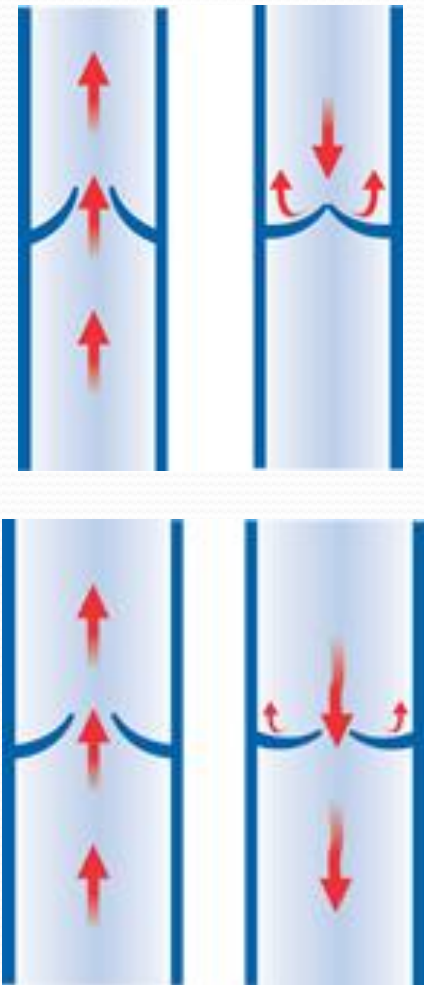
Варикозное расширение вен



Это заболевание, при котором поражаются только поверхностные вены.

Кровь в венах ног вынуждена преодолевать силу тяжести. В этом ей помогают венозные клапаны и мышцы, которые при сокращении сжимают вены и проталкивают кровь вверх за клапан (получается своеобразная система шлюзов).

В силу разнообразных причин, отток крови по венам нижних конечностей может замедляться, что приводит к расширению вен и нарушению работы клапанов, и эта система перестает нормально функционировать. Увеличившееся количество крови в венах приводит к их дальнейшему расширению и дальнейшему нарушению функции.



ПАТОГЕНЕЗ

Гипертензия в поверхностных венах;

Варикозное их расширение;

Нарушение венозного оттока;

Нарушение проницаемости венозной стенки и капилляров;

Имбибиция клетчатки белками плазмы, жидкостью, форменными элементами с развитием отёка, гиперпигментации, целлюлита, индурации;

Нарушение микроциркуляции крови;

Развитие трофических расстройств.

Классификация:

1. по локализации:

- а) бассейн большой подкожной вены(80%)
- б) бассейн малой подкожной артерии(3-5%)
- в) поражение обеих бассейнов(7-20%)

2. По характеру:

- а) магистральный(по типу цилиндрического расширения, когда эктазии подвергаются большие вены)
- б) рассыпной(когда эктазии подвергаются малые вены)

3. По клиническим формам:

а) Неосложненные

б) осложненные (без поражения глубоких вен; с поражением глубоких вен; тромбофлебит; кровотечение из варикозно расширенных вен; дерматиты; экзема; трофическая язва).

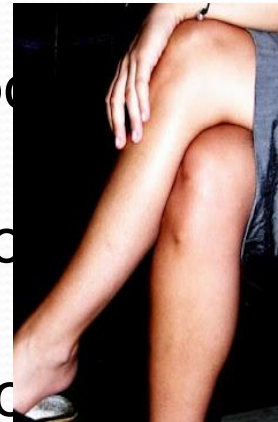4. По стадиям:

а) 1 стадия-компенсации

б) 2 стадия-декомпенсации

Факторы:

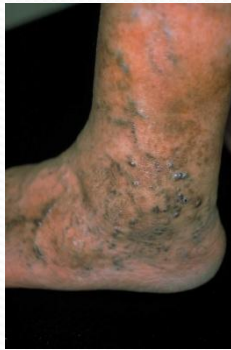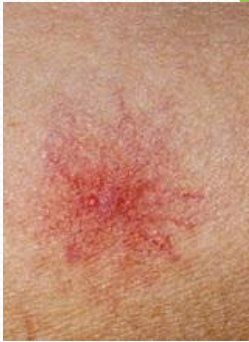- 1.слабость мышечно-эластического каркаса вен врожденного или приобретенного характера.
- 2.неполноценность клапанного аппарата вен
- 3.поражение нервно-рефлексного аппарата вен.
- 4.возрастные изменения вен по типу флебосклероза
- 5.слабость фасций голени и бедра.
- 6.гормональные факторы(женские половые гормоны расширяют сосуды).
- 7.затруднение оттока крови по вене обусловленное длительным стоянием, что приводит к повышению интравенозного давления).
- 8.сброс крови по перфорантным венам
- 9.артериовенозные анастомозы.
- 10.Избыточный вес



формы варикозного расширения вен

- **«Сосудистые звездочки».**

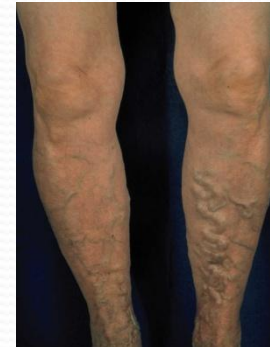Самые маленькие, лежащие подкожно варикозно расширенные вены. Они видны как тонкие красноватые или синеватые линии. Иногда они выглядят как паутинки.



Небольшие, подкожные вены, часто выступают в виде сетки.

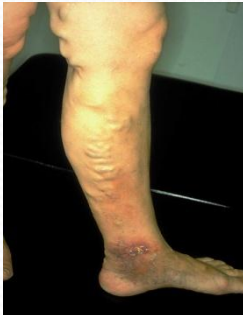- **Ретикулярные вены.**

Поражение притоков стволовых вен.



- **Поражение стволовых вен.**

Эти вены расположены на внутренней стороне бедра и на икрах между подколенной ямкой и лодыжкой.



Клиническая картина:

три степени тяжести:

1) легкая-нет жалоб и субъективных ощущений.

2) средняя-жалобы на чувство тяжести и переполнения в пораженной конечности, отеки в дистальных отделах конечностей ближе к вечеру. При осмотре-выявляются эктазированные вены.

3) тяжелая-имеются грубые трофические расстройства, язвы, тромбофлебиты, дерматиты и экземы. Нижняя треть голени индуративно уплотнена.

Диагностика:

-проба Троянова-Тределебурга

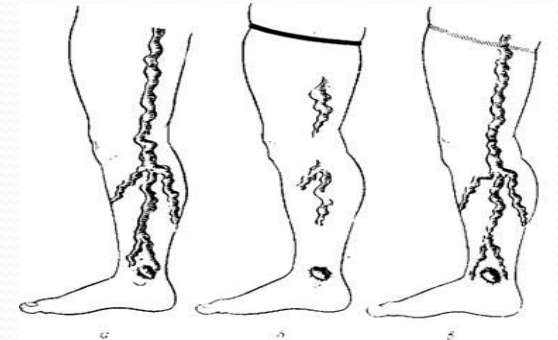
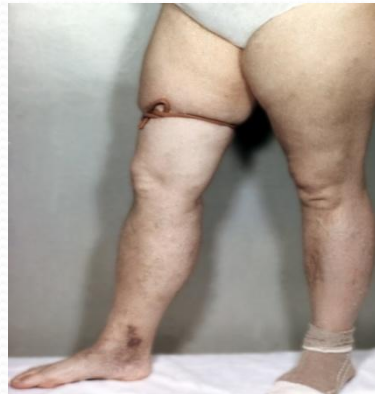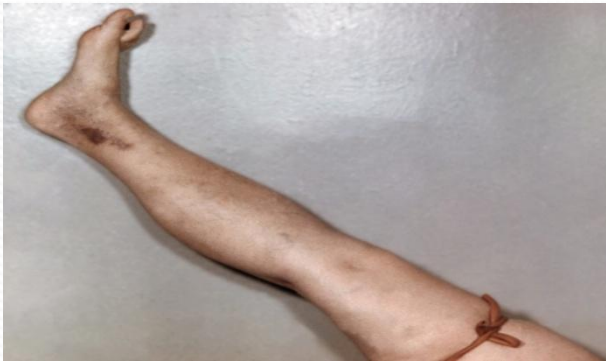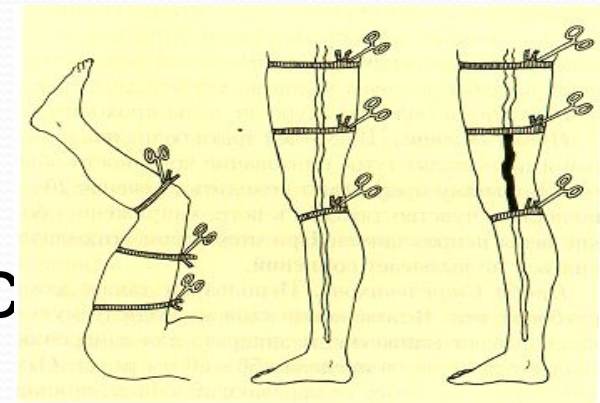


Рис. 10. Проба Троянова - Тределебурга.
а - кожная сыпь до исследования, б - кожная сыпь в вертикальном положении со жгутом, в - после снятия жгута

-маршевая проба Дельбе

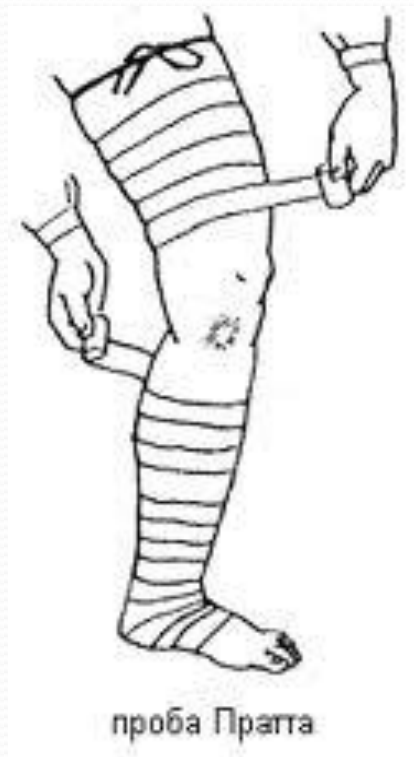
-проба Шварца

-трехжгутовая проба Шейнис



-проба Гаккенбруха
-проба Пратта

-проба Тальмана
-УЗ доплерография
-флеботонзиометрия
-рентгенфлебография


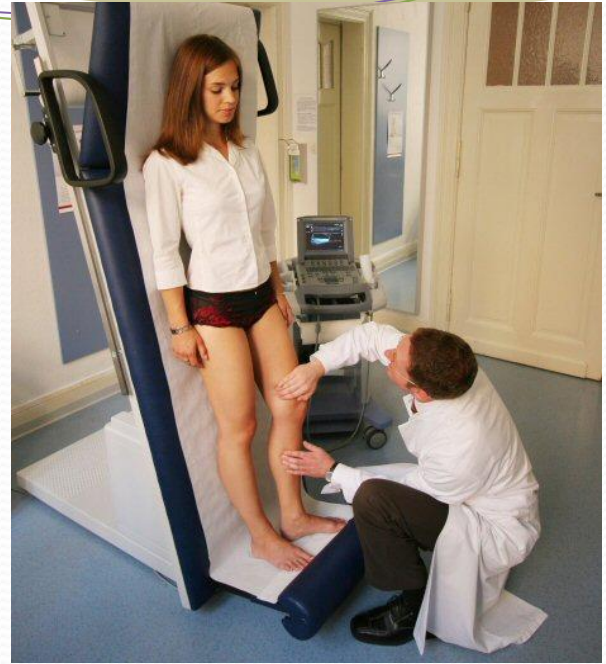
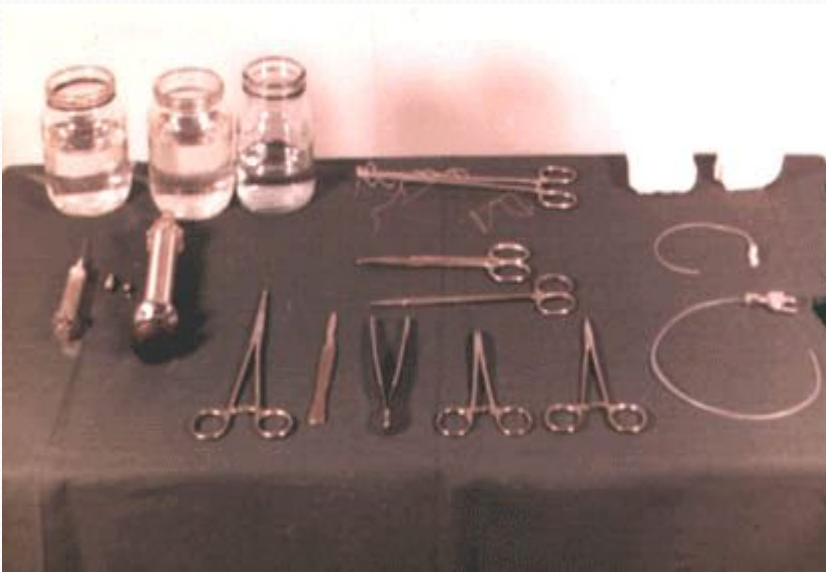


Флебография.

1. Дистальная флебография:
 - а) путем пункции вены;
 - б) путем катетеризации вены;
 - в) внутрикостная с введением контраста в пяточную кость.
2. Проксимальная (тазовая) флебография:
 - а) путем чрескожной пункции и катетеризации бедренной вены;
 - б) путем катетеризации большой подкожной вены бедра;
 - в) чрезвертлюжна внутрикостная флебография.
3. Выборочная флебография.

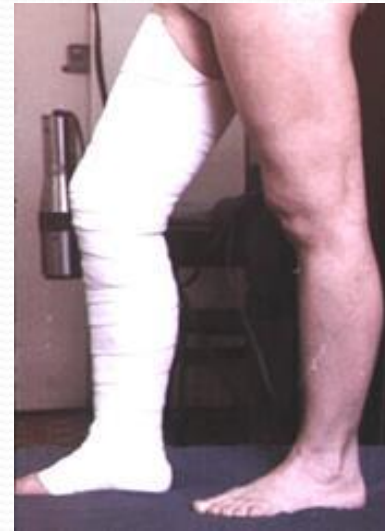В основном используют ретроградную бедренную флебографию.

При варикозной болезни флебография дает возможность выявить эктазией глубоких вен голени и бедра, их клапанную несостоятельность, а также установить локализацию несостоятельных перфоранты, через которые происходит патологический сброс крови из глубокой венозной системы конечности в поверхностную, что крайне важно при оперативном вмешательстве



Лечение:

1. Консервативное лечение (удобная обувь, эластические чулки или бинтование конечностей, двигательный режим, лечебная физкультура, улучшение микроциркуляции в тканях - троксевазин, анавенол).



2. Склеротирующая терапия.

- **Методы склеротерапии вен**

В зависимости от тяжести заболевания применяют различные методы склеротерапии вен.

- **Микросклеротерапия**

Методом микросклеротерапии устраняют преимущественно венозную сетку. Тонкой иглой в вену вводят склеротин. Метод микросклеротерапии сосудистые звездочки, как и другие методы, применяющиеся в нашей клинике, безопасен и проводится амбулаторно.

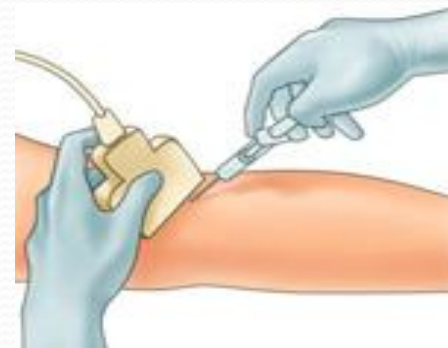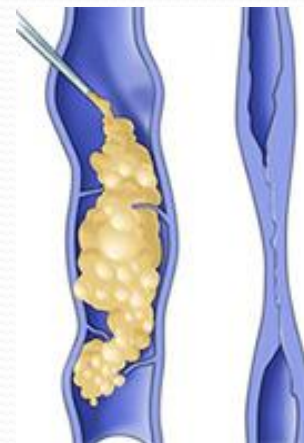
- **Пенная склеротерапия (склеротерапия foam-form)**

В этом случае в вену вводят взбитый в пену склерозант, что позволяет снизить количество вводимого вещества при этом закрыв крупные вены.

- **Эхосклеротерапия**

В основе данной методики координирование действий посредством ультразвукового сканирования. Такой вариант имеет наилучшие отзывы, поскольку позволяет добраться до мало доступных участков, где раньше применялось только хирургическое вмешательство. Этот метод применяют для лечения вен в паховой и коленной областях. Эхосклеротерапия – это альтернатива полноценной операции.

В зависимости от тяжести заболевания и запущенности случая опытные флебологи по результатам диагностики всегда подберут индивидуально необходимое лечение. Современное оборудование поможет осуществить всю процедуру безболезненно и в короткие сроки.



Малоинвазивные технологии

Виды малоинвазивных методов лечения

● Стриппинг (короткий или длинный)

Современное малоинвазивное вмешательство, представляющее усечение вен через два небольших надреза после дуплексного сканирования и выявления пораженных участков вен. Эта методика дает возможность сохранить здоровые вены. Короткий стриппинг применяется на небольших участках вен, а с помощью длинно стриппинга удаляются большие подкожные вены.

● Криостриппинг

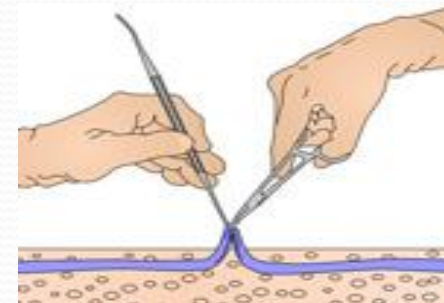
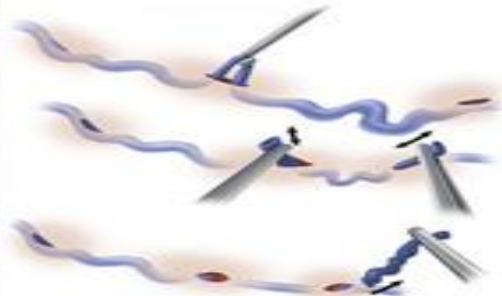
Стриппинг с применением охлаждения до -85 градусов. На коже делается два небольших надреза для доступа к вене, в которую вводится зонд. Затем зонд охлаждается и примерзает к вене. Это позволяет безболезненно и менее травматично удалить вену, сохранив здоровые участки. Данный метод положительно зарекомендовал себя на этапе реабилитации, а также восстановления косметического эффекта.

● Минифлебэктомия

это удаление варикозных вен с помощью специальных инструментов через проколы кожи. Проколы заклеиваются специальной медицинской лентой, а не зашиваются, что дает высокий косметический эффект.

● Эндохирургия (SEPS)

Видеоэндоскопическая диссекция перфорантных вен (видеоэндохирургия) - это метод лечения вен, применяемый при запущенном варикозе, трофических осложнениях и язвах. Это современная альтернатива операции Лингтона, которая заключается в перевязывании участков больных вен и на сегодняшний день считается устаревшим методом лечения. Эндохирургия представляет собой оперативное вмешательство с помощью специальной аппаратуры, которая позволяет контролировать результат на мониторе. На коже производится один надрез в верхней трети голени на здоровом участке, что ускоряет процесс дальнейшего заживления, а также обеспечивает косметический эффект.



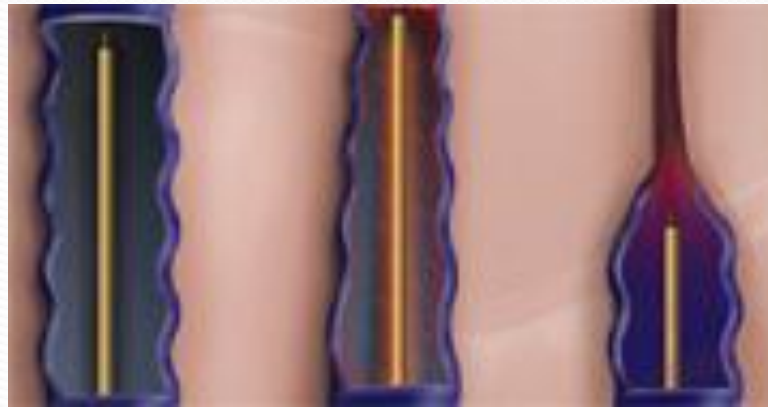
Лазерное лечение варикоза – прогрессивный и действенный метод

- Хорошей альтернативой хирургическому вмешательству стал метод EVLC. Русская аббревиатура ЭВЛК расшифровывается как эндовазальная (она же эндовенозная, эндоваскулярная) лазерная коагуляция. EVLC классифицируют как один из вариантов офисной хирургии, когда пациент практически не нуждается в госпитализации.

Тем не менее, довольно щадящая методика применима даже для **лечения варикоза крупных вен**, о чем раньше можно было только мечтать. Клиент выписывается в день операции, в крайнем случае, на следующий день. Восстановление же работоспособности происходит уже на вторые сутки.

Это довольно новое направление в флебологии, которое стало бурно развиваться лишь в начале 90-х. Да и сегодня **лечение варикоза лазером** требует специальной дорогостоящей аппаратуры и инструментария, ультратонкого шовного материала. Далеко не все клиники могут похвастаться и опытным, квалифицированным персоналом, который соответствует уровню подготовки для проведения лазерной коагуляции.

По этой методике **лечение варикоза ног** осуществляется с помощью эндовазального лазера. Его принцип действия основан на свойстве избирательного поглощения волн определенной длины молекулами гемоглобина или оксигемоглобина. Процедура проходит под контролем ультразвукового сканера. Гибкий световод проникает непосредственно в полость поврежденной вены сквозь небольшой прокол кожи. Источник лазерного излучения подводят к месту, где нужно перекрыть патологическое кровообращение и подают импульс. Поглотившийся квант световой энергии выделяет тепло, «заваривая» стенку поврежденного сосуда. Тот перестает выполнять свою функцию, а со временем и вовсе рассасывается (замещается соединительной тканью).



Как правило, для **лечения варикоза клиники** применяют эндовазальный лазер немецкого производства третьего поколения, генерирующего волну длиной 1500 нм. Излучение попадает точно в цель на пораженный участок, оно не разрушает и не активирует близлежащие структуры. Именно поэтому **лазерное лечение варикоза** считается самым щадящим и безвредным. К тому же, метод ЭВЛК означает использование только одноразовых индивидуальных светодиодов, что значительно повышает эффективность и безопасность процедуры.

По мнению ведущих специалистов, **лечение варикоза лазером** имеет ряд преимуществ:

- Стойкий лечебный эффект (для контроля всем больным проводится цветное дуплексное сканирование вен через 15 дней, 1, 6 и 12 месяцев после операции)
- Быстрое восстановление пациентов, возможность вести активный образ жизни практически сразу после процедуры
- Отсутствие уродливых шрамов
- Минимальный болевой синдром
- Короткая (около 40 минут) длительность
- Возможность одновременного вмешательства на обеих конечностях.

ЭВЛК среди других **методов лечения варикоза** выгодно отличает и тот фактор, что процедура может проводиться под местной анестезией. Достаточно инъекции успокоительного препарата, чтобы избавить больного от чувства страха перед операцией.

Как и другие современные способы, эта процедура позволяет избежать множественных осложнений, характерных для традиционной хирургии:

- Травматизации близлежащих нервных окончаний и лимфатических сосудов
- Частичной потери чувствительности кожных покровов рядом с удаленной веной
- Возникновения послеоперационной отежности.
- Единственное неудобство для пациента после лечения – необходимость ношения компрессионного трикотажа. Но этот период составляет всего несколько суток. Для закрепления эффекта компрессионные чулки или бинты практикуют в дневное время еще в течение полутора-двух месяцев.

Устаревшие методы лечения

Гирудотерапия. На заре развития медицины врачи лечили варикоз двумя способами - выжиганием варикозных узлов железом и гирудотерапией (прикладыванием пиявок). Первый метод уже давно не используется, а вот гирудин, выделяемый пиявками, долгое время применялся в отечественной медицине и до сих пор практикуется некоторыми врачами для лечения венозных звездочек или венозной сетки. При этом следует учесть, что современная фармакология заменила во многих препаратах гирудин гепарином, который дает лучшие результаты при лечении образования тромбов. Гепарин является более безопасным веществом для организма человека, да и выпускаемые современные препараты учитывают все санитарные нормы выпуска медикаментов. Лечение же пиявками может вызвать аллергические реакции, а также существует риск заражения болезнетворными микробами. Помимо этого у многих пациентов после лечения гирудотерапией остаются рубцы на коже, а иногда возникают осложнения в виде трофических язв.

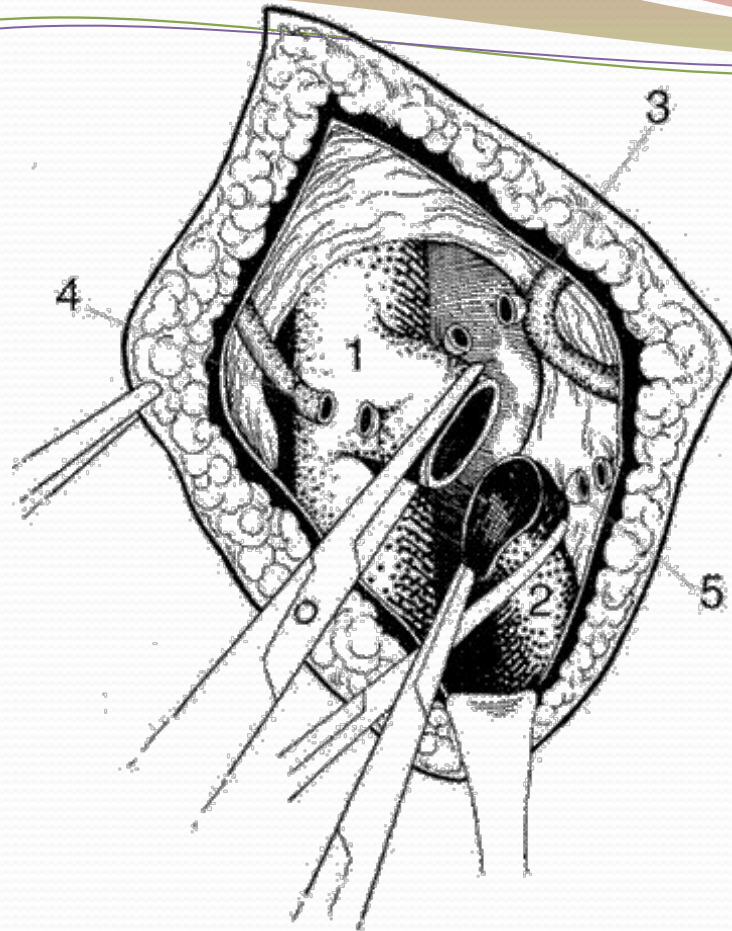
- **Лигатурный метод (прошивание вен).** Суть данного метода заключается в том, что на варикозные вены накладываются множественные швы (лигатуры) через кожу. Все узлы завязываются на поверхности кожного покрова. Таким образом, кровоток по вене прекращается, формируются тромбы, что теоретически приводит к «закрытию», блокировке вены. Однако часто не удалённая вена после снятия швов и рассасывания тромбов не исчезает. К тому же в 85% случаев после применения лигатурного метода происходит рецидив заболевания, а через некоторое время могут образоваться на местах швов рубцы.
- **Операция Линтона.** Данная операция длительное время применялась при лечении венозных заболеваний, осложнённых трофическими язвами и другими трофическими расстройствами. Причиной трофических язв становятся - перфорантные или коммуникантные вены, которые соединяют подкожную и глубокую системы вен. Они необходимы для одностороннего оттока крови из подкожных в глубокие вены. Если же клапаны в этих венах разрушаются, то значительный объём венозной крови устремляется из глубоких вен в подкожные, что вызывает образование трофических расстройств. При этом кожа темнеет, уплотняется, становится легкоранимой. Далее образуются трофические язвы. Чтобы остановить трофические расстройства, длительное время (до появления малоинвазивной хирургии с применением видеоэндоскопической техники) хирурги делали довольно длинные разрезы на ноге (до 20-30 см) и перевязывали перфорантные вены. Теперь многие специалисты от данного метода отказались, поскольку существуют более прогрессивные и безопасные современные способы.

Оперативное лечение:

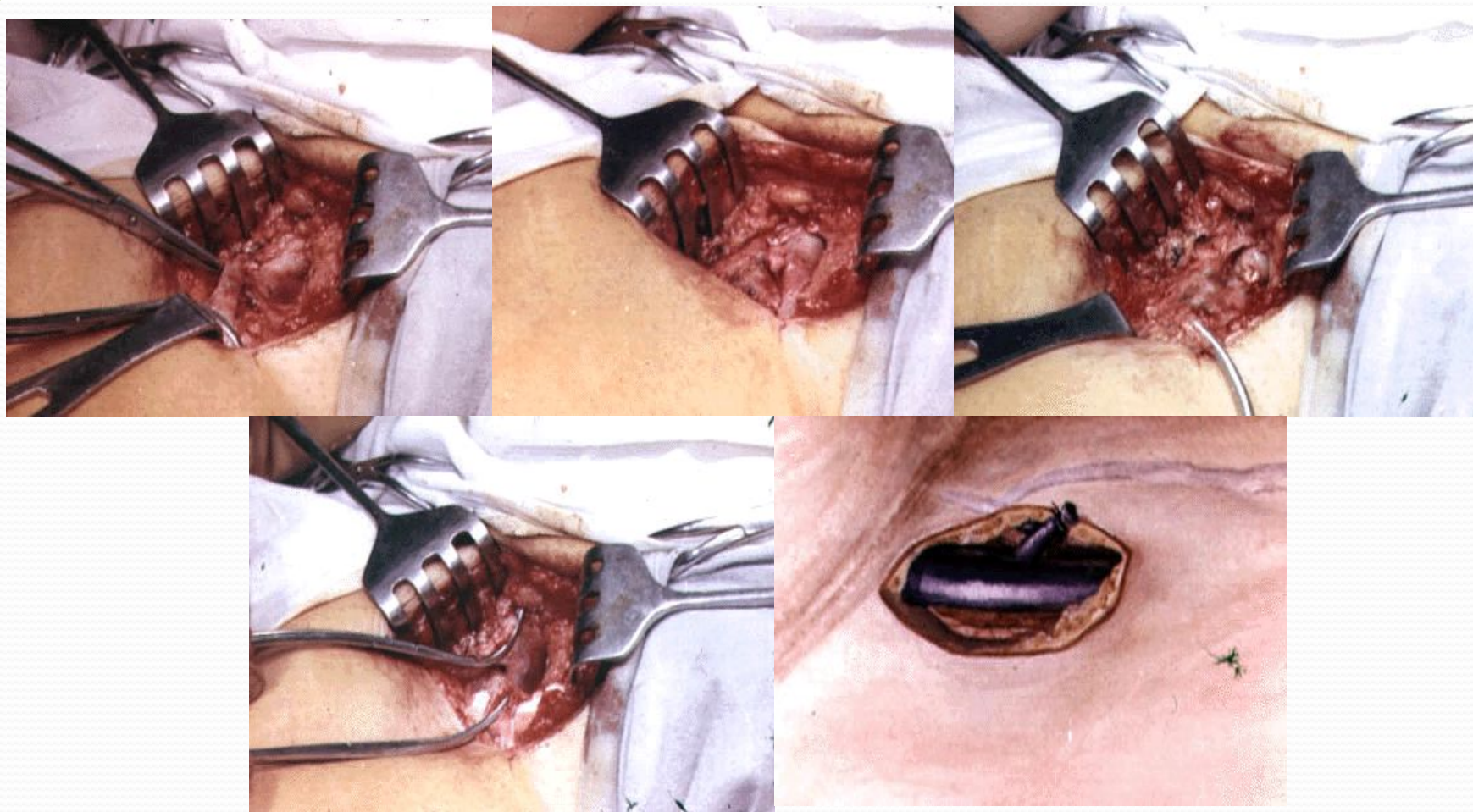
- Операция Троянова (1888)-Тренделенбурга (1890).

Цель: предотвратить патологическом рефлекса крови из бедренной вены в большую подкожную вену через сафено-феморальный переход.

Суть: перевязка большой подкожной вены в месте ее впадения в бедренную вену с одновременным пересечением всех поверхностных ветвей, впадающих в этой области в большую подкожную вену



- **Операция Троянова-Тренделенбурга:** Большая подкожная вена (2), пересеченная в месте ее впадения в бедренную (1). Пересечены и перевязаны ее притоки: *v. pudenda externa* - 5, *v. circumflexa ileum superficialis* - 4, *v. epigastrica superficialis* - 3.

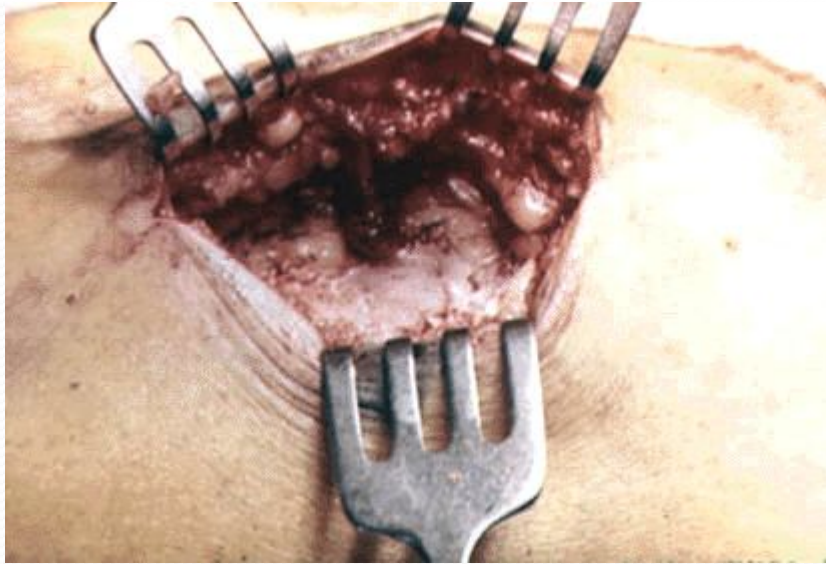


● **Операция Троянова-Тренделенбурга.**

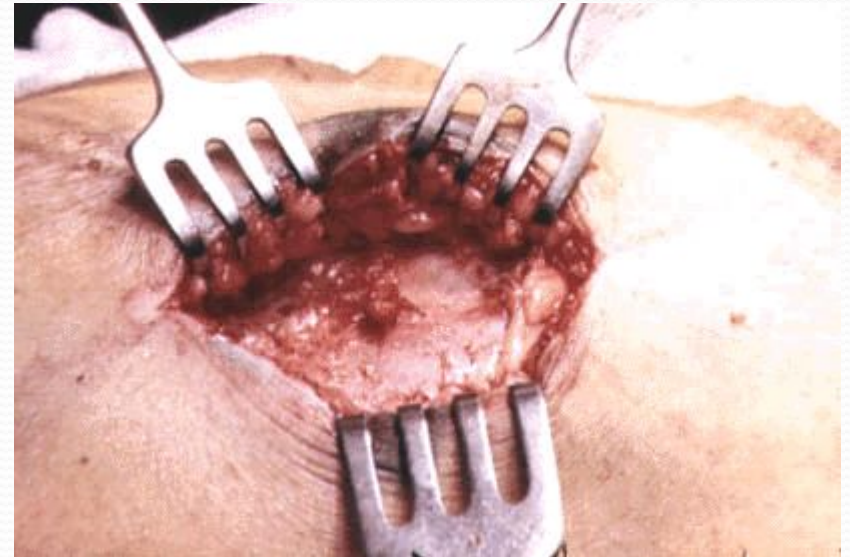
Надапоневротическая перевязка перфоранты за Коккета (1956).

Цель: предотвращать патологического рефлюкса крови из глубоких вен в поверхностные вены через несостоятельные клапаны перфорантных вен Коккета

Суть: перевязку непосредственно над апоневрозом делается так, чтобы после подсичення лигатуры культя перфорантных вены погрузилась внутрь. После этого дефект в апоневрозе следует зашить



**Надфасциальная
мобилизация
перфорантных вен**



**Перевязка
перфорантных вен над
фасцией за Коккета.**

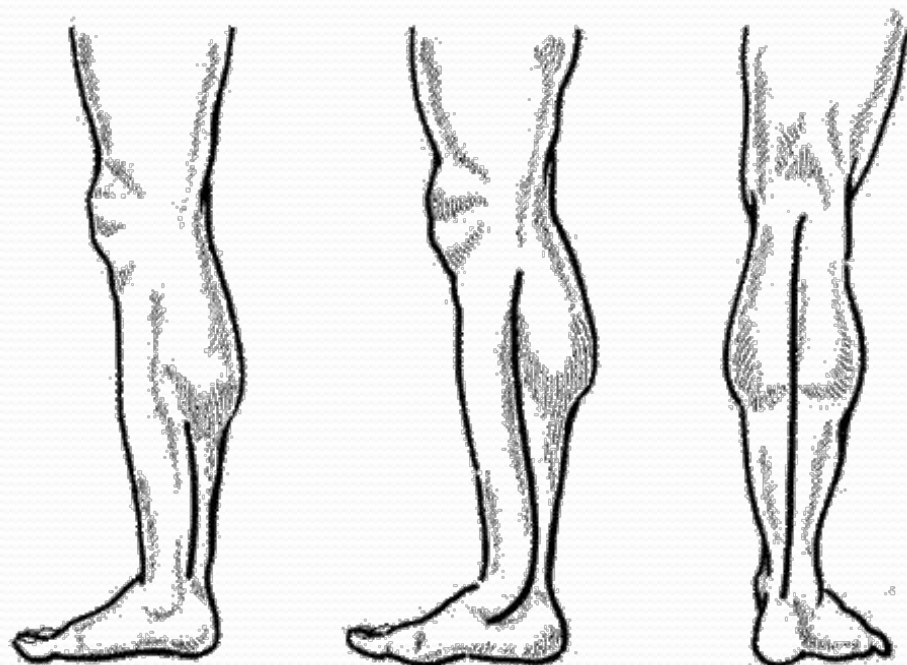
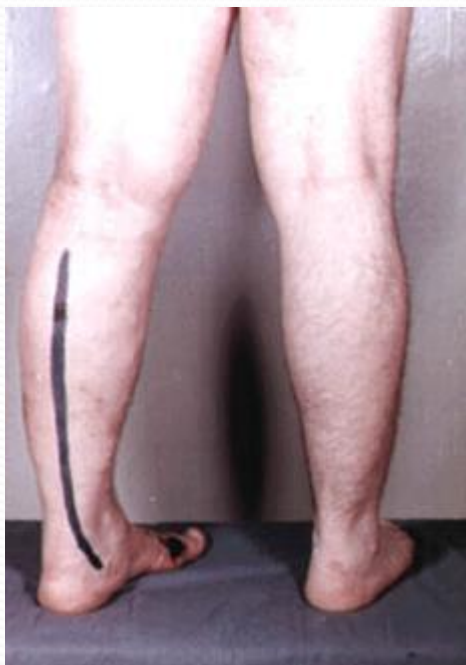Подапоневротические перевязка перфоранты за Линтона
(1938)

Показания: выраженные трофические изменения кожи и жировой подкожной клетчатки.

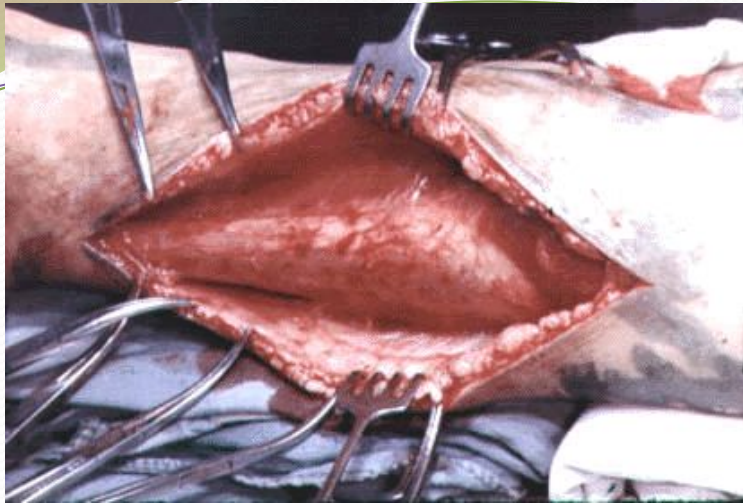
Цель: предотвратить патологическом рефлюкса крови из глубоких вен в поверхностные через несостоятельные клапаны перфорантных вен голени.

Доступ: на всем протяжении голени (медиальная поверхность) нижняя его треть смещается назад и проходит на 1 см кпереди от ахиллова сухожилия.

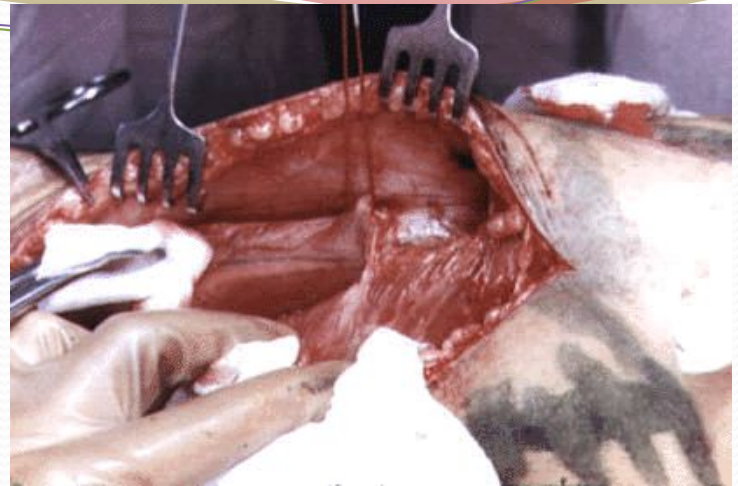Суть: отслаивают кожно-Апоневротический лоскут от прилегающих мышц, удаляют перфорантные вены и перевязывают их операцию заканчивают зашиванием апоневроза узловыми шелковыми швами



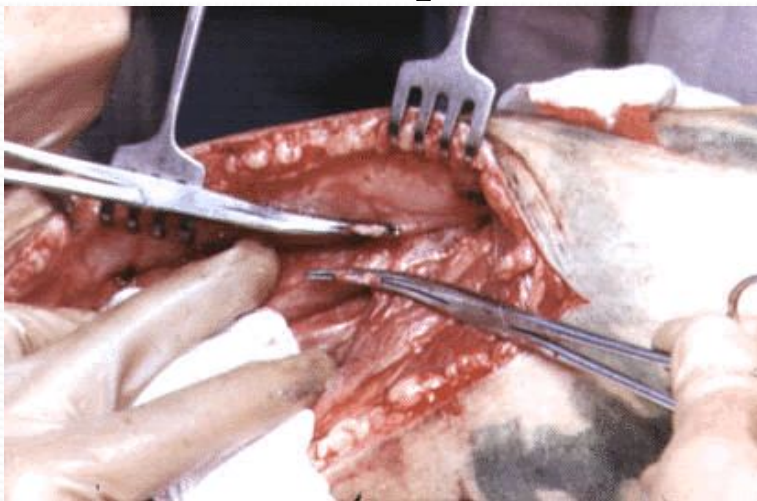
Доступы к субфасциальной перевязке перфорантных вен голени.



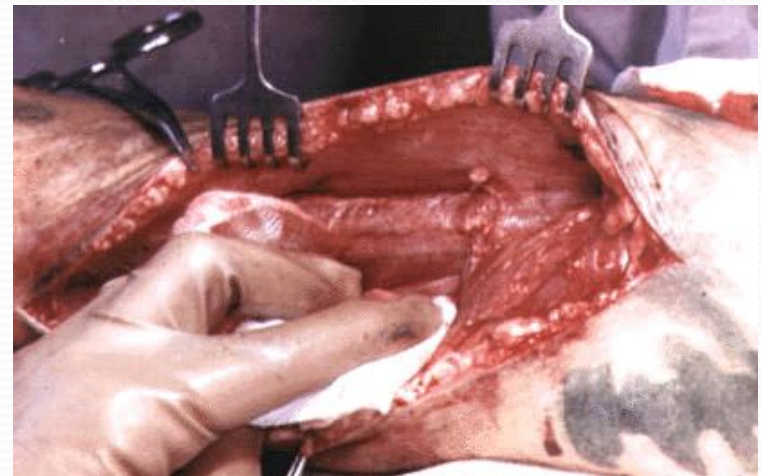
1. Операция Линтона:
"отслаивание фасции".



3. Выделение перфорантных вен.



2. Пересечения перфорантных вен.



4. Перевязка перфорантных вен.

● ***Принципы ведения послеоперационного периода:***

1. Активный режим (ранняя, на второй день после операции, ходьба).
2. Эластичное бинтование конечности (рис.60).
3. По показаниям - дезагреганты (аспирин), венопротекторы (троксовазин), антикоагулянты (фраксипарин), нестероидные противовоспалительные препараты (диклофенак).

● **Ранние осложнения послеоперационного периода:**

1. Обширные гематомы.
2. Послеоперационные инфильтраты, нагноения ран.
3. Острый тромбоз глубоких вен.
4. Тромбоэмболия легочной артерии.

Позднее осложнение послеоперационного периода: рецидив варикозного расширения вен.

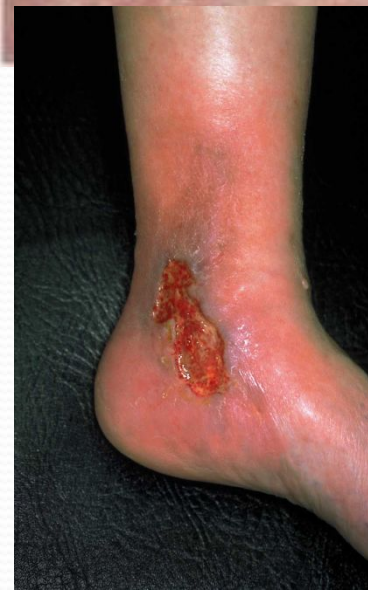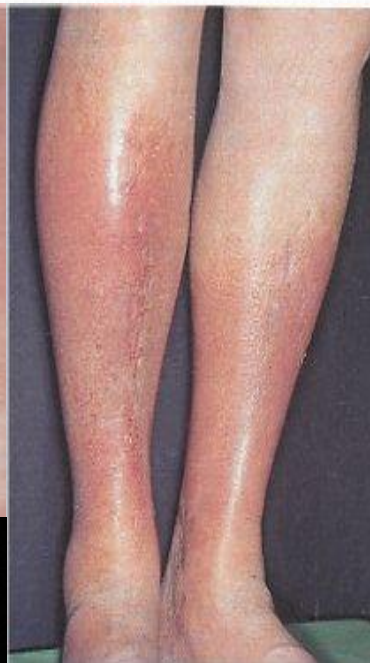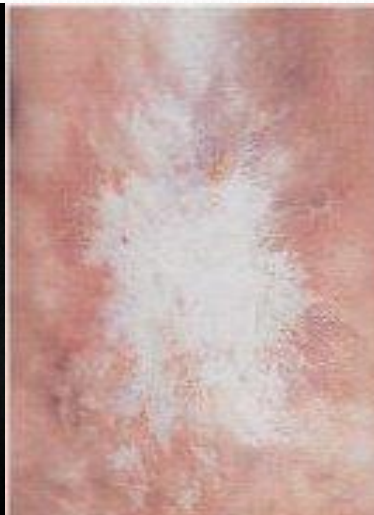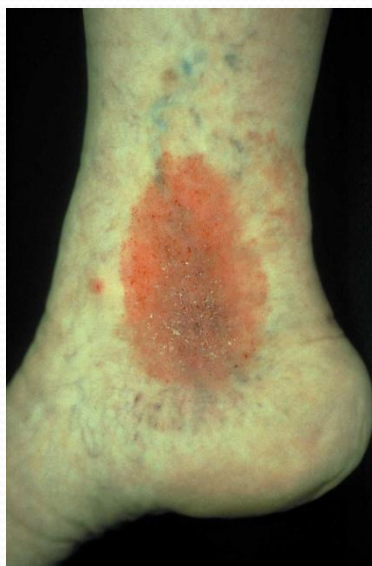Основная причина рецидива - ошибки в технике операции:

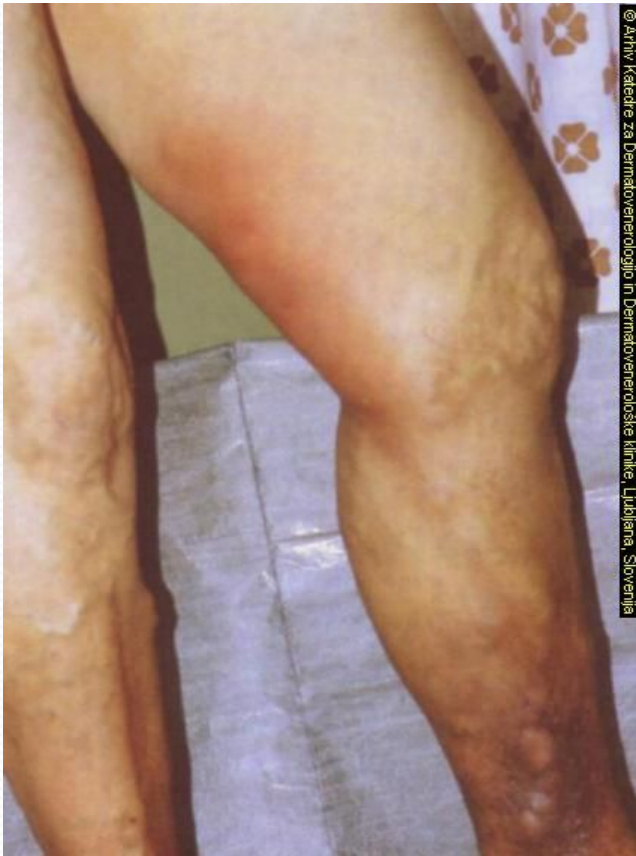1. Не удален основной ствол большой подкожной вены.
2. Длинная культя большой подкожной вены .
3. Не перевязана веточки, впадают в большую подкожную вену в области ее устья .
4. Не ликвидирован сброс крови через несостоятельные перфорантные вены .
5. Артериовенозные анастомозы.
6. Не удалено варикозно измененной малую подкожную вену.

последствия варикозного расширения вен

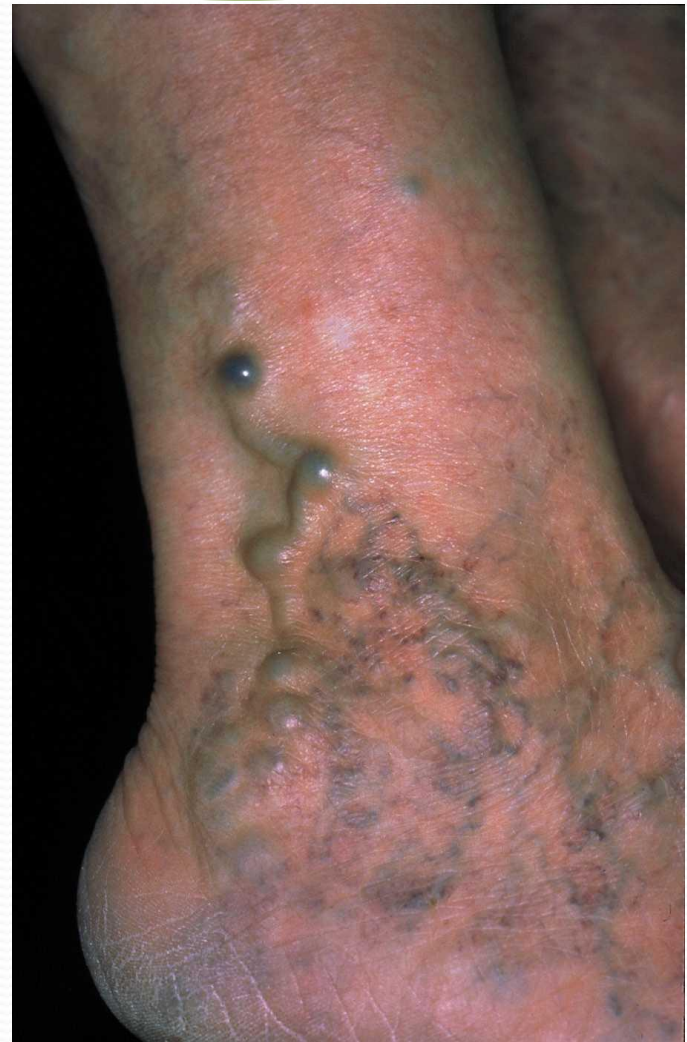ВЕН

- *Экзема*
- *Атрофические изменения кожи, депигментация*
- *Гиперпигментация*
- *Образование трофических язв*
- *Венозный тромбоз*





**Воспаление стенки вены
(флебит)**



Кровотечения