

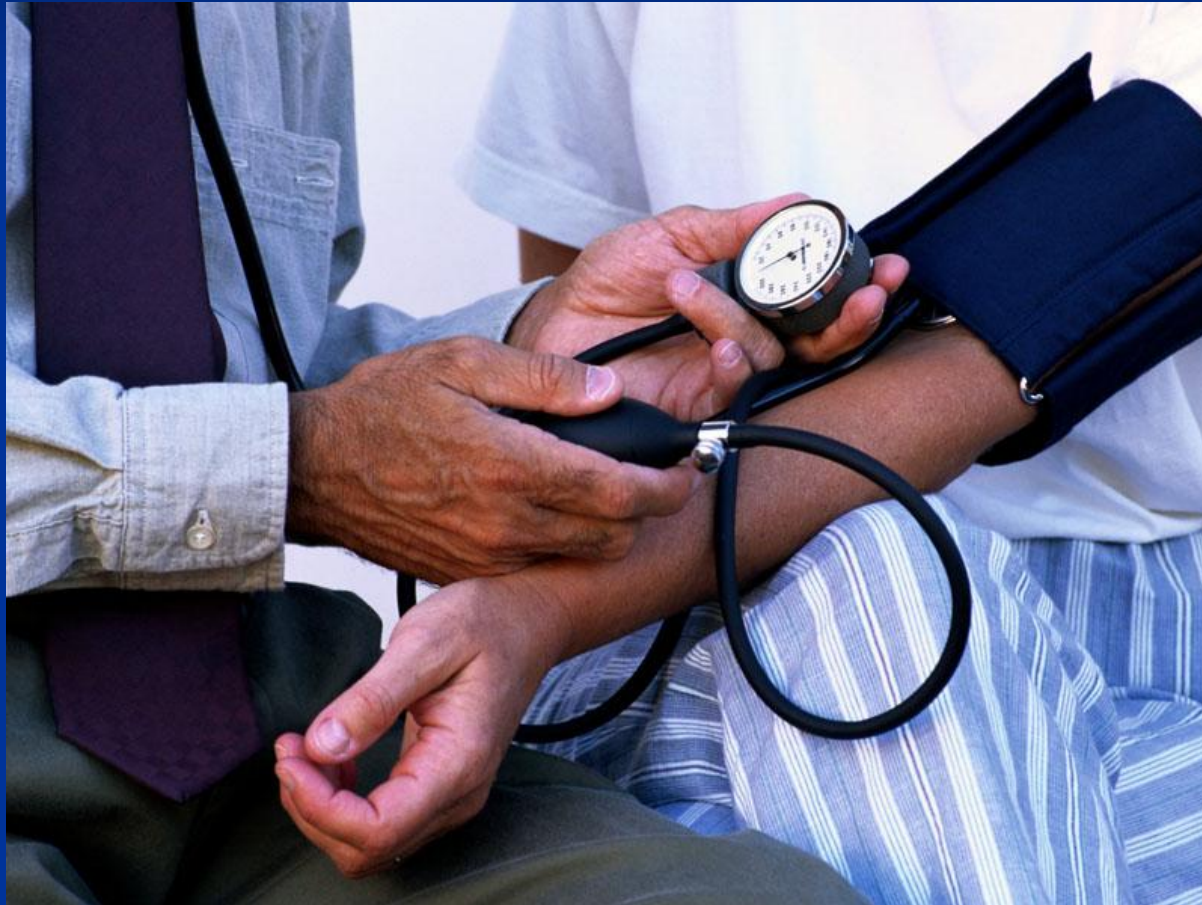Федеральное агентство по здравоохранению и социальному развитию
Государственное бюджетное образовательное учреждение
Саратовский государственный медицинский университет
им. В.И.Разумовского
Кафедра госпитальной хирургии

Вазоренальная гипертензия

Горфинкель И.В.

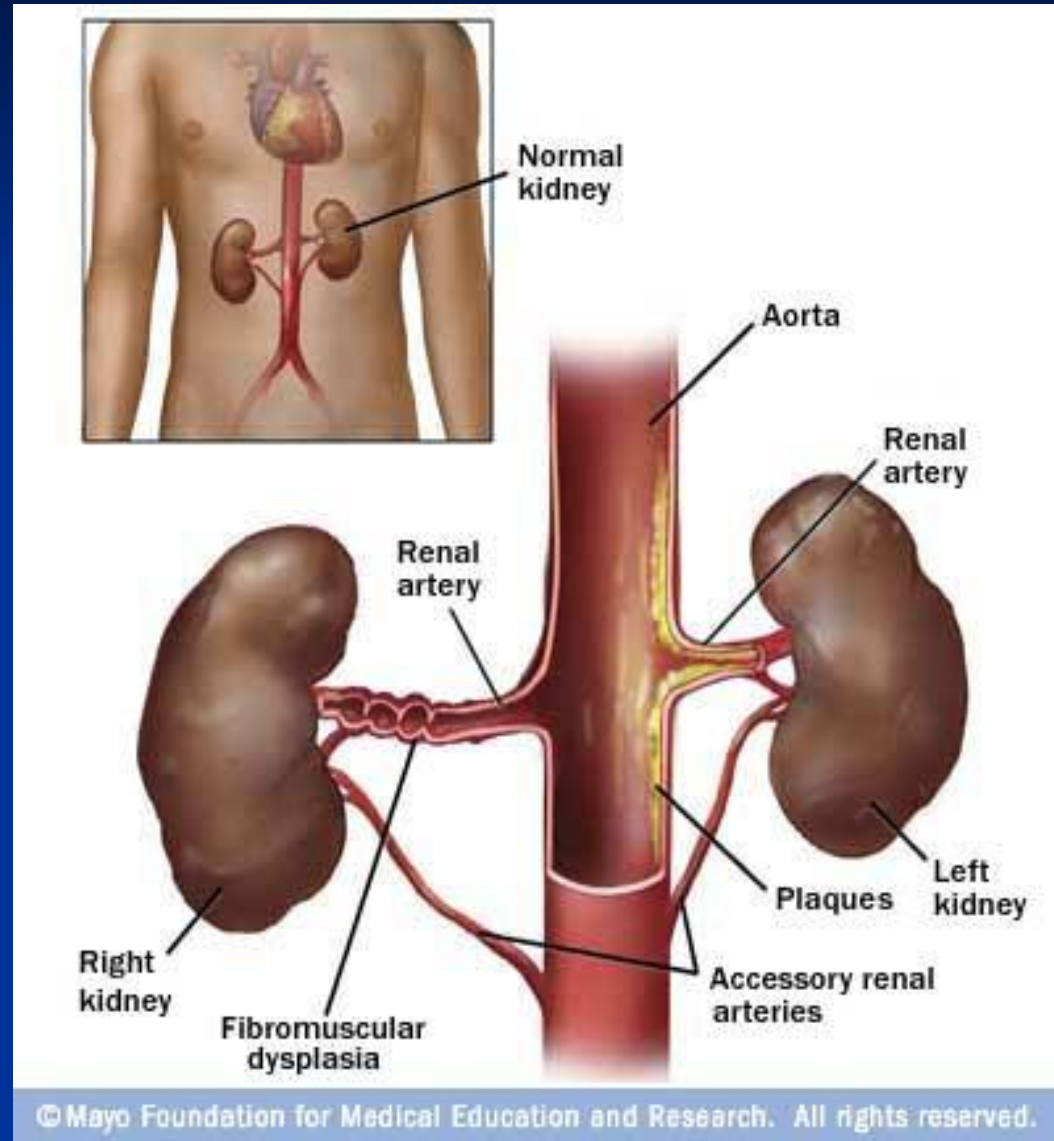
Саратов 2014

Реноваскулярная гипертензия — это систоло-диастолическая артериальная гипертензия, обусловленная патологией почечной артерии и возникающей вследствие этого ишемией почки.

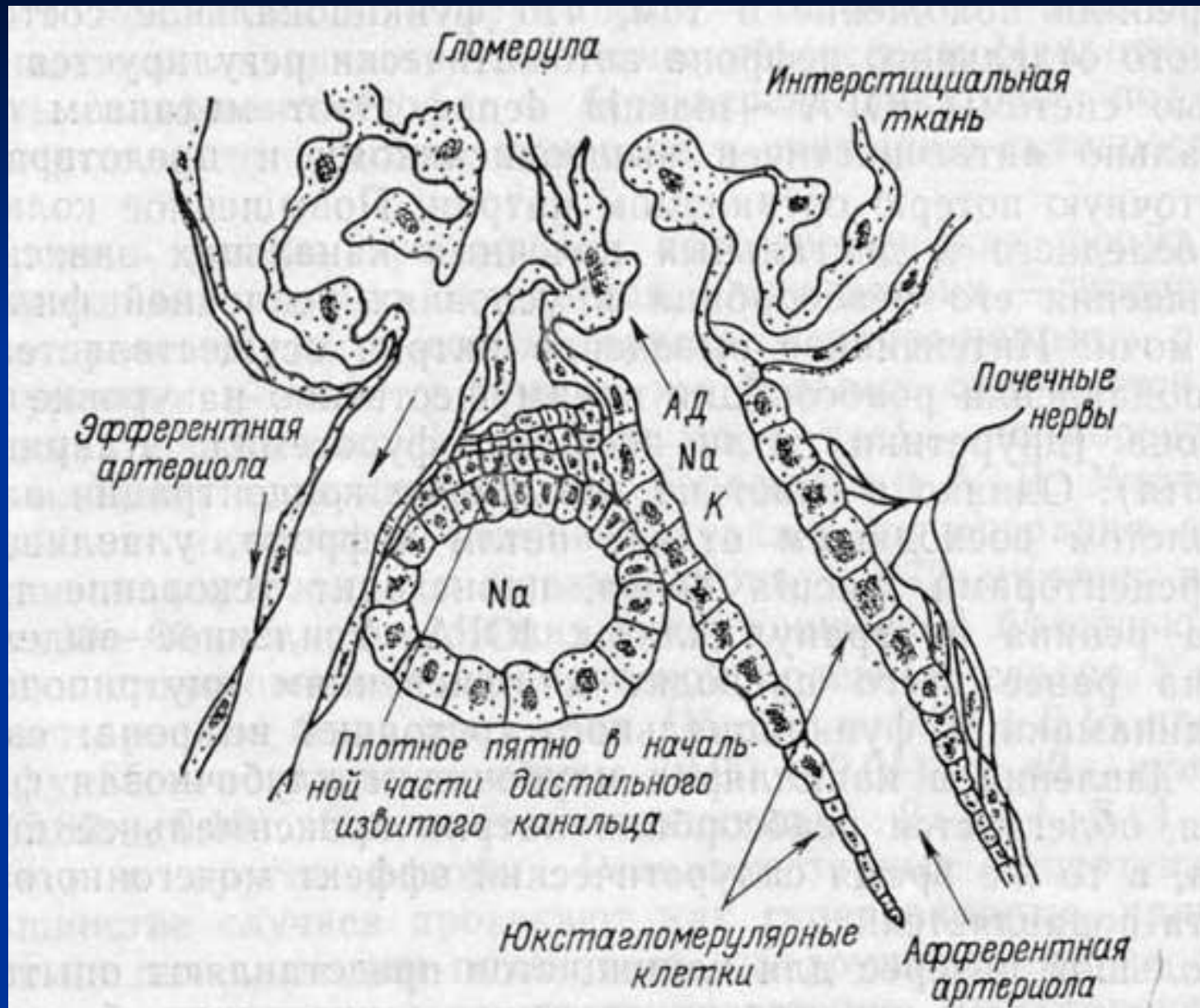


Этиология

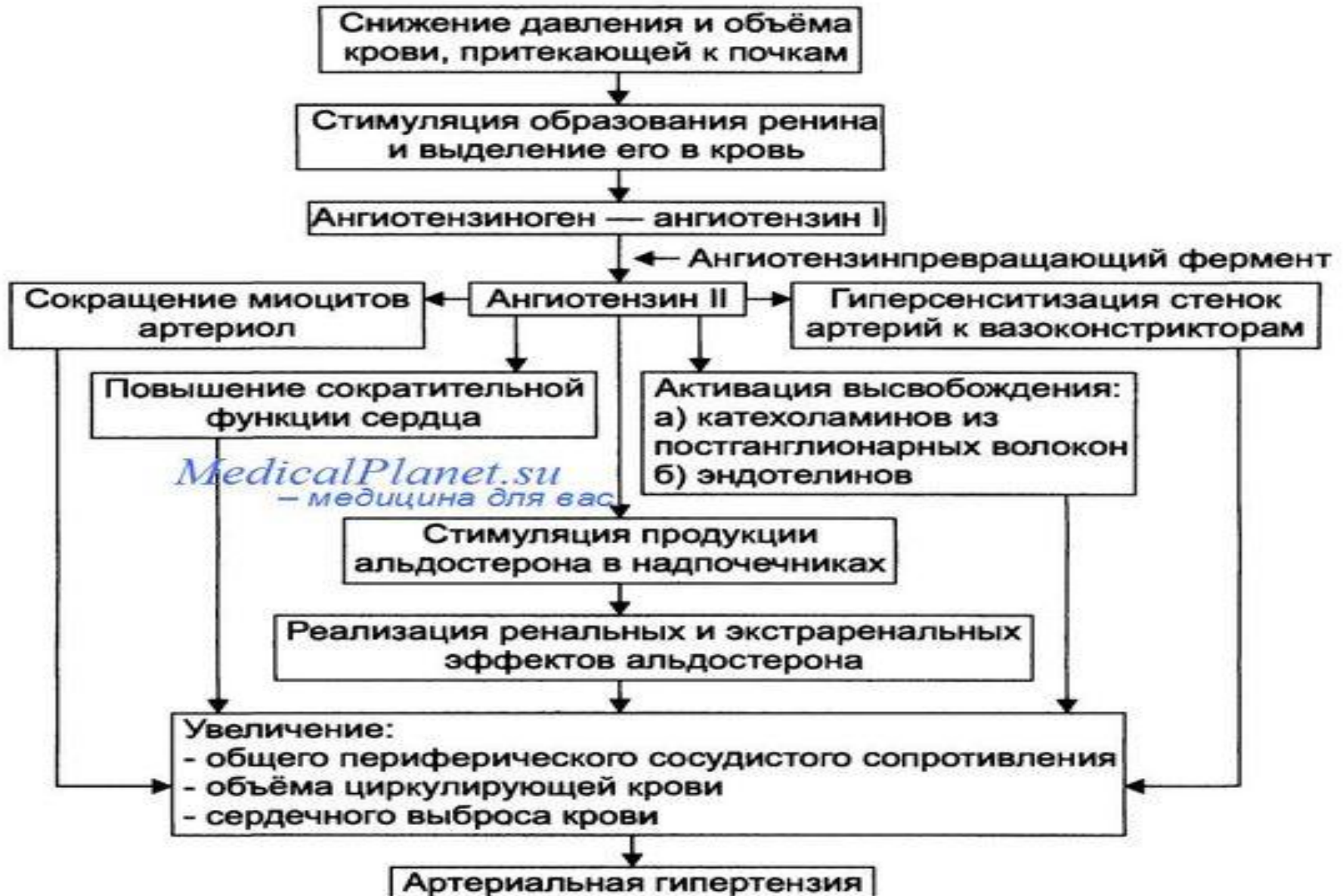Наиболее частыми причинами реноваскулярной артериальной гипертензии являются атеросклероз и фибромускулярная (фибромышечная) дисплазия почечных артерий.



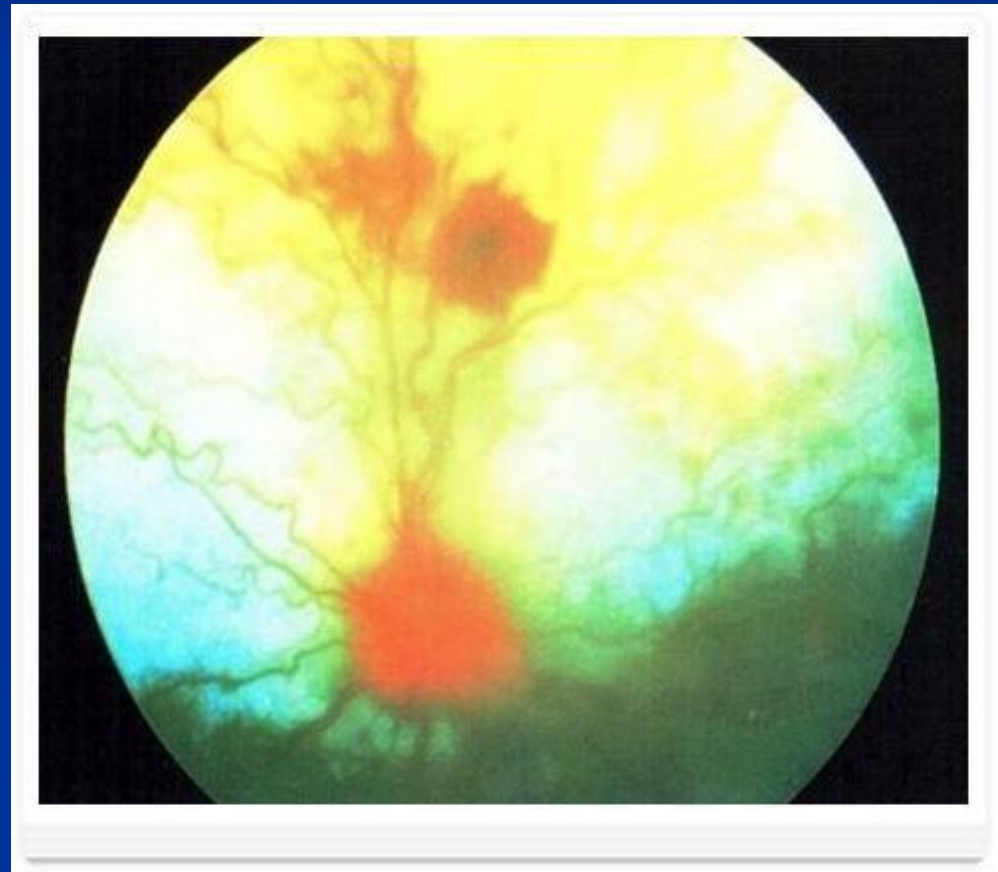
Патогенез



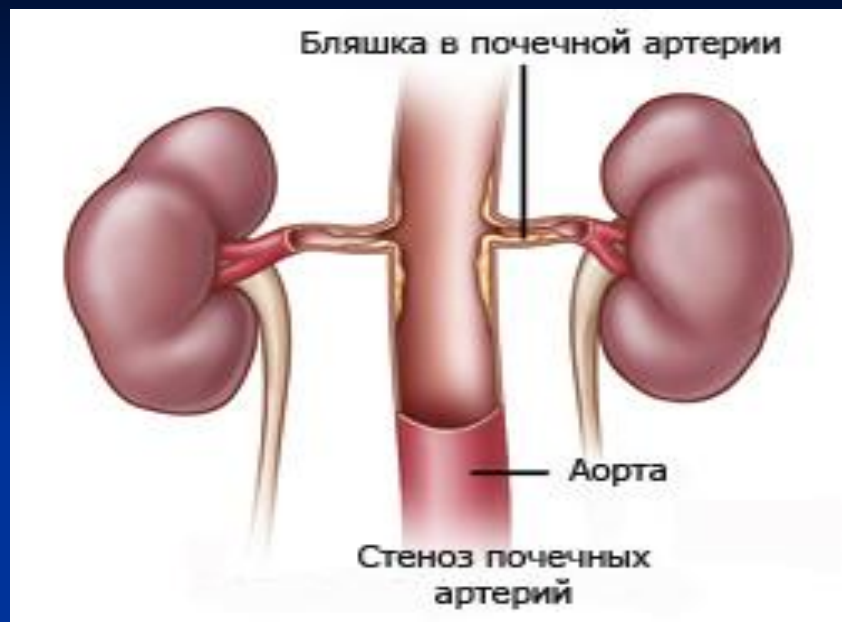Патогенез



При злокачественной АГ наблюдается крайне высокое АД (> 180/120 мм рт.ст.) с развитием тяжелых изменений сосудистой стенки, что приводит к кровоизлияниям и/или отеку соска зрительного нерва, ишемии тканей и нарушению функции различных органов.

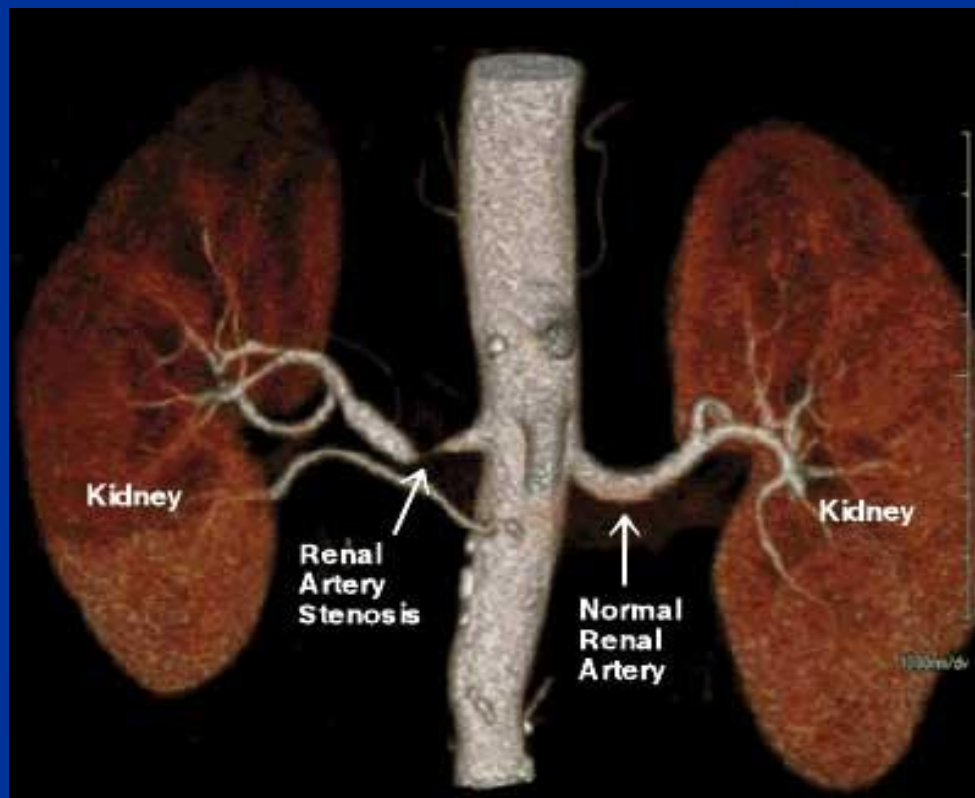


Атеросклероз почечных артерий



Он вызывает развитие 70% всех стенозов и окклюзии почечных артерий, что приводит к артериальной гипертензии.

При исследовании липидных показателей крови определяется повышенный уровень атерогенных липопротеинов.



Атеросклероз почечных артерий

- возраст старше 50 лет;
- изменение характера артериальной гипертензии;
- наличие атеросклеротического поражения других артерий;
- развитие в ряде случаев синдрома злокачественной артериальной гипертензии;
- обнаружение на ангиограмме сужения почечной артерии.

Фибромускулярная дисплазия почечных артерий

Фибромускулярная дисплазия почечных артерий характеризуется изменениями меди.

Обнаруживаются утолщение, фиброз, аневризмы, нарушения эластического слоя, множественные выступающие в просвет артерии мышечные уплотнения, суживающие ее просвет. Такой тип называется медиальной фиброплазией.

Реже встречаются варианты интимальной, перимедиальной и адвентициальной фибромускулярной гиперплазии.

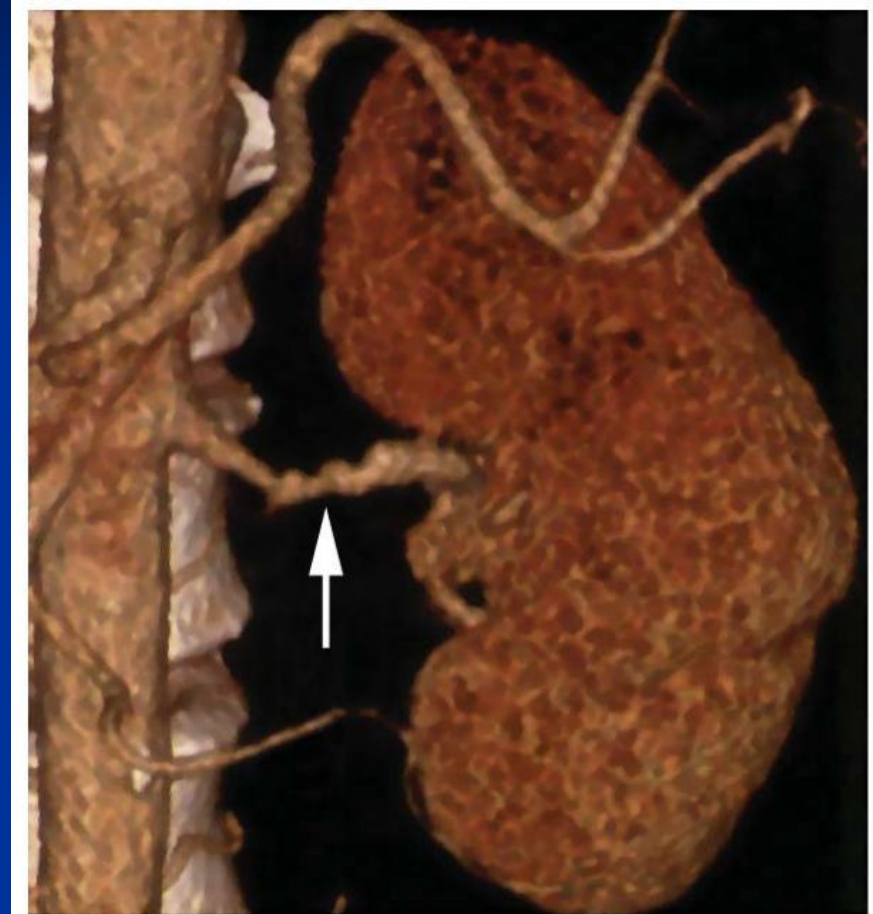


Рис. 2.5. Данные КТ ангиографии больной П., 19 лет: множественные стенозы почечной артерии при ФМД (обозначены стрелкой)

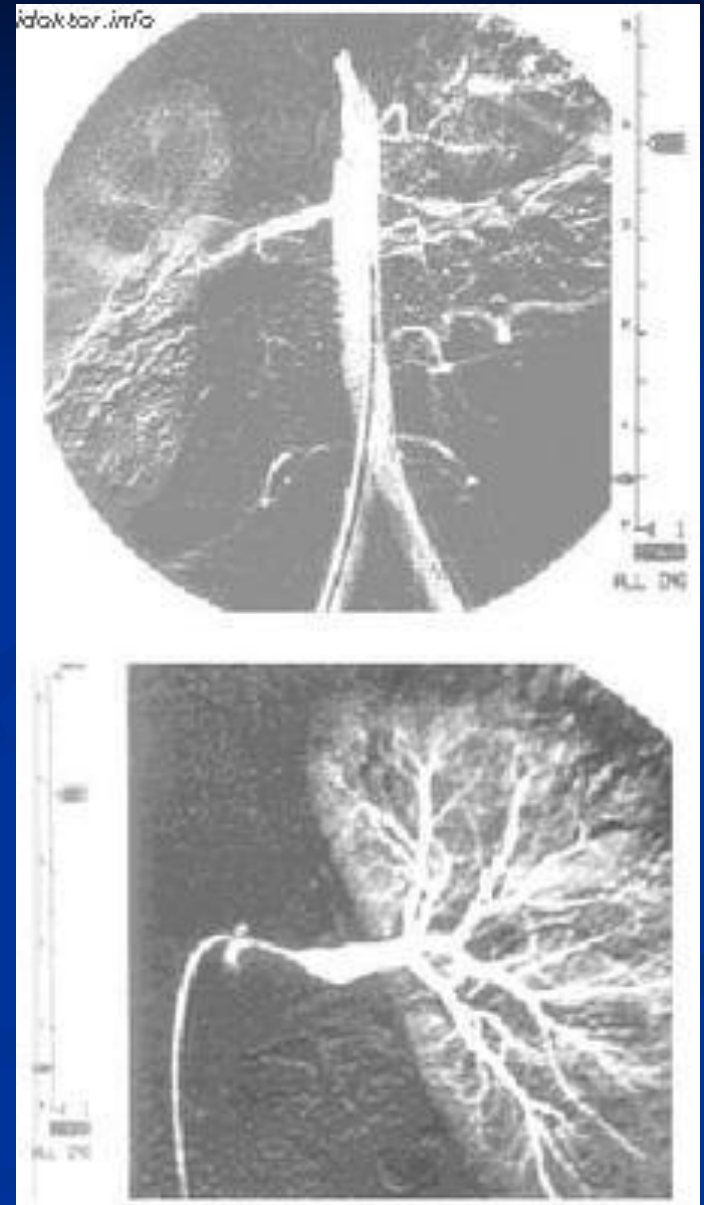
Фибромускулярная дисплазия почечных артерий

Основными признаками заболевания являются:

- стойкая, часто злокачественная, артериальная гипертензия у лиц молодого возраста (моложе 20 лет);
- характерный систолический шум в проекции почечной артерии;
- выявление на ангиограмме почечных артерий множественных сужений, чередующихся с постстенотическими расширениями (в виде ниток бус или четок).

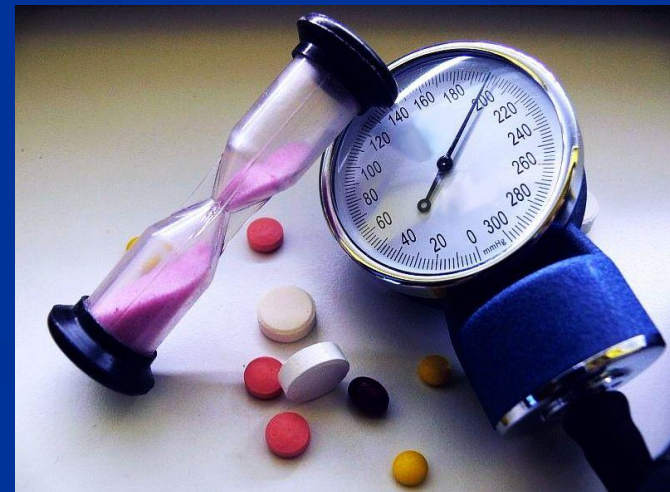
Неспецифический аортоартериит (болезнь Такаядзу)

Для неспецифического аортоартериита характерно поражение в первую очередь адвентиции, выраженный перипроцесс и воспалительная инфильтрация меди и интимы с разрушением эластического каркаса. Первично в большинстве случаев поражается стенка аорты, что приводит к стенозированию устья артерии.



Клиническая картина

Артериальное давление стабильно повышено. Систолическое давление всегда превышает 160 мм рт. ст., часто оно выше 200 мм рт. ст., диастолическое давление всегда выше 100 мм рт. ст. Важным диагностическим признаком является то, что АД плохо или совсем не снижается в результате консервативной терапии и никогда не достигает нормального уровня.



Диагностика

Анамнез заболевания

Дебют АГ до 30 или после 50 лет

Резкое начало гипертензии

Тяжелая и/или резистентная гипертензия

Мультифокальный атеросклероз

Неотягощенность семейного анамнеза по АГ

Курение

Ухудшение функции почек после начала применения ингибиторов АПФ

Рецидивы острого отека лёгких

Физикальное обследование

Сосудистые шумы при выслушивании живота над проекциями почечных артерий

Иные сосудистые шумы

Тяжелое поражение артерий глазного дна

Данные лабораторных методов исследования

Вторичный гиперальдостеронизм

Высокий уровень ренина плазмы крови

Гипокалиемия

Гипонатриемия

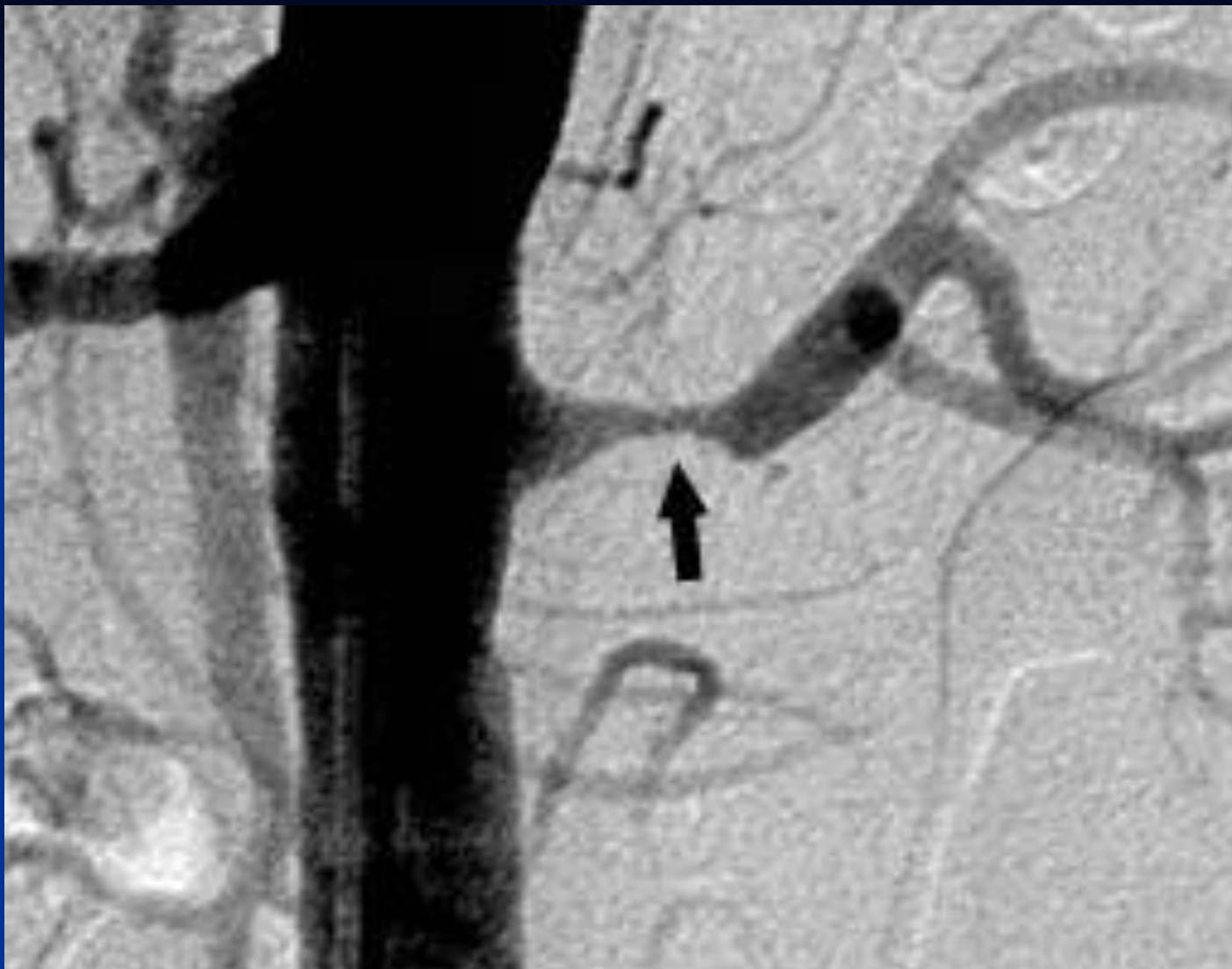Протеинурия, обычно умеренная

Повышение уровня креатинина

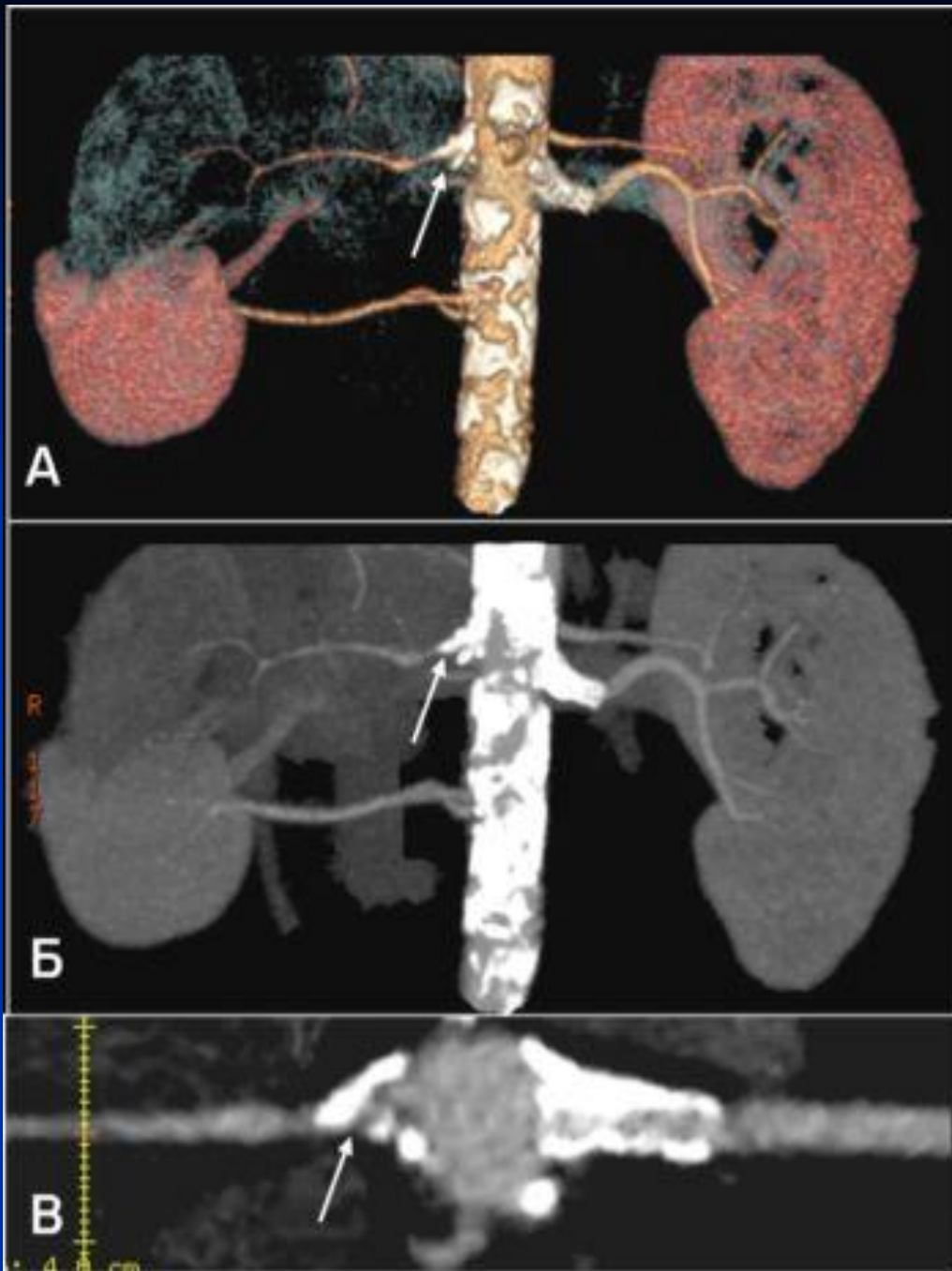
Различия в размерах почек более 1,5 см по данным УЗИ

Стеноз почечной артерии лучше всего диагностируется при помощи визуализирующих методов.

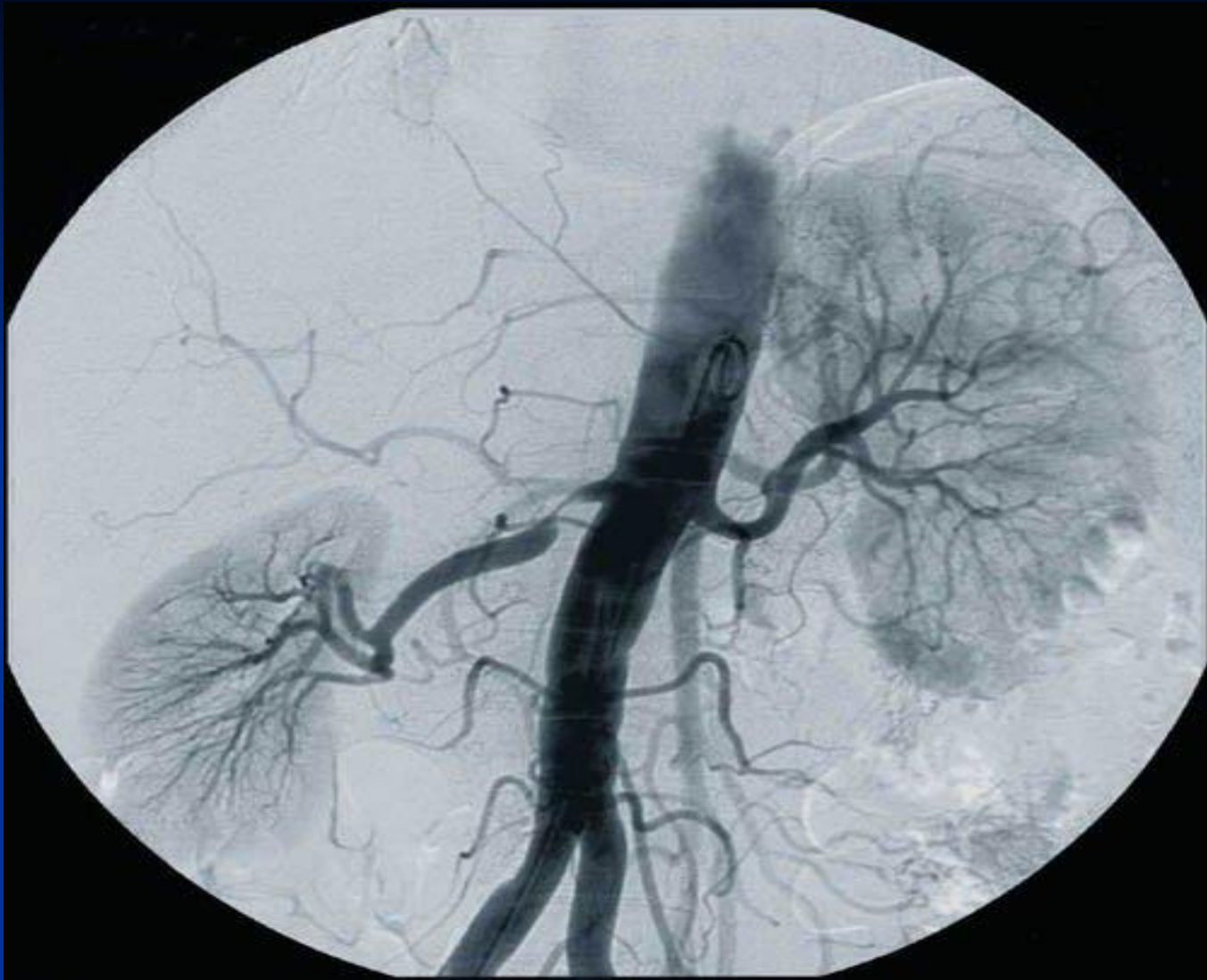Прямые методы отображения, такие как дуплексная ультрасонография, КТ, МРТ лучше всего подходят как эффективные скрининговые диагностические методы.



**Стеноз левой почечной артерии
атеросклеротической бляшкой (черная стрелка)**



МСКТ аорты и ее ветвей у пациентки с распространенным атеросклерозом, субтотальным стенозом правой почечной артерии (стрелка), вторичным сморщиванием верхнего сегмента почки. Нижний сегмент правой почки кровоснабжается за счет дополнительной почечной артерии. В устье левой почечной артерии установлен стент.



Ангиография почечных артерий.
Сужение правой почечной артерии.

[Inst. of Surg & Transp]
4514-03

07-Nov-03

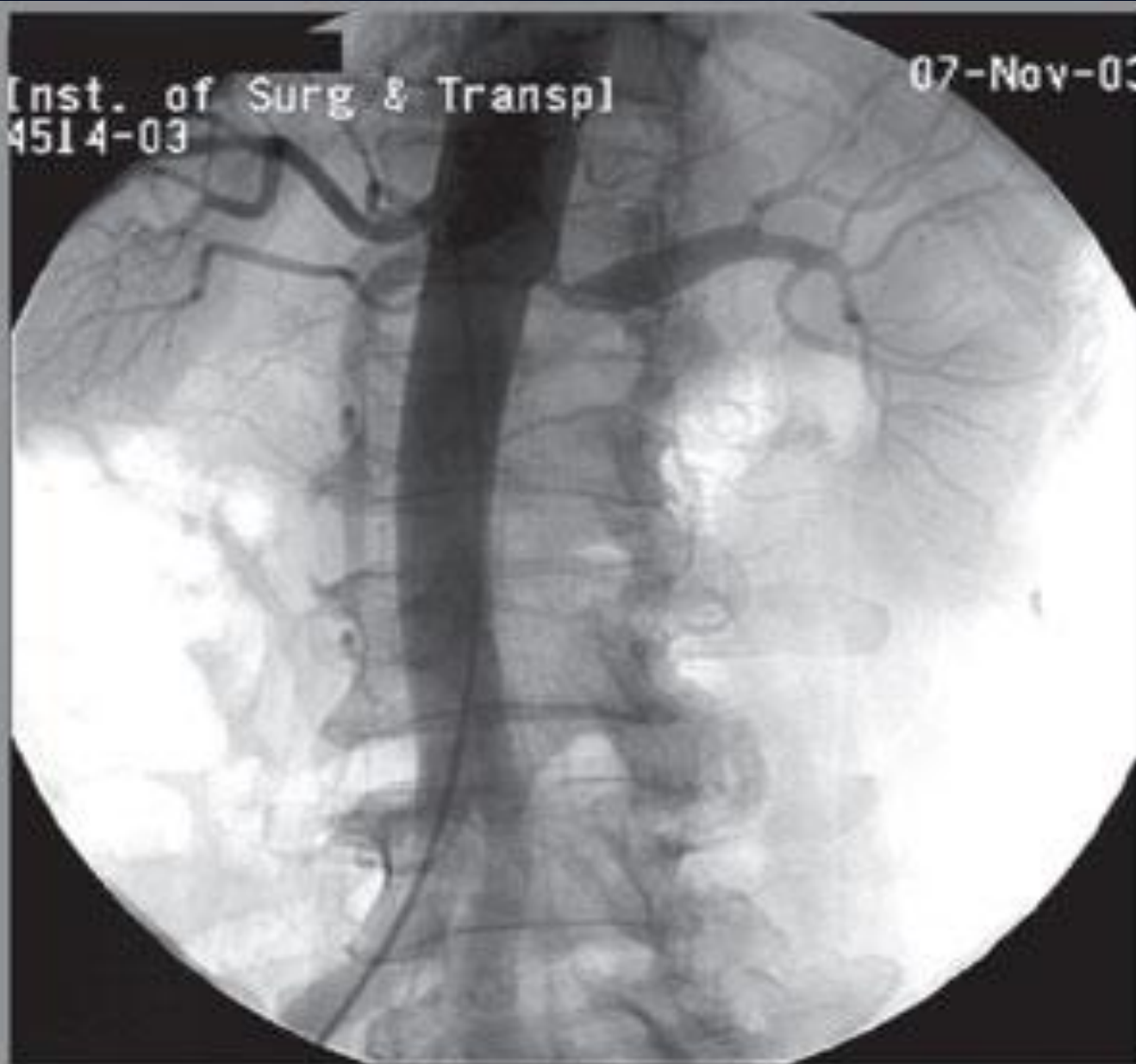


Рисунок 1. Атеросклеротическое поражение почечных артерий

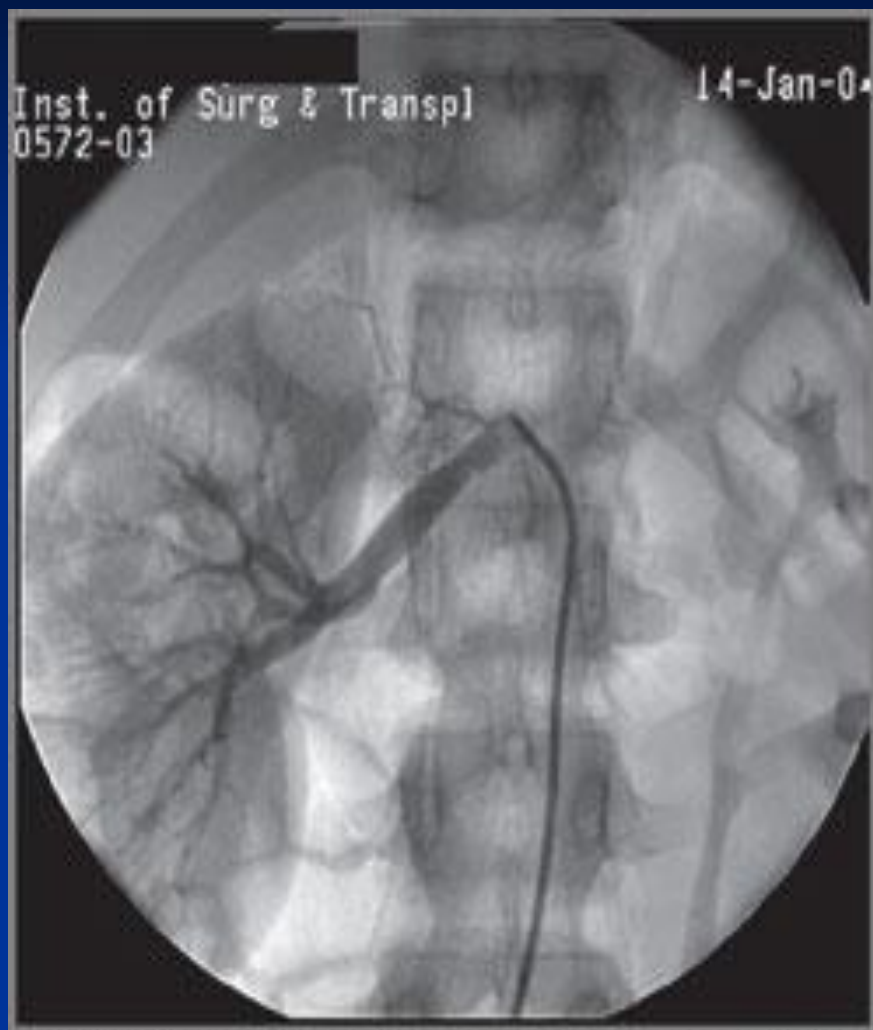


Рисунок 2. Фибромускулярная дисплазия почечных артерий

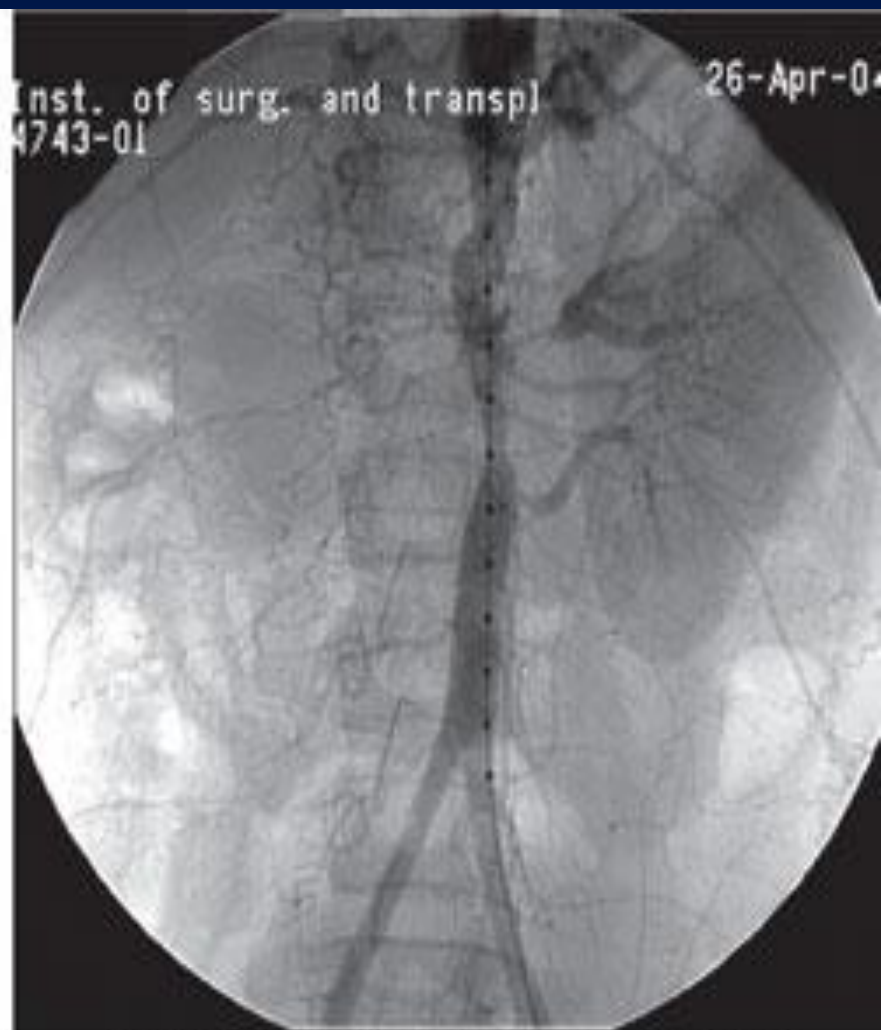

Рисунок 3. Поражение почечных артерий при болезни Такаясу

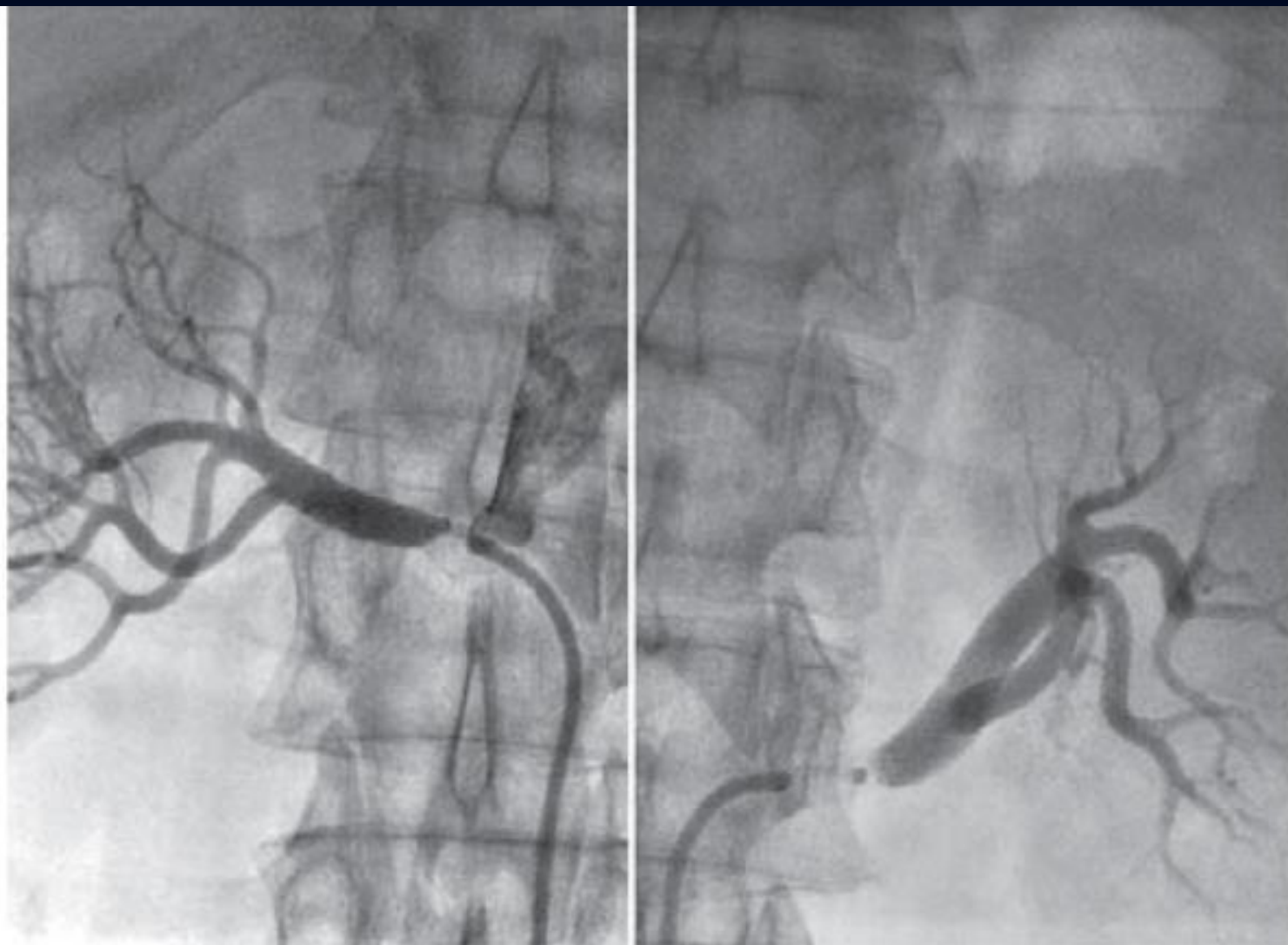


Рис. 2.6. Данные аортографии больного П., 65 лет: двусторонние стенозы устьев почечных артерий при атеросклеротическом поражении

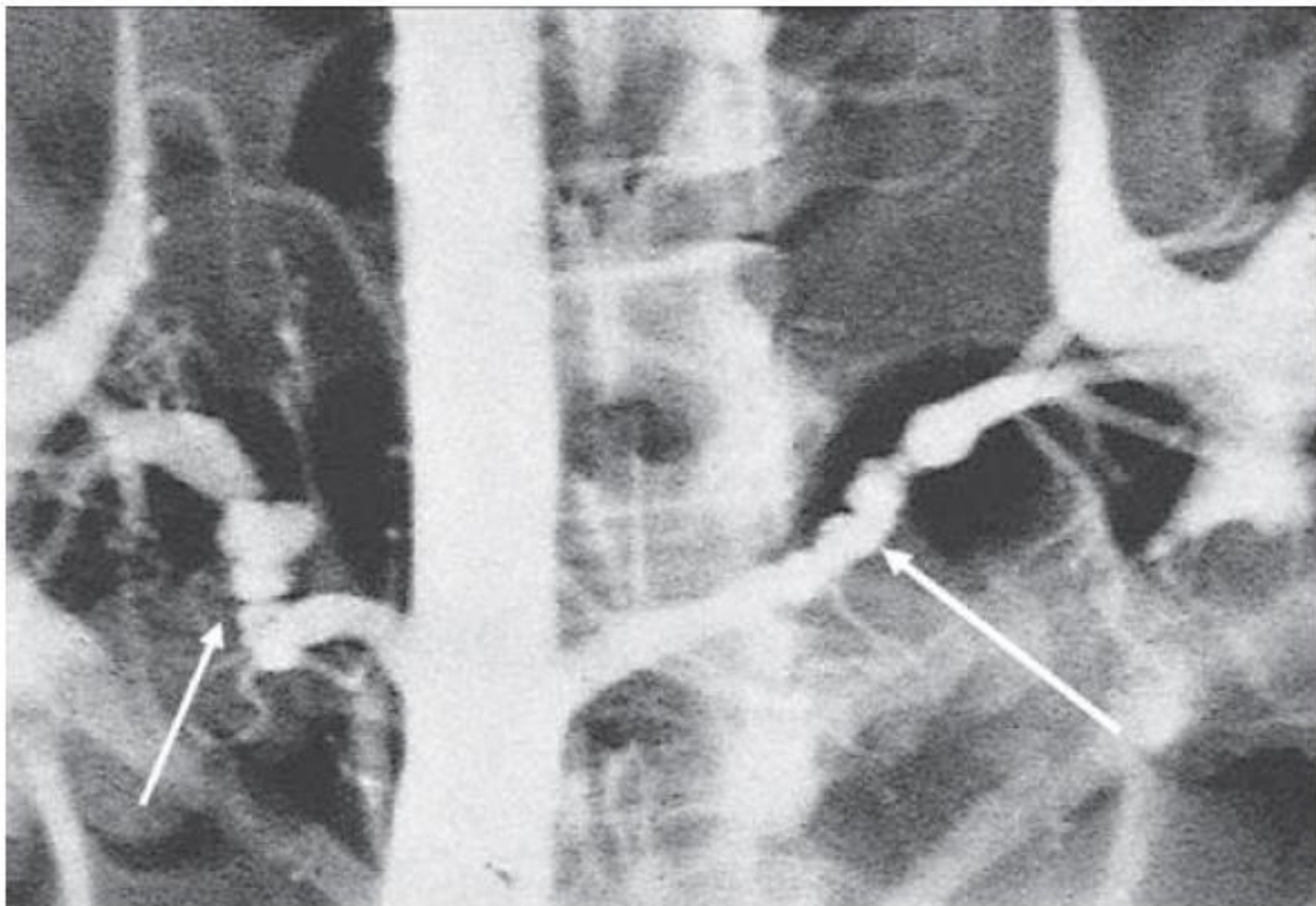


Рис. 2.7. Данные аортографии больной М., 24 года: множественные двусторонние стенозы почечных артерий при фибромышечной дисплазии — «жемчужное ожерелье» или «четки»

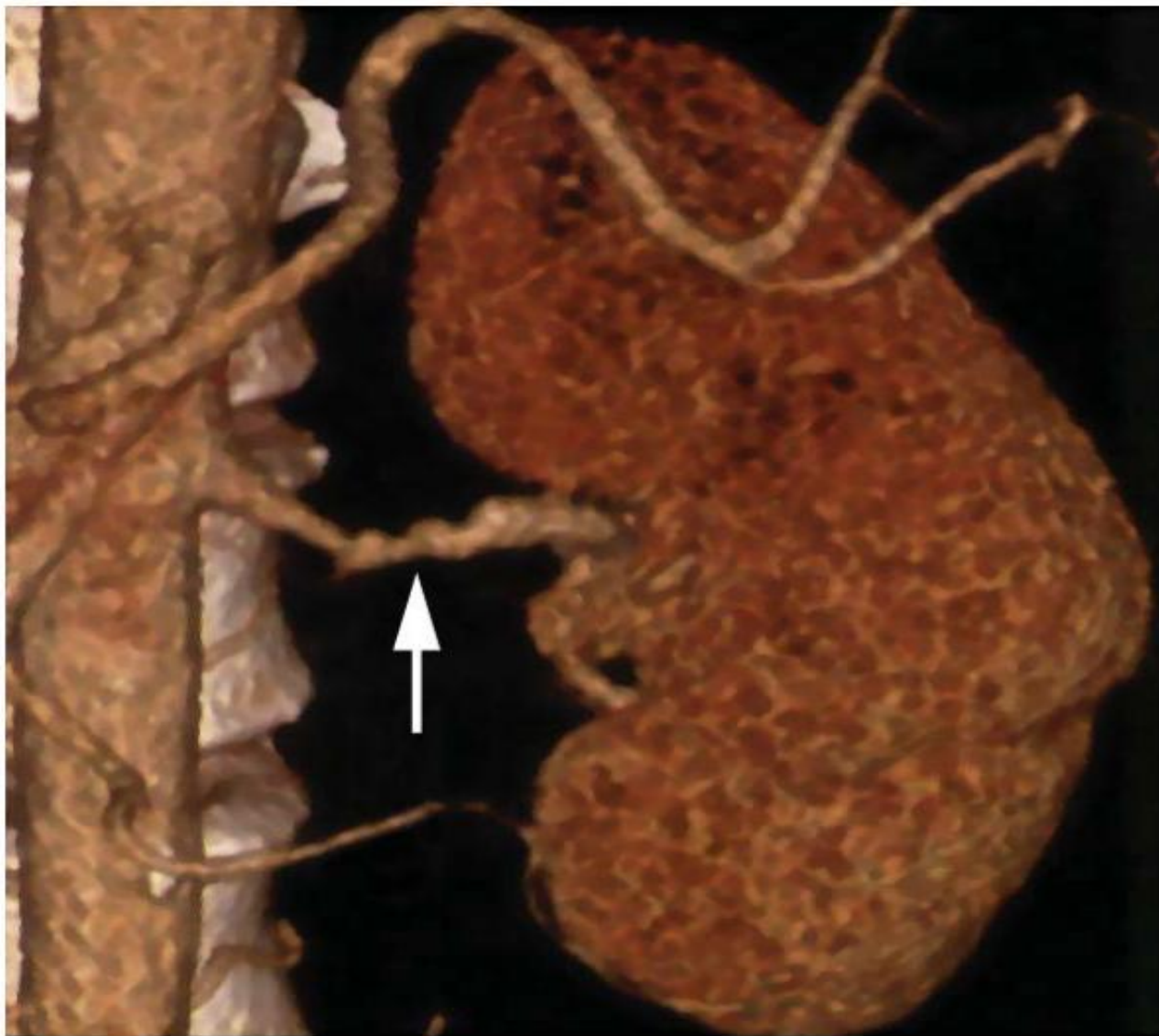


Рис. 2.5. Данные КТ ангиографии больной П., 19 лет: множественные стенозы почечной артерии при ФМД (обозначены стрелкой)

Дуплексная сонография почечных артерий является отличным методом для контроля почечных артерий после проведения эндоваскулярного лечения или хирургической реваскуляризации СПА. В отличие от МРТ, при которой большинство стентов вызывают артефакты, проникновение ультразвука через стент не является проблемой.

Лечение

Лечение заболеваний почечных артерий должно быть направлено на нормализацию артериального давления, сохранение функции почек, уменьшение риска сердечно-сосудистых заболеваний и смертности.



Медикаментозное лечение

- Коррекция дислипидемии (диета, отказ от курения, применение гиполипидемических средств);
- Снижение артериального давления (иАПФ, БРА, бета-блокаторы – коррегируют гипертонию и демонстрируют уменьшение прогрессирования заболеваний почек);
- Дезагрегантная терапия (аспирин, дипиридамо́л, пентоксифиллин).

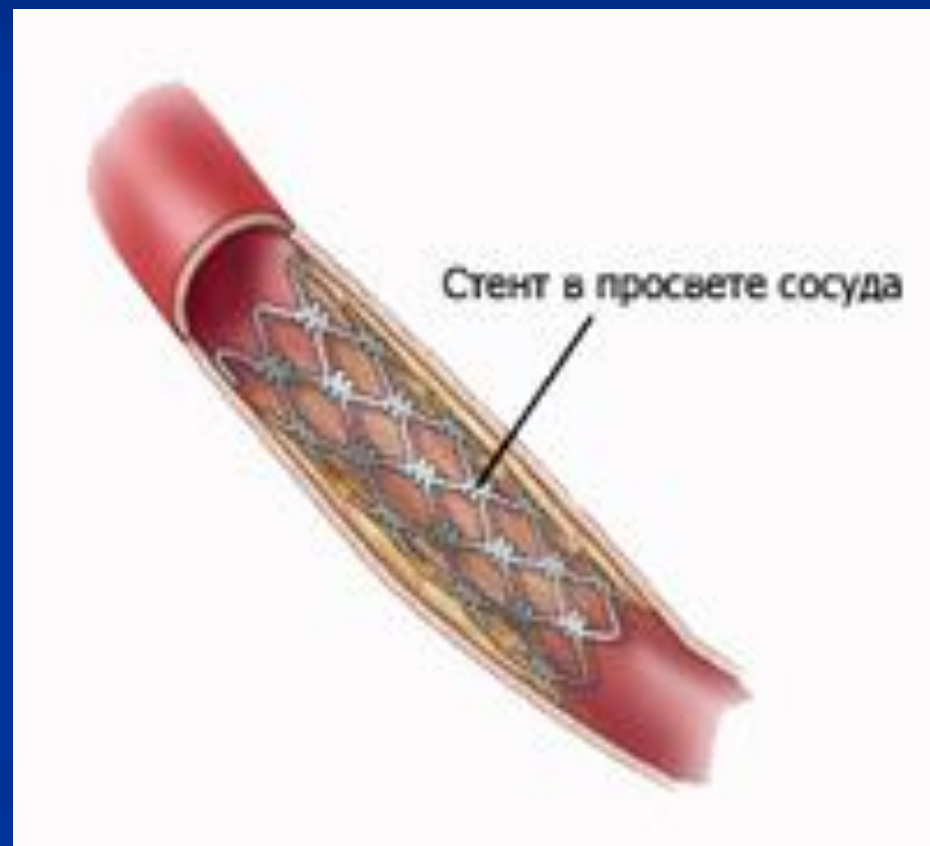
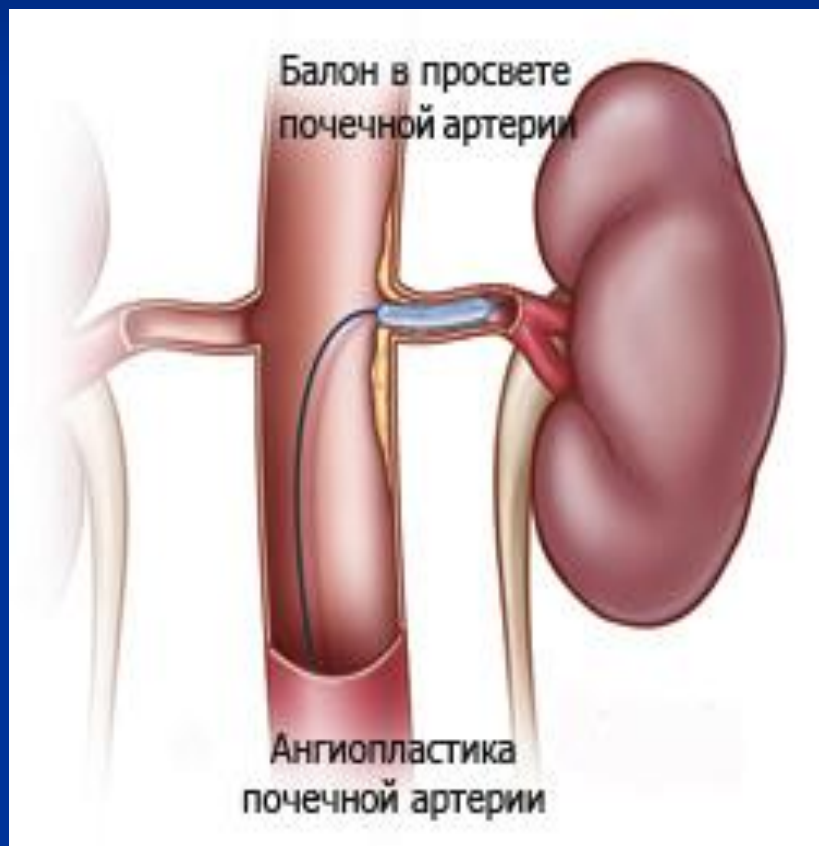Противопоказанием для иАПФ и БРА является двусторонний стеноз почечной артерий или стеноз почечной артерии единственной почки.

- дезагрегантная терапия (аспирин 125 мг/сут, дипиридамол 75-150 мг/сут, пентоксифиллин 600-800 мг/сут);
 - ингибиторы АПФ и антагонисты рецепторов к ангиотензину II (ирбесартан, лозартан и др.). Относительно противопоказаны (могут назначаться только начиная с минимальных доз, под контролем фильтрационной функции почек) при двустороннем стенозе почечных артерий;
 - диуретики (гипотиазид, фуросемид) – могут применяться в составе комбинированных препаратов;
 - антагонисты кальция (амлодипин, леркандипин, дилтиазем и др.), в т.ч. пролонгированного действия;
 - бета-адреноблокаторы;
- при наличии признаков хронической почечной недостаточности в зависимости от ее выраженности назначают леспенефрил (леспефлан), кафетоль, увеличивают дозу дезагрегантов (дипиридамол до 300-400 мг/сут, пентоксифиллин до 1 000-1 200 мг/сут), назначают малобелковую диету в сочетании с препаратами незаменимых аминокислот (кетостерил и др.)

Для лечения вазоренальной гипертензии в настоящее время существует 2 основных подхода:

- рентгенэндоваскулярная пластика;
- открытая хирургическая реконструкция.

Для рентгенэндоваскулярного лечения стенозирующего поражения почечных артерий применяется эндоваскулярная баллонная дилатация и стентирование почечных артерий.



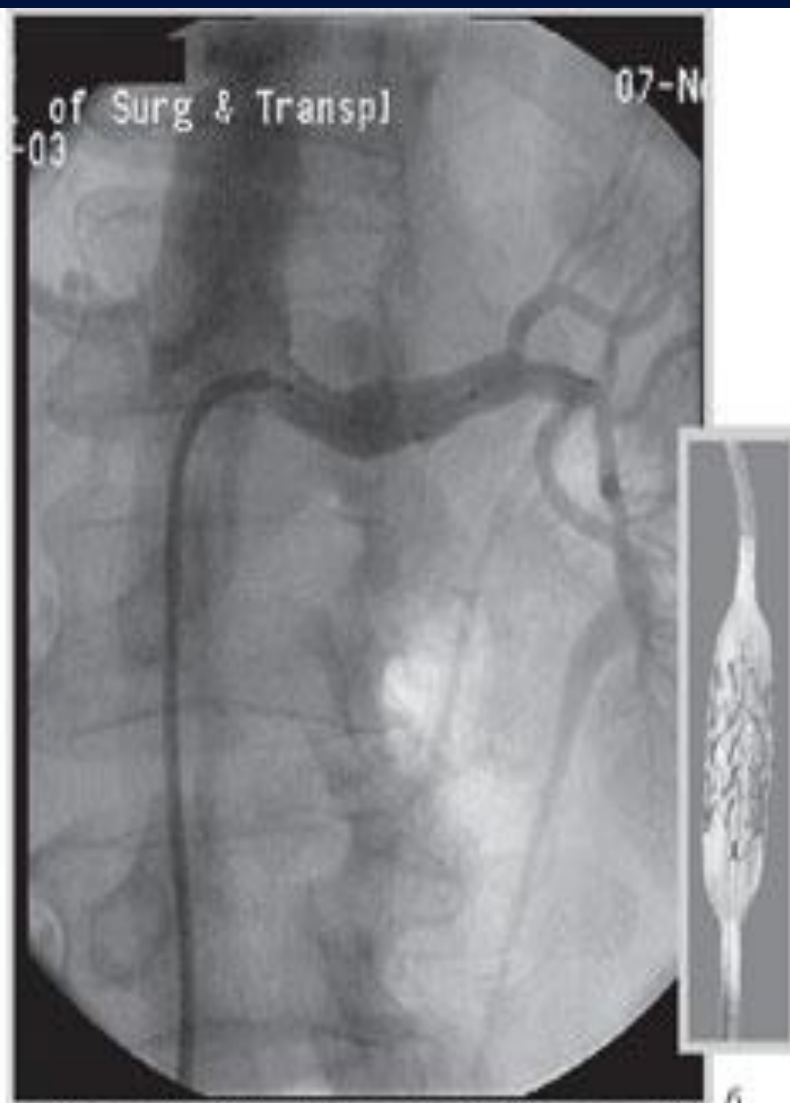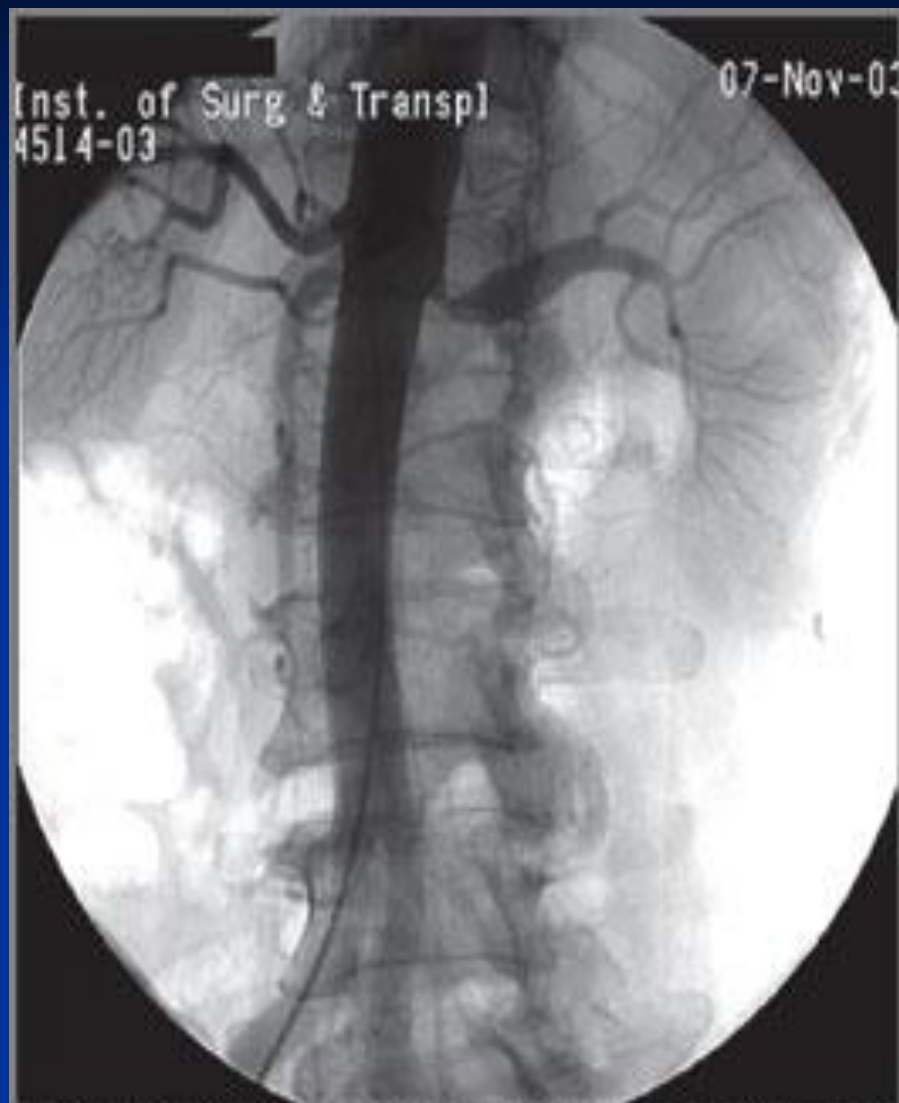
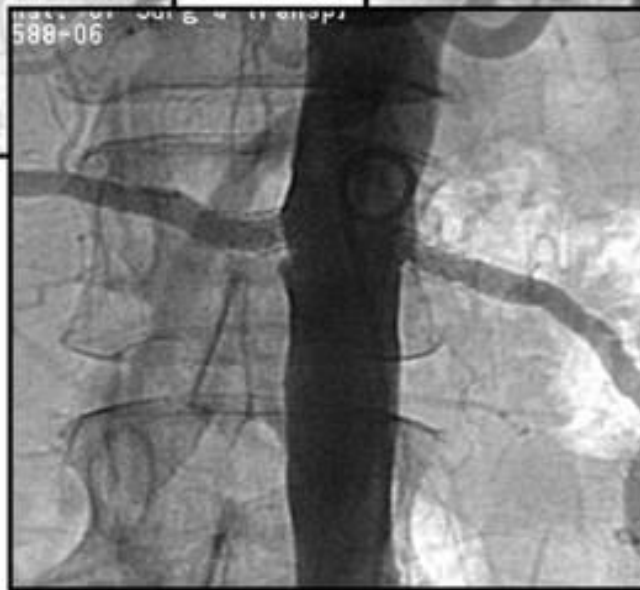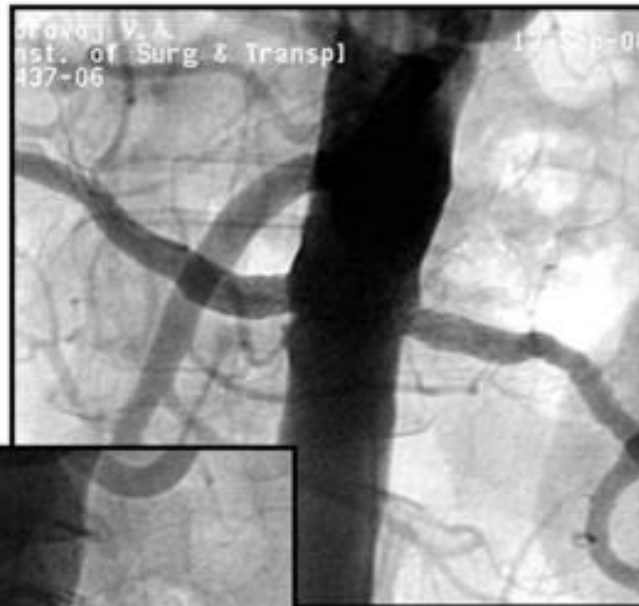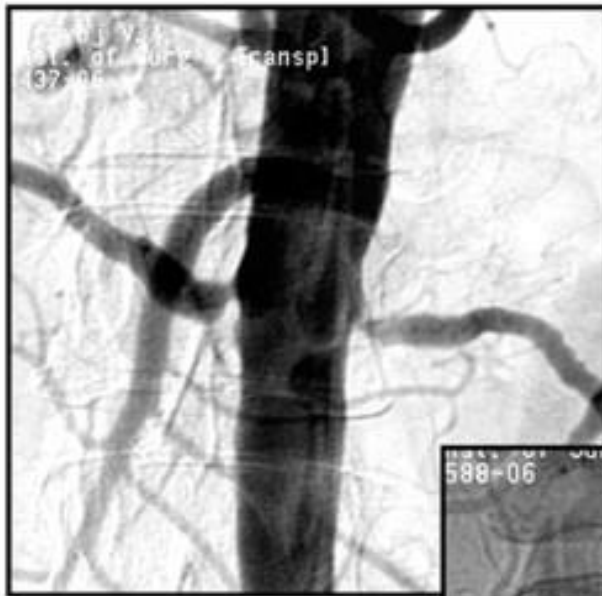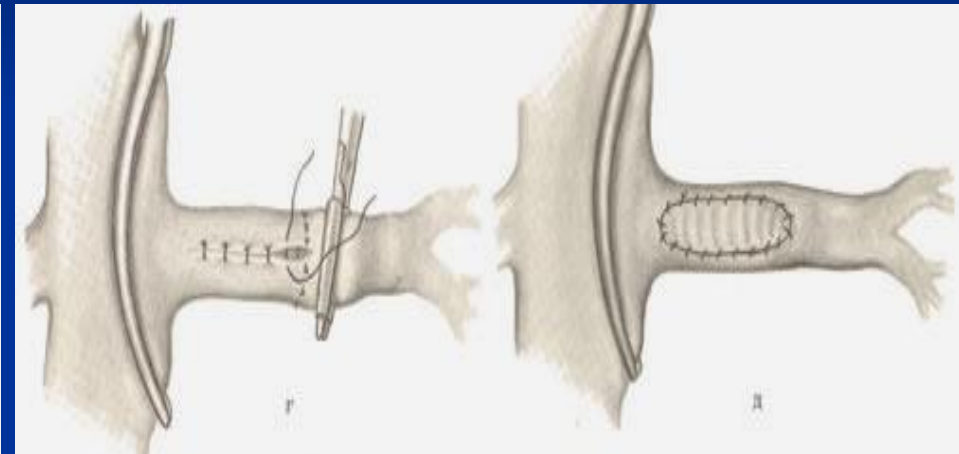
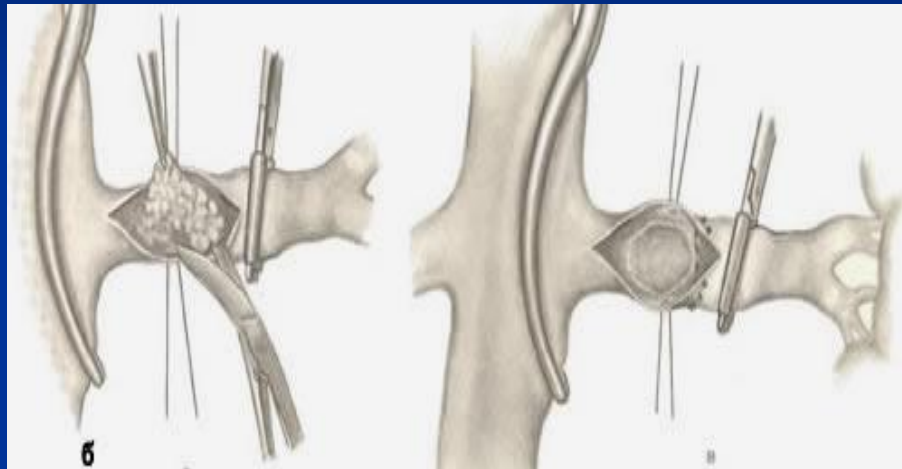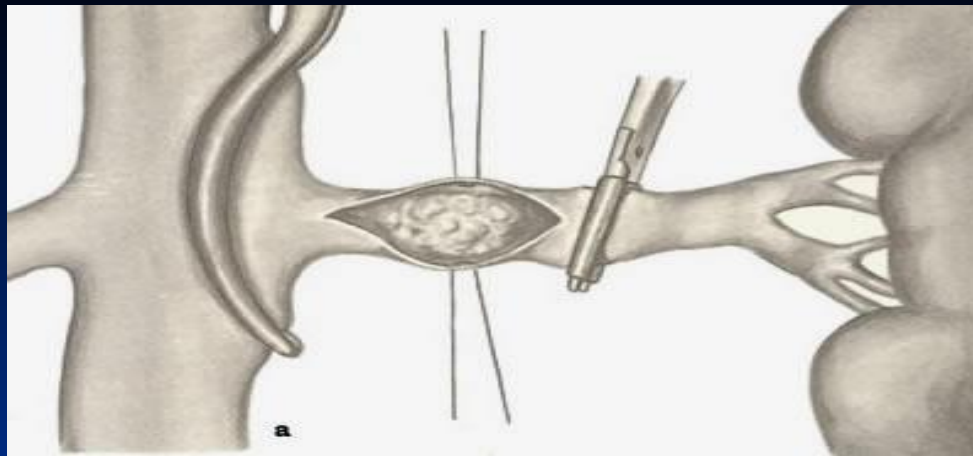


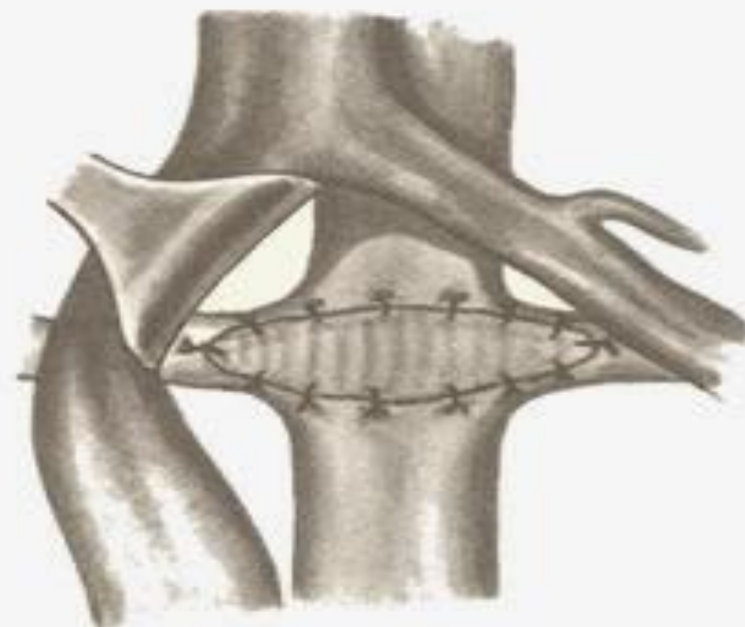
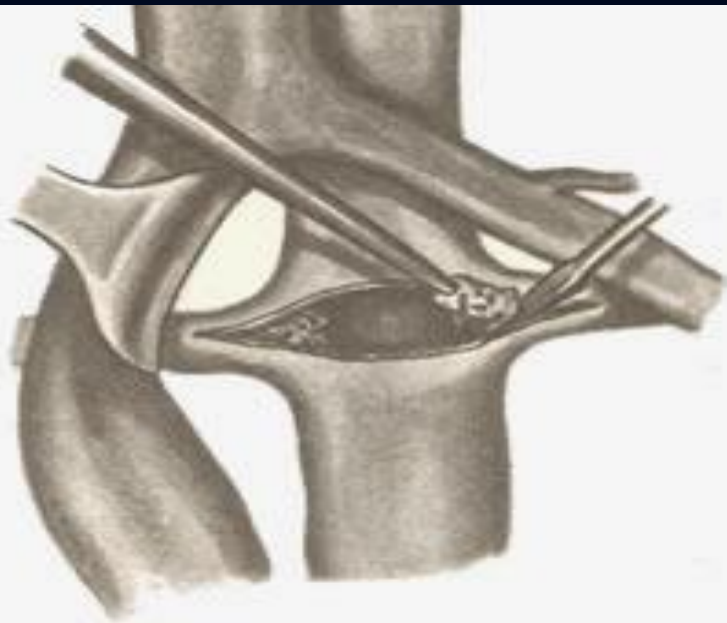Рисунок 4. Ангиография при стентировании левой почечной артерии: а) до проведения процедуры; б) после проведения процедуры



Билатеральный стеноз почечных артерий.
Непосредственный результат стентирования
почечных артерий и ангиограмма через 6 мес.

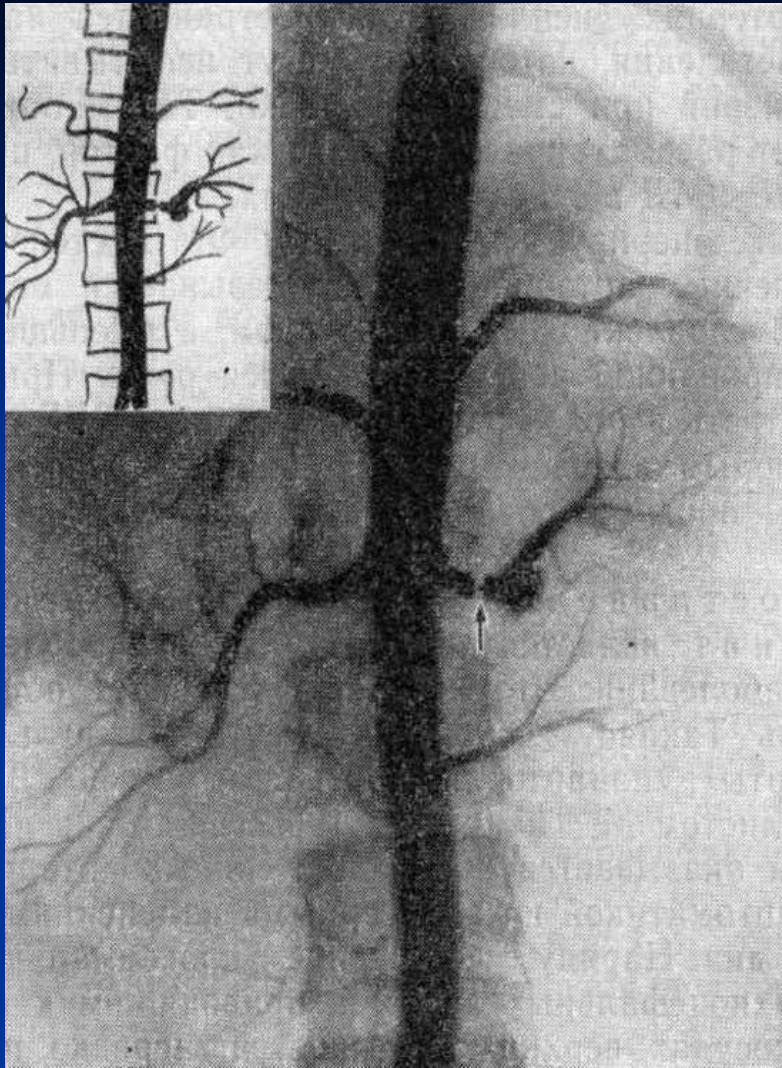


Эндартериэктомия. а — стенка артерии рассечена, края раны взяты на держалки; б — удаление атероматозной бляшки; в — дистальный отрезок интимы прошит; г — ушивание раны артерии узловыми швами; д — наложение заплаты на дефект стенки артерии.

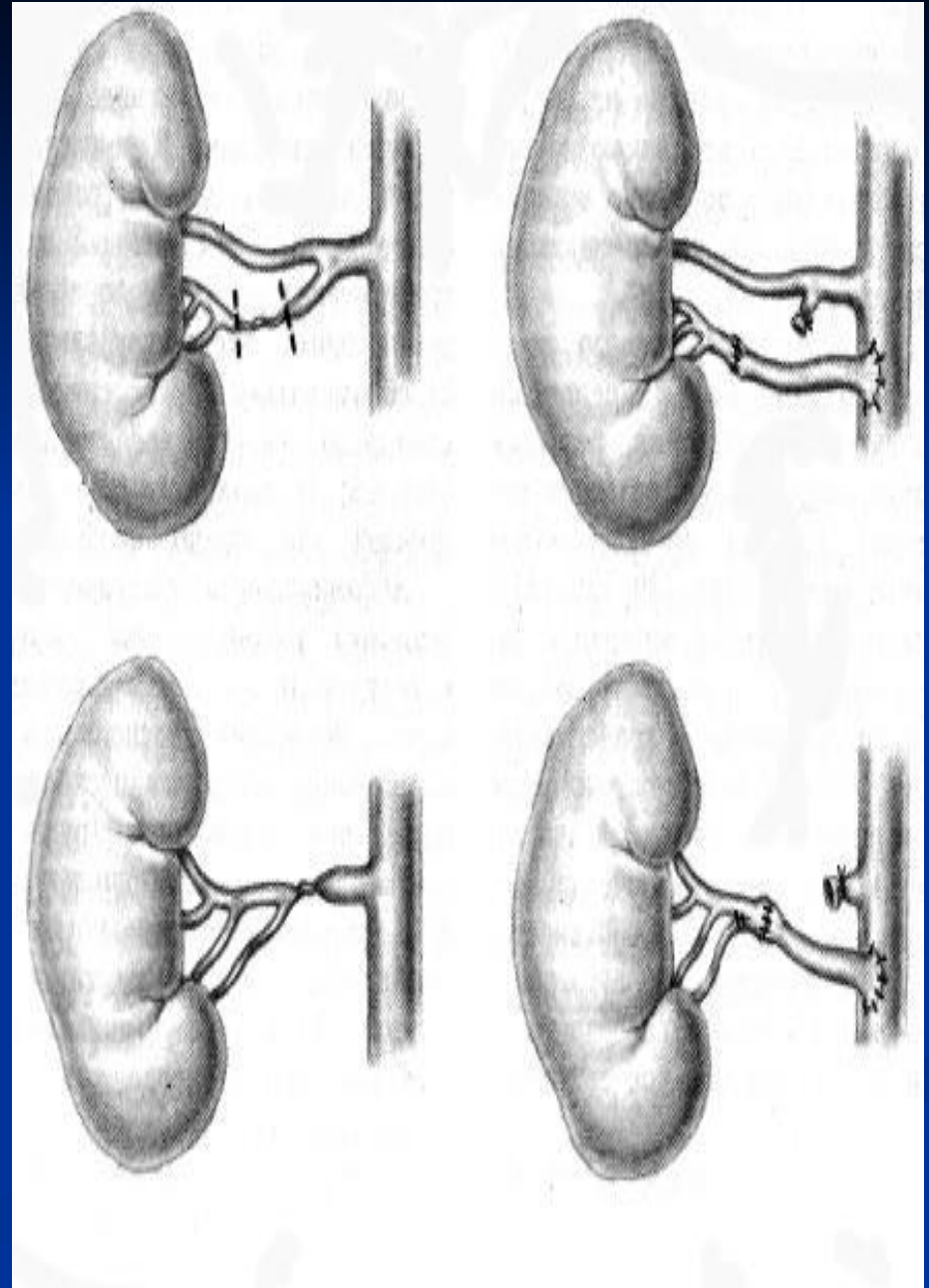


а — двустороннее поражение устьев почечных артерий;

б — вшивание заплаты из синтетической ткани в разрез аорты и обеих почечных артерий.



ФМД левой почечной
артерии



Спасибо за внимание