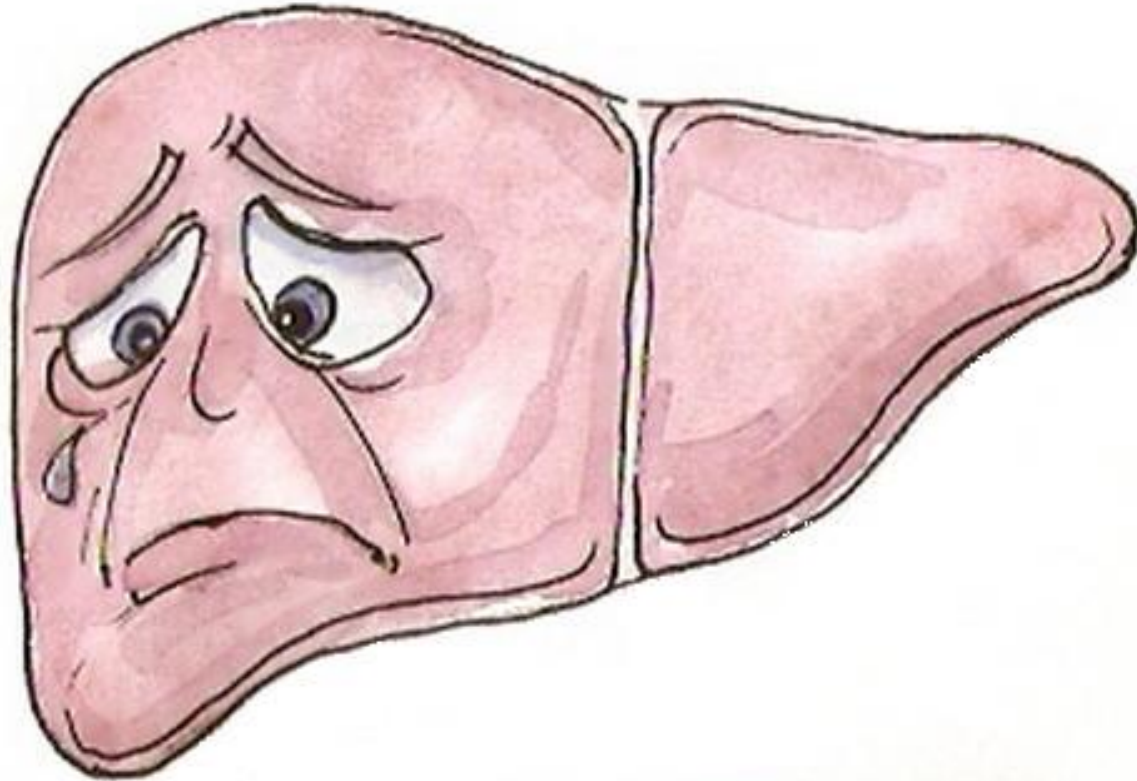
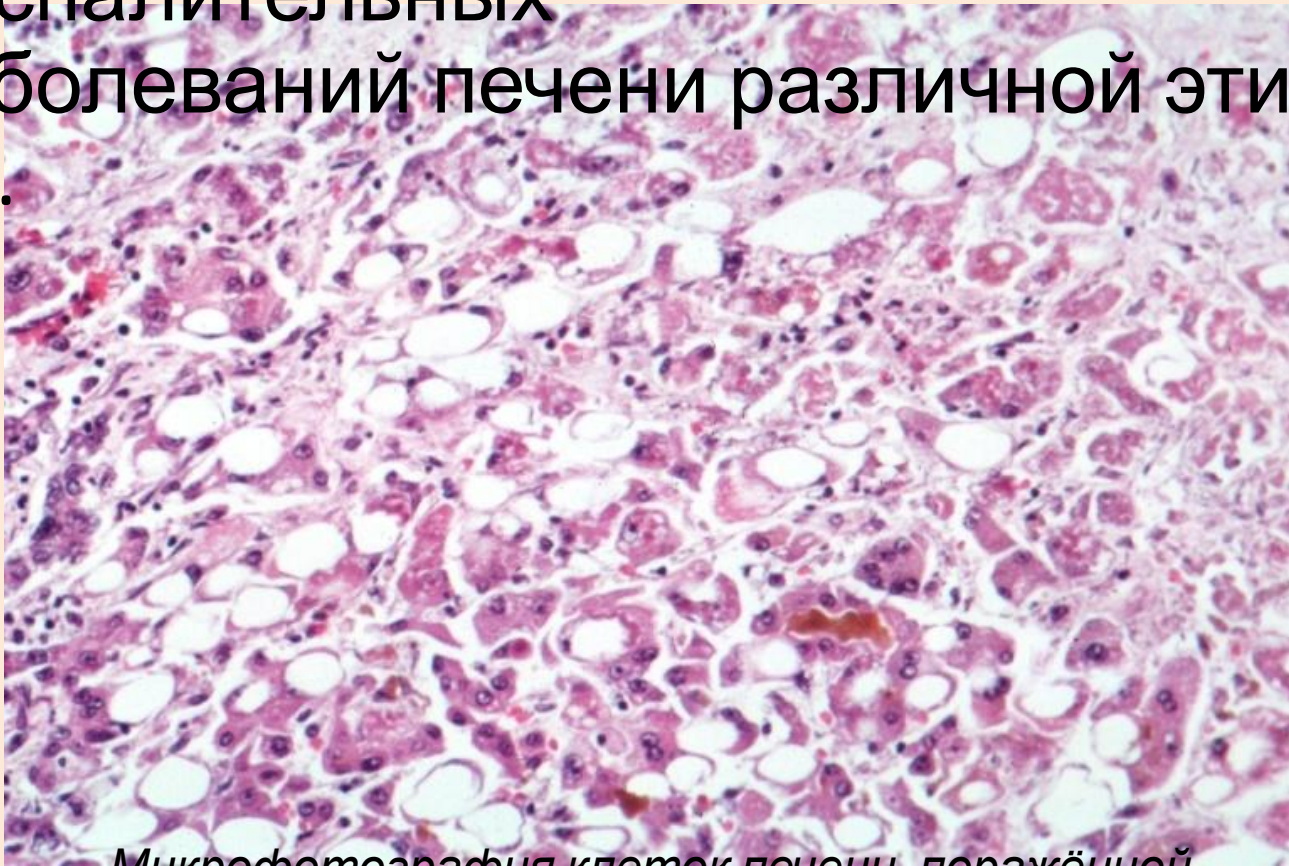

# ВИРУСНЫЕ ГЕПАТИТЫ. ЦИРРОЗ



TIENSMED.RU

**Гепатит** — общее название острых и хронических диффузных (то есть, в отличие от очаговых, распространяющихся на весь организм) воспалительных заболеваний печени различной этиологии.



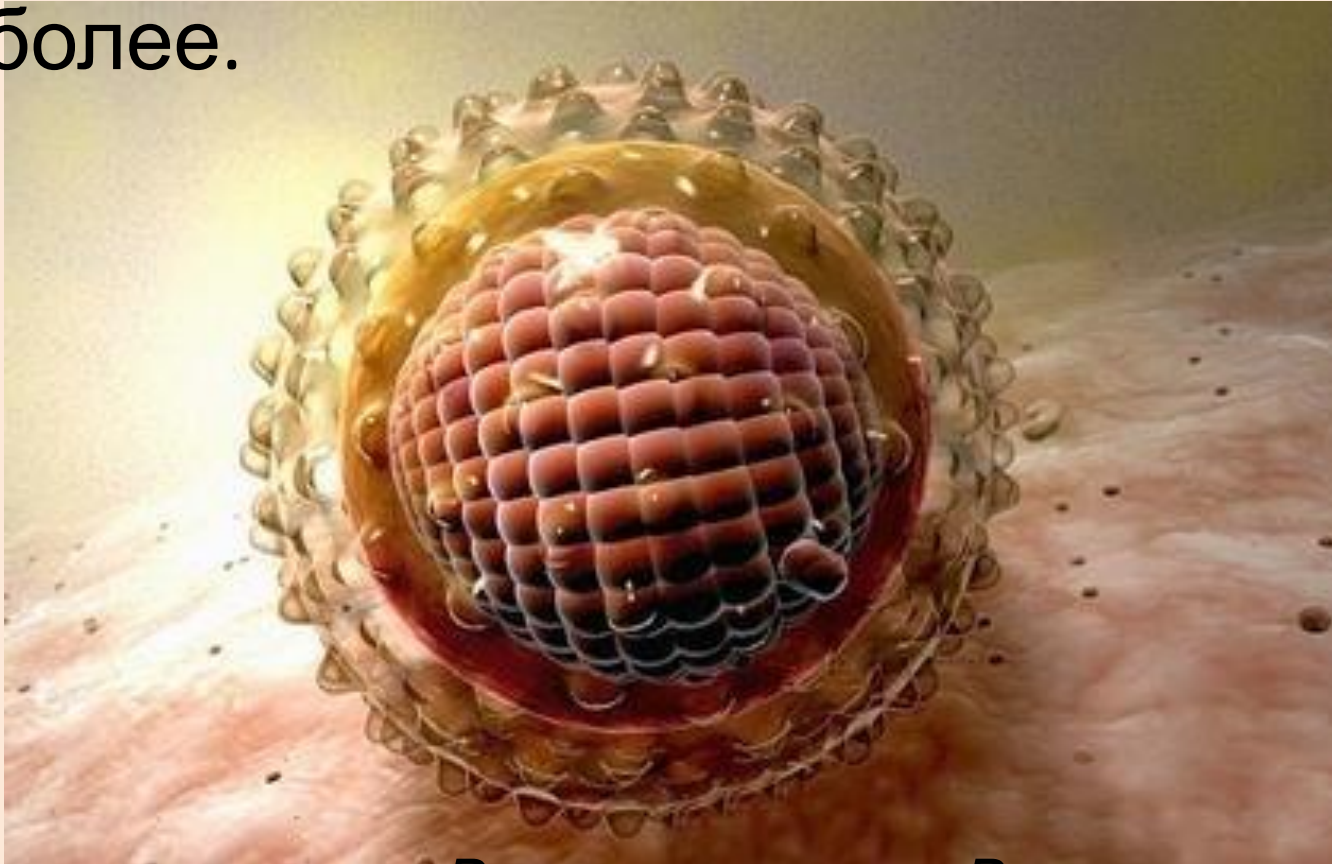
*Микрофотография клеток печени, поражённой  
алкогольным гепатитом*

# КЛАССИФИКАЦИЯ

- По этиологии:
  - Вирусный гепатит (ВГВ, ВГС, ВГД, вирус гепатита неизвестного типа);
  - Аутоиммунный;
  - Лекарственный;
  - Криптогенный хронический гепатит, т.е. гепатит не уточненной этиологии.
- По клинической картине;
- По гистологическим изменениям (т.е. по выраженности некрозов и воспаления)
- По стадии хронизации (т.е. по распространенности фиброза).

# Хронический гепатит В

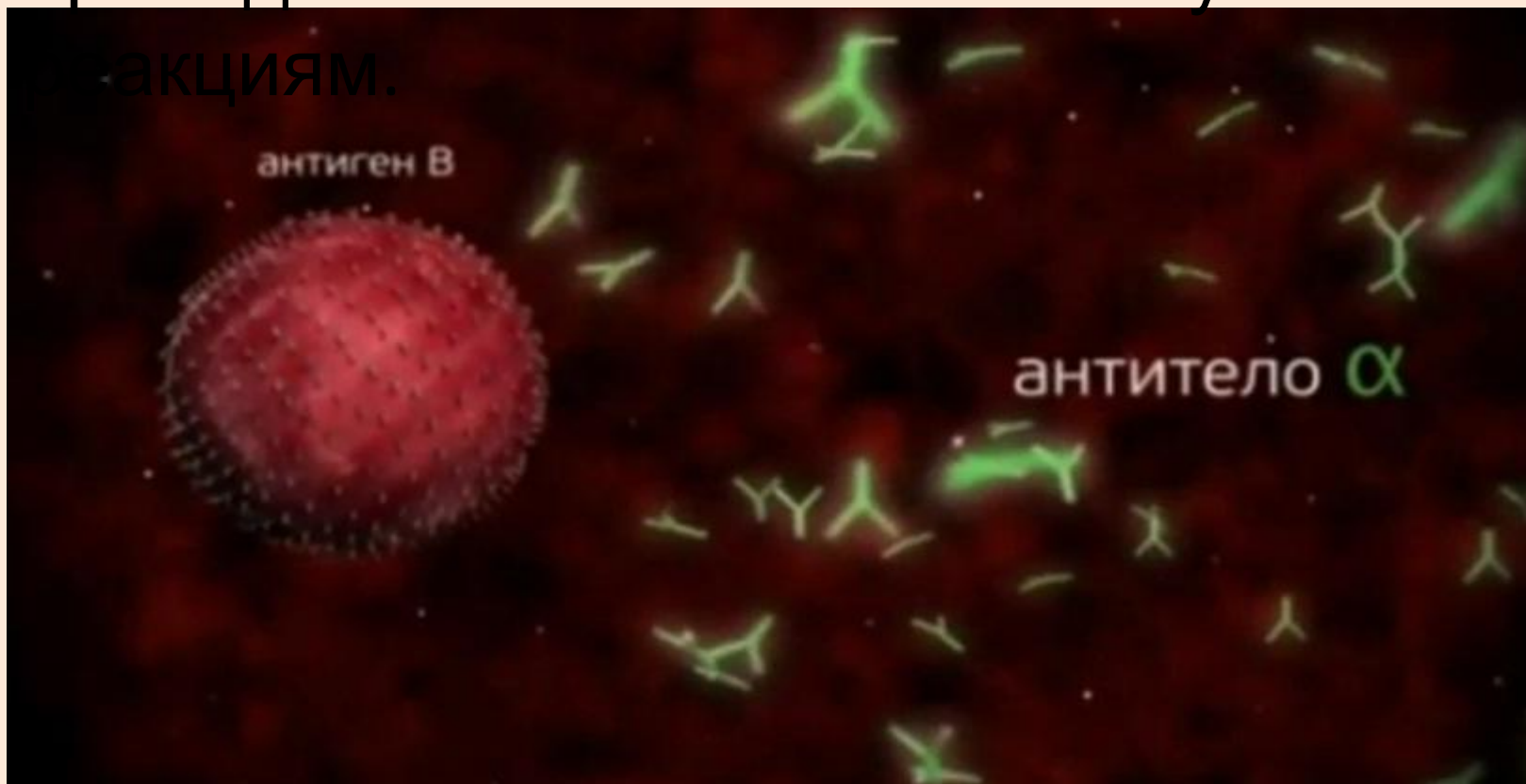
ХГВ — воспалительное заболевание печени, вызванное вирусом гепатита В, текущее без улучшения в течение 6 мес и более.

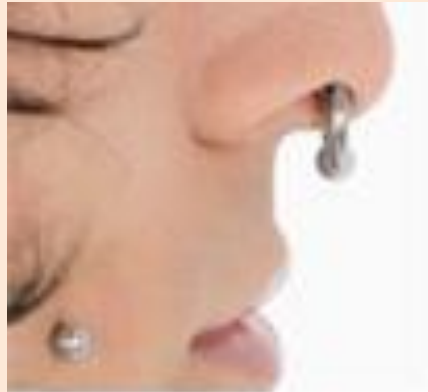

*Вирус гепатита В*

**Патогенез.** Вирусы не оказывают прямого цитопатического действия на печёночные клетки. Ведущая роль в патогенезе повреждения печени принадлежит Т-клеточным иммунным

реакциям.





Body Piercing



Tattooing

## Causes of Hepatitis B



Vertical Transmission

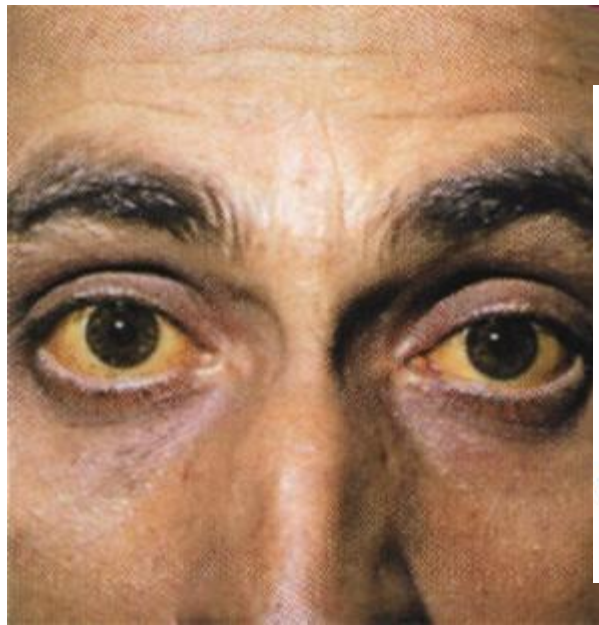


Blood Transfusion

# Клиника

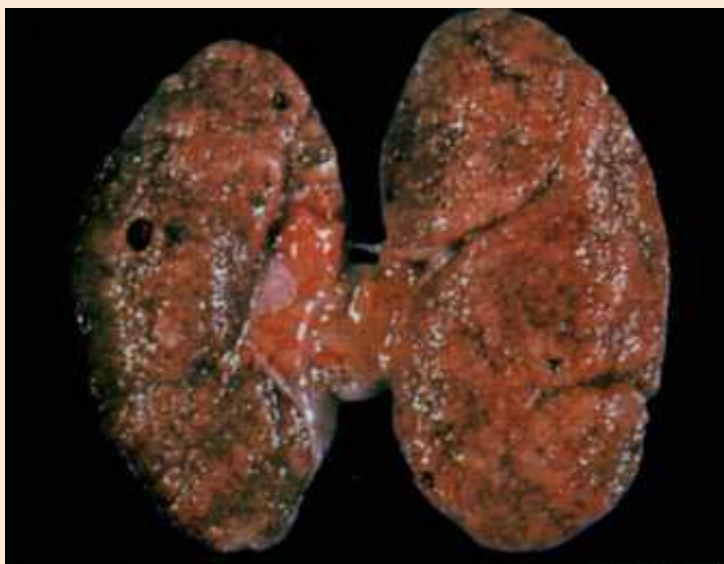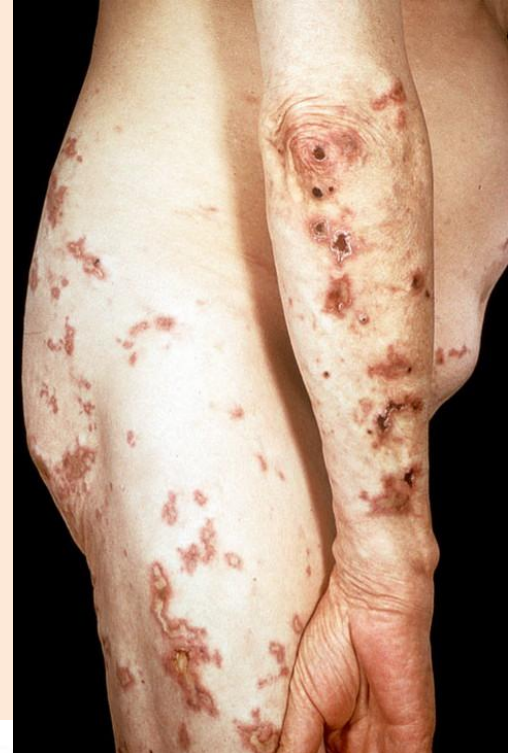Специфические симптомы хронического гепатита В отсутствуют.

- Наблюдаются астенический синдром
- Диспептический синдром
- Тупая непостоянная боль или тяжесть в правом подреберье.



У отдельных больных могут быть внепеченочные проявления:

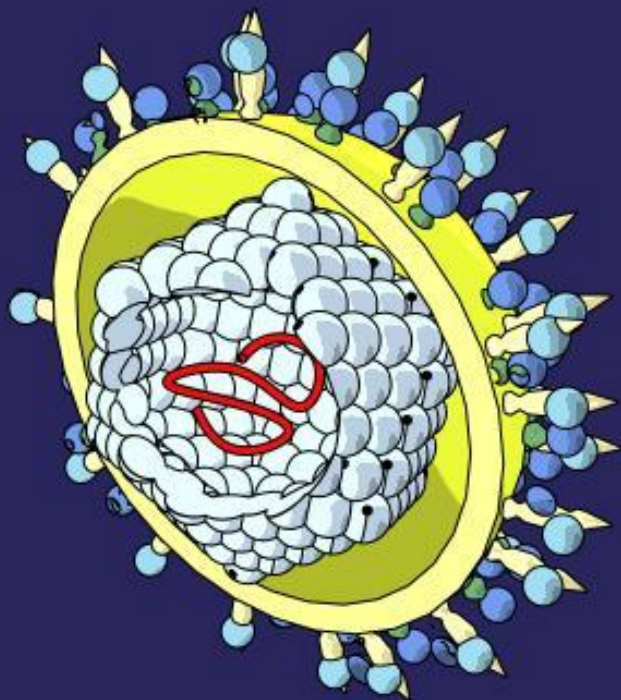
- узелковый периартериит,
- гломерулонефрит,
- криоглобулинэмия,
- папулезный акродерматит,
- апластическая анемия и др.






# Хронический гепатит С

**ХГС** – хроническое заболевание печени, продолжающаяся более 6 месяцев, в основе которого лежит инфицирование и поражение печени вирусом гепатита С.

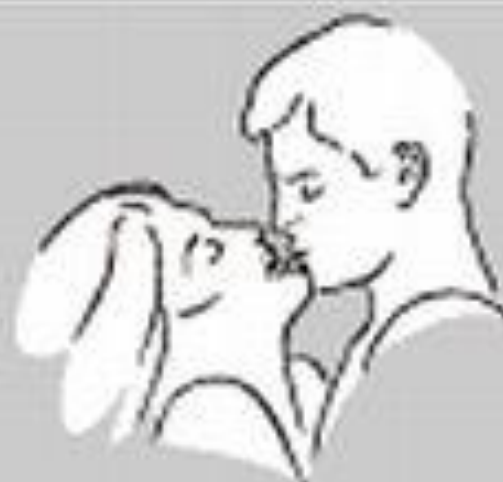

**HCV**



Unknown

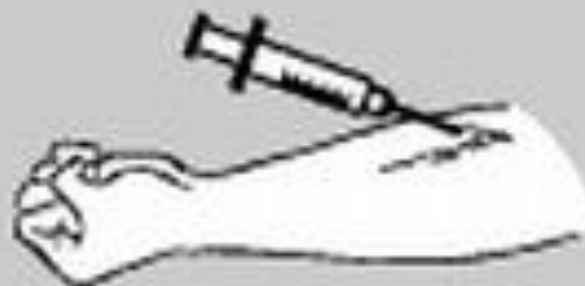"Community Acquired"



Unprotected Sex



Blood, Body Fluid  
Exposure



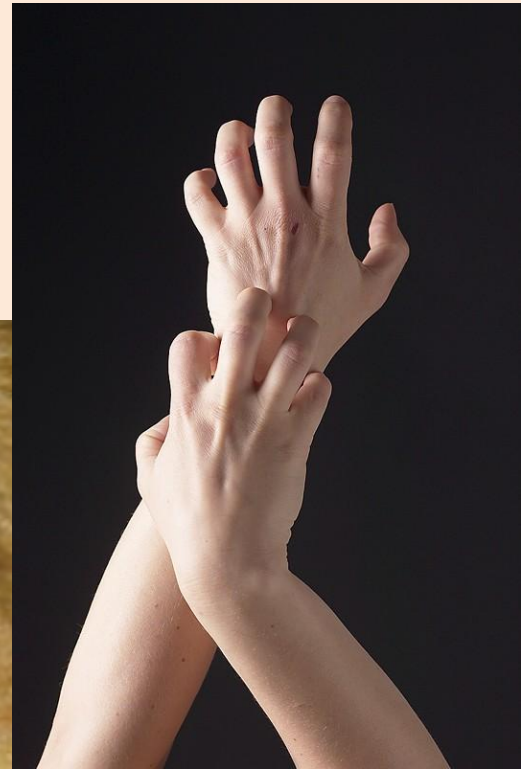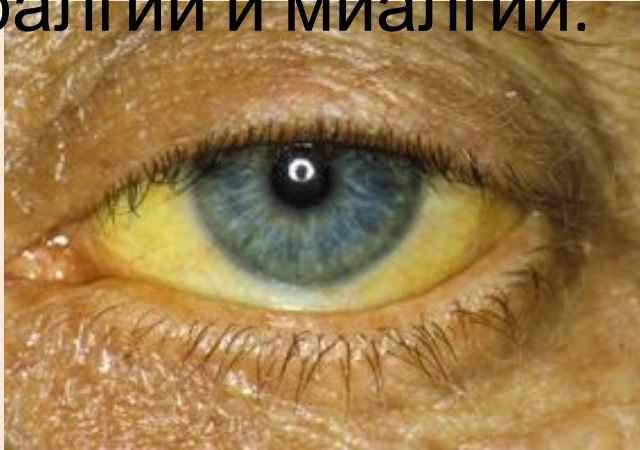IV Drug Use

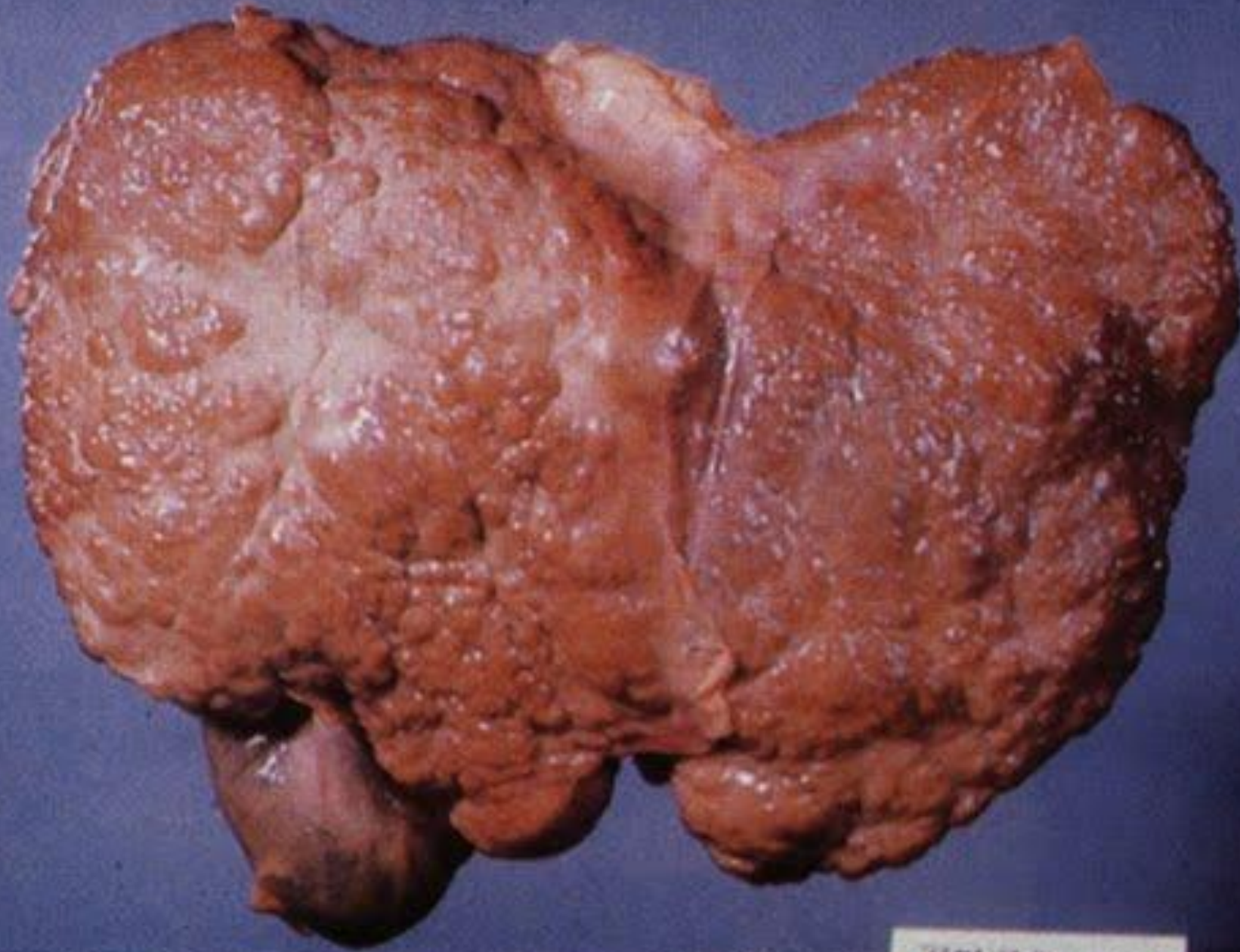**Causes of Hepatitis C**

# КЛИНИКА

В большинстве случаев заболевание протекает бессимптомно.

- Ведущим служит астенический синдром, снижение трудоспособности.
- Тупая непостоянная боль или тяжесть в правом подреберье.
- Тошнота, снижение аппетита.
- Кожный зуд, артралгии и миалгии.



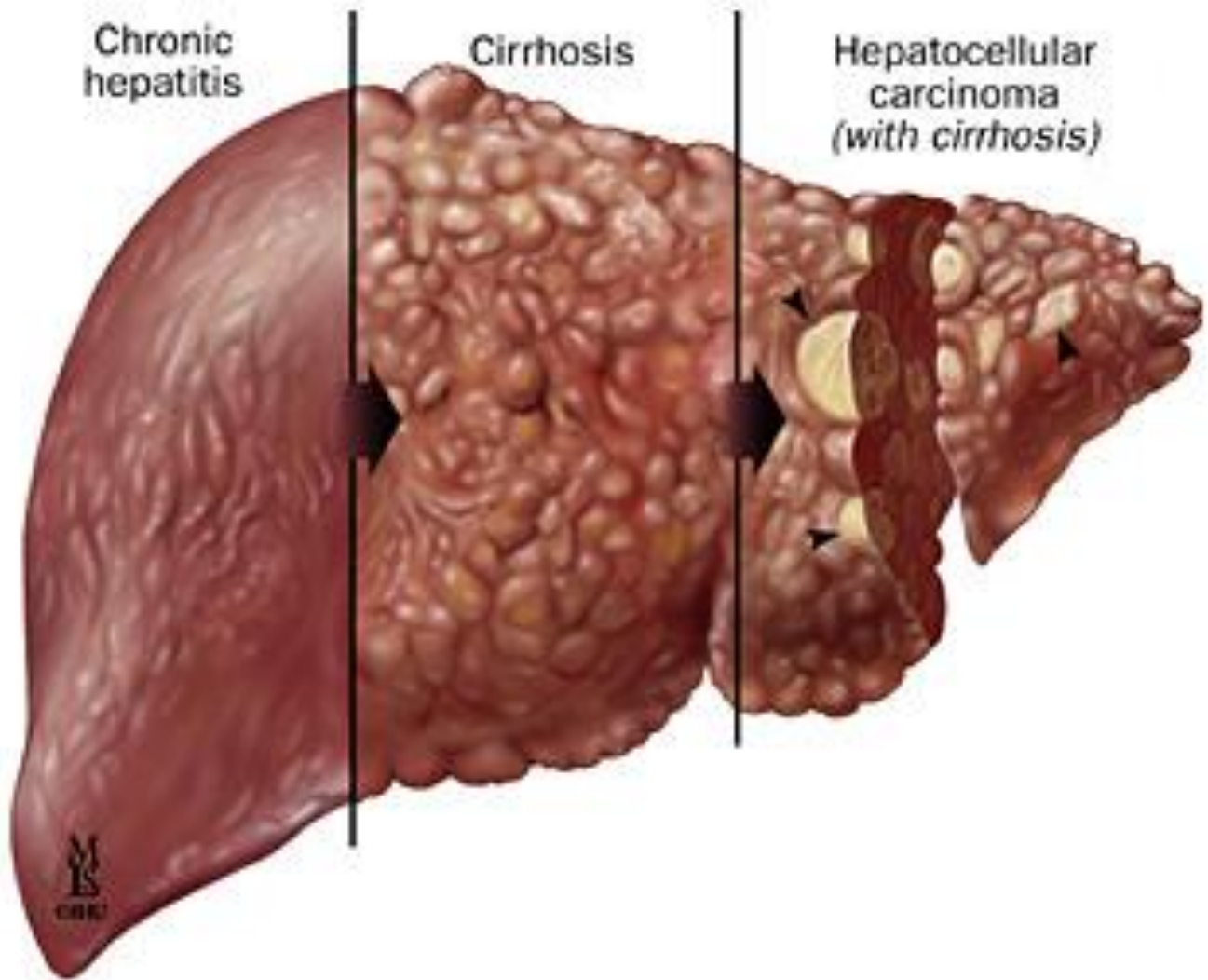


Печень при хроническом гепатите С

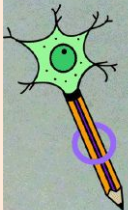
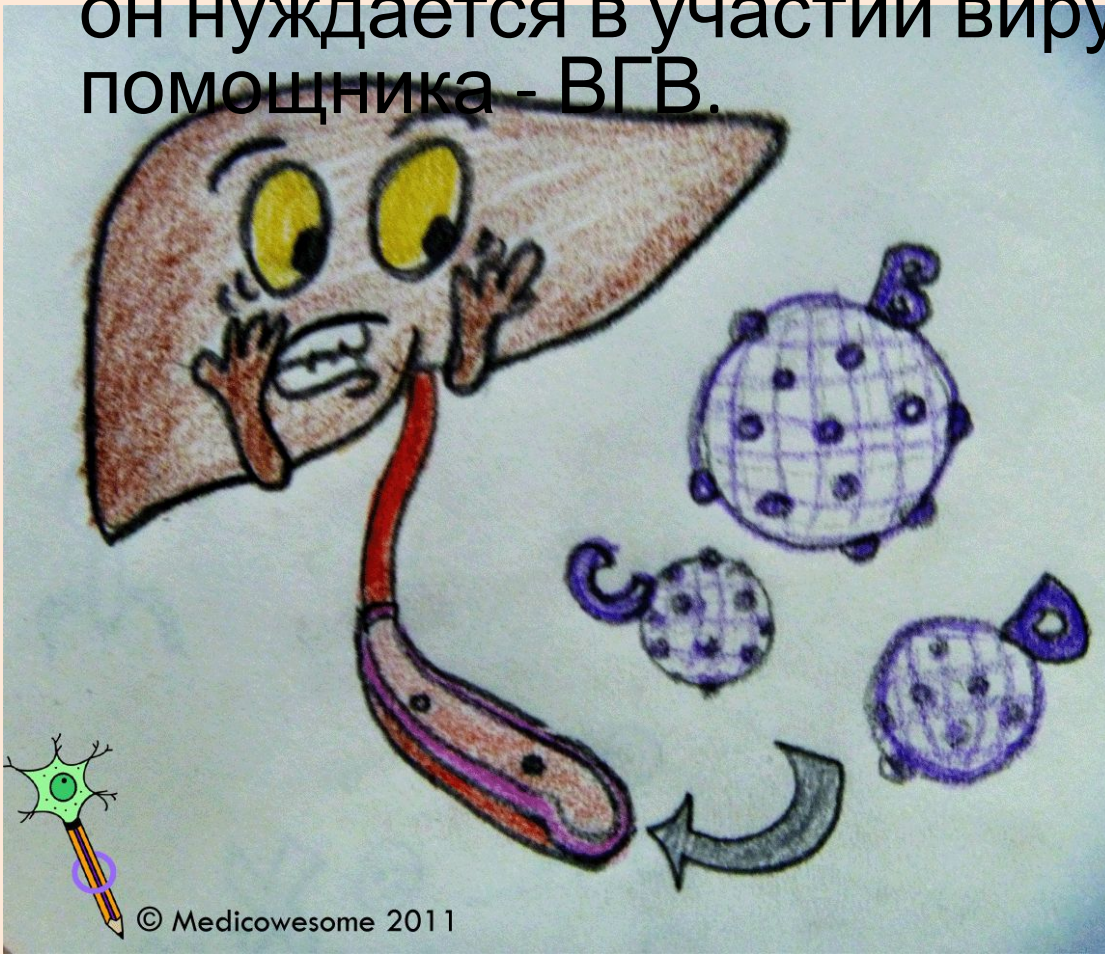Chronic hepatitis

Cirrhosis

Hepatocellular carcinoma  
*(with cirrhosis)*

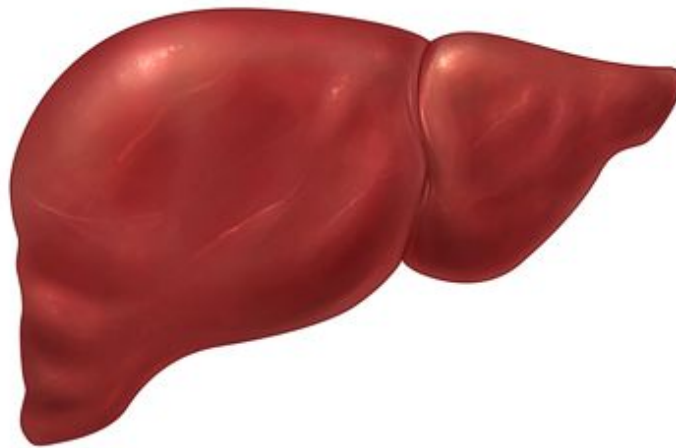


**Гепатит D** — это заболевание печени, вызываемое вирусом гепатита D. Возбудитель этой формы заболевания имеет дефект, который не позволяет ему самостоятельно размножаться в организме человека — для этого он нуждается в участии вируса-помощника - ВГВ.

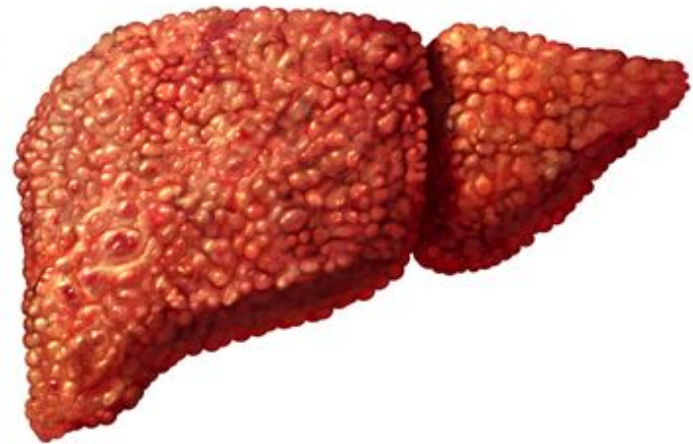

# ЦИРРОЗ

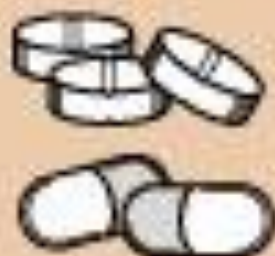Цирроз печени – хроническое прогрессирующее заболевание, которое характеризуется дистрофией и некрозом печеночной ткани ( паренхимы ), разрастание соединительной ткани и переустройством дольковой структуры органа, признаками функциональной недостаточности печени и портальной гипертензии.



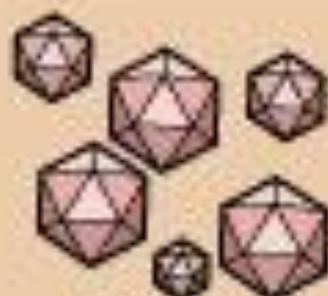Normal Liver



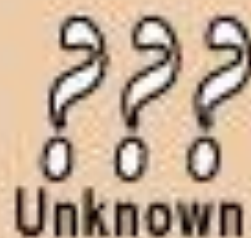
Liver with Cirrhosis



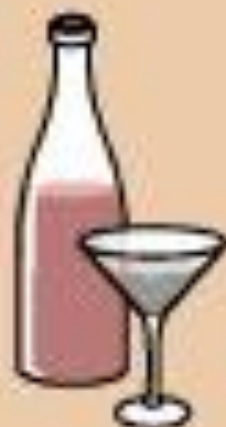Drugs



Viruses



Unknown



Alcohol Abuse



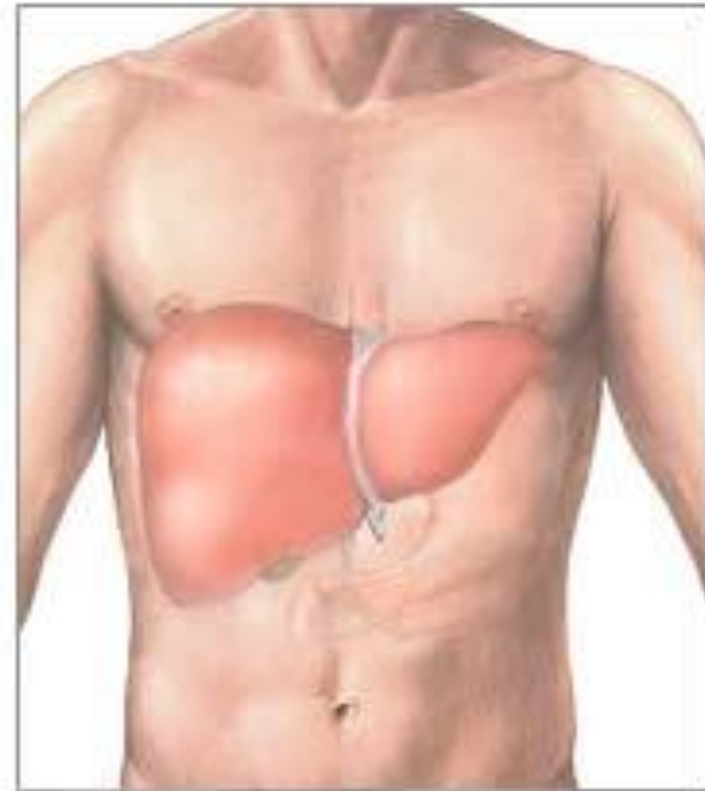
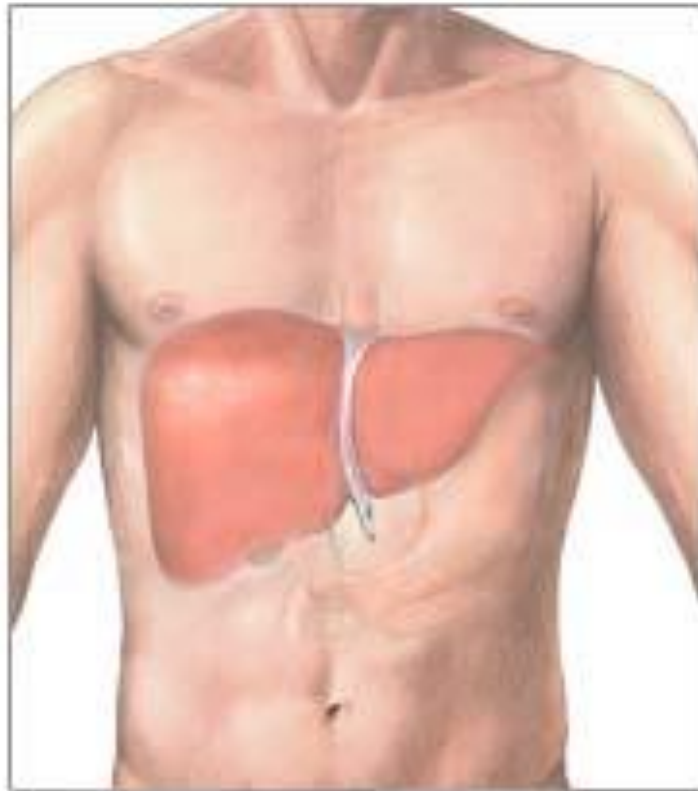
Heredity

## Causes of Cirrhosis

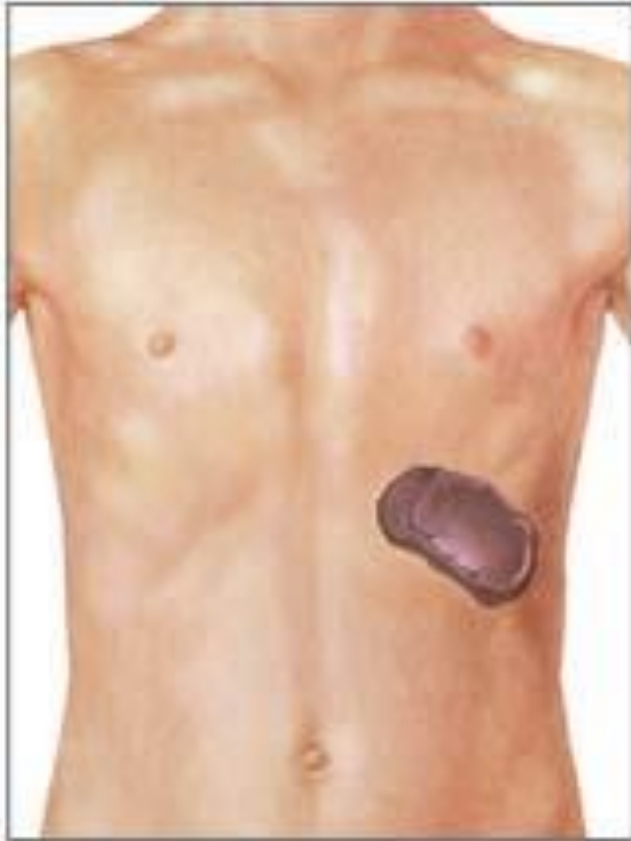

# Физикальные данные, свидетельствующие о наличии цирроза:

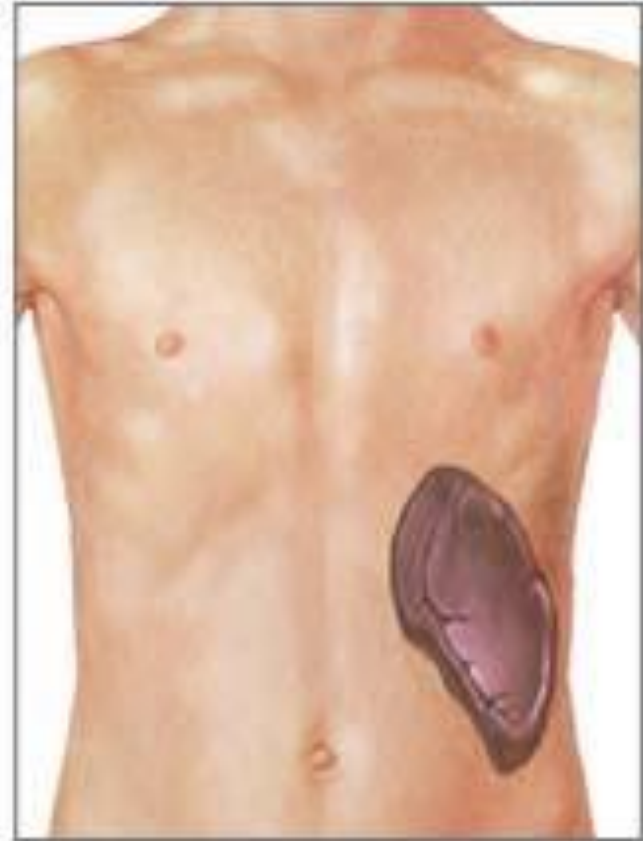- Измененные размеры и уплотнение печени;



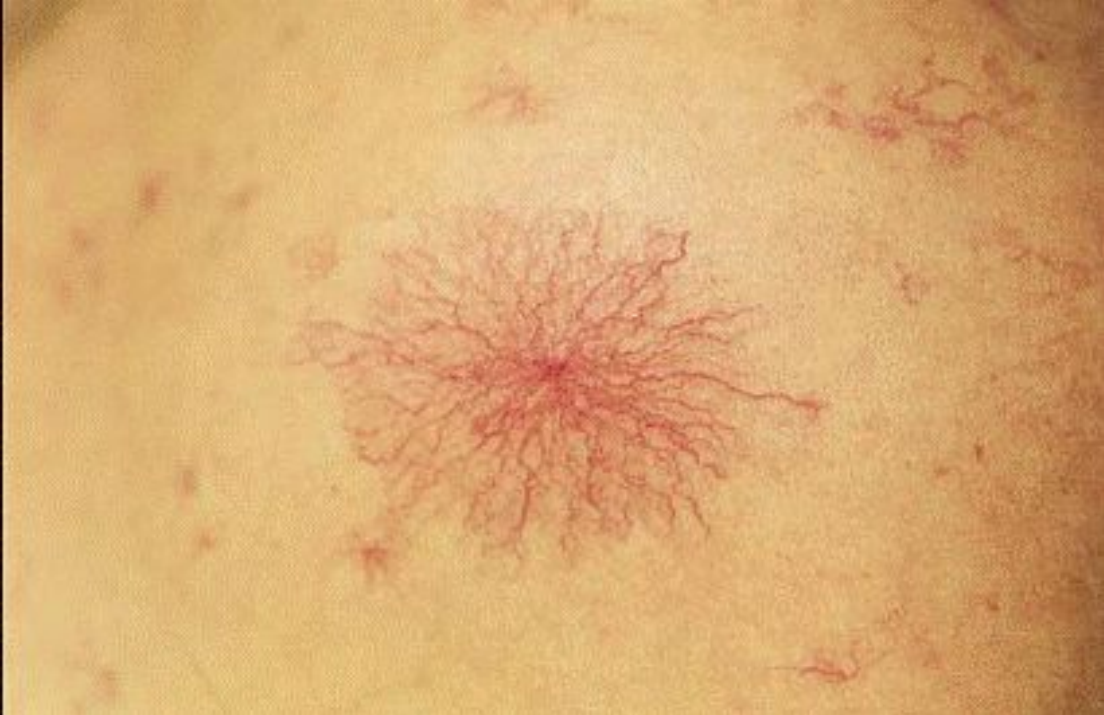- Пальпируемая селезенка;



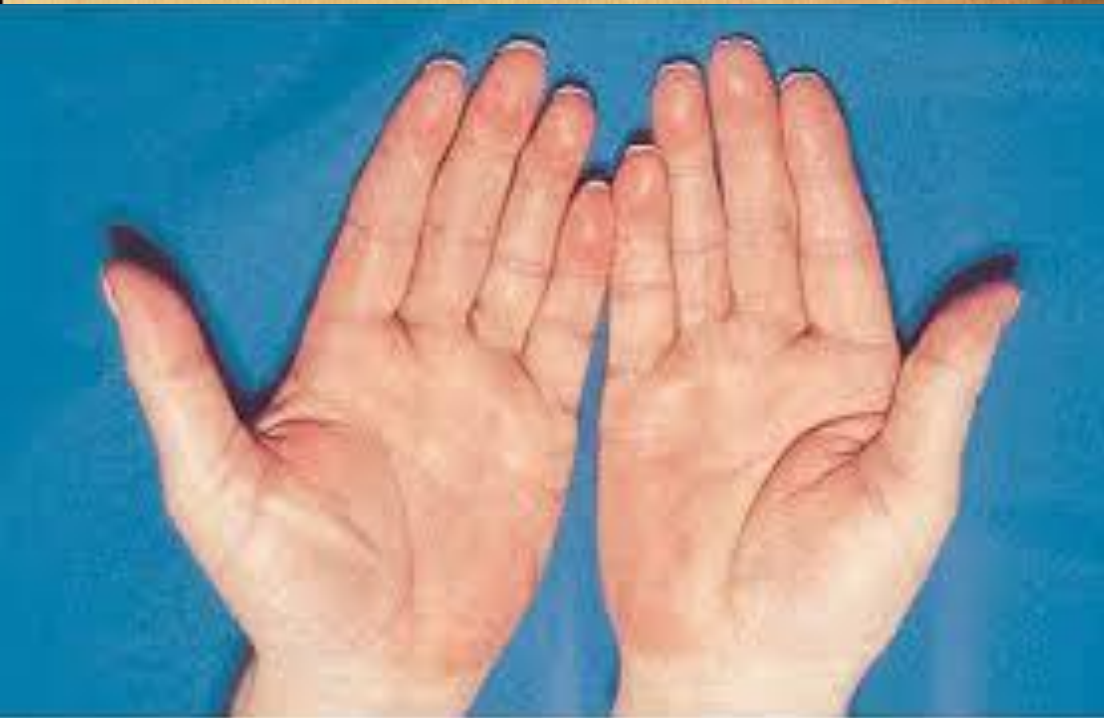Normal spleen



Splenomegaly

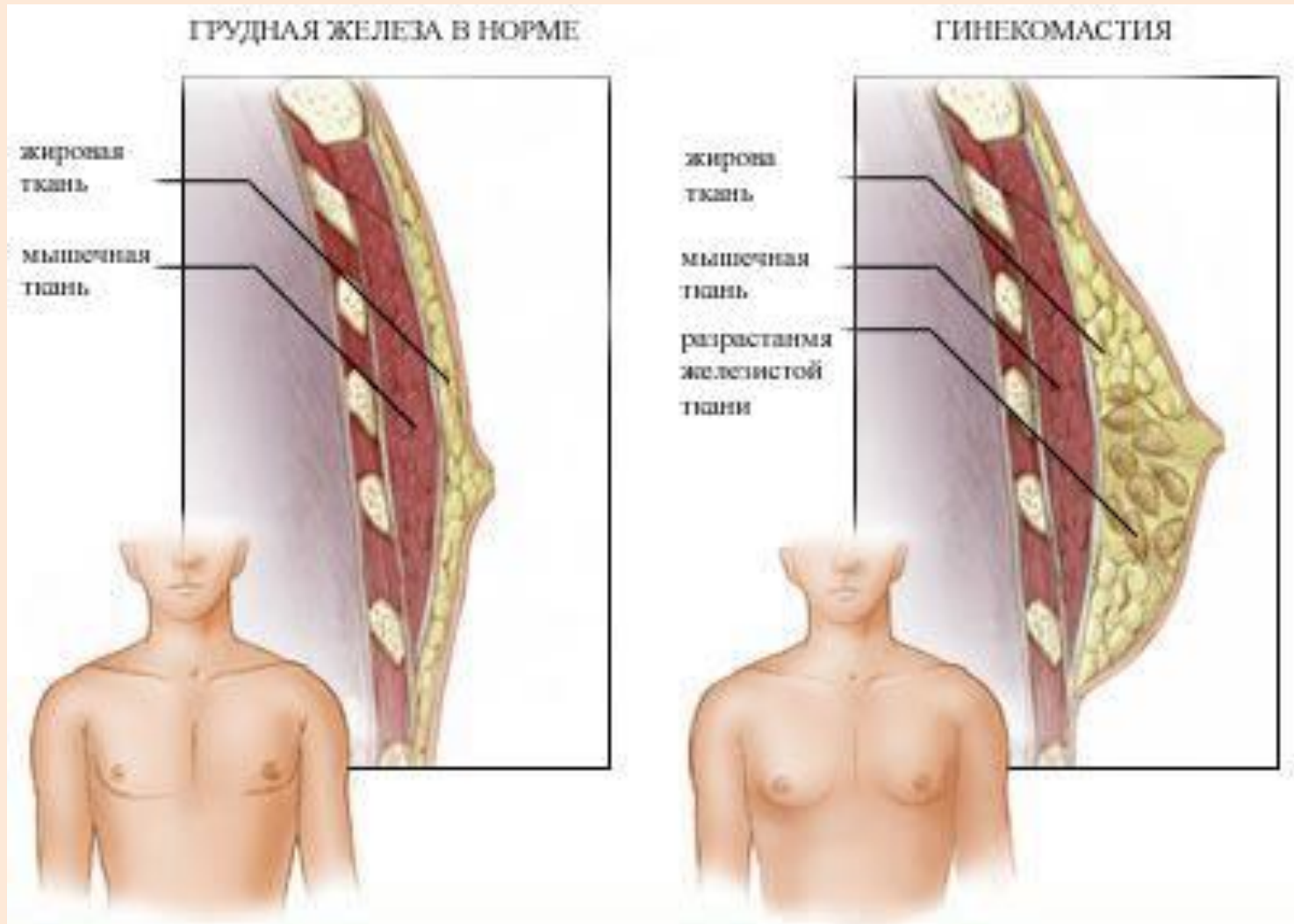


- Сосудистые звездочки на верхней половине туловища и лице;

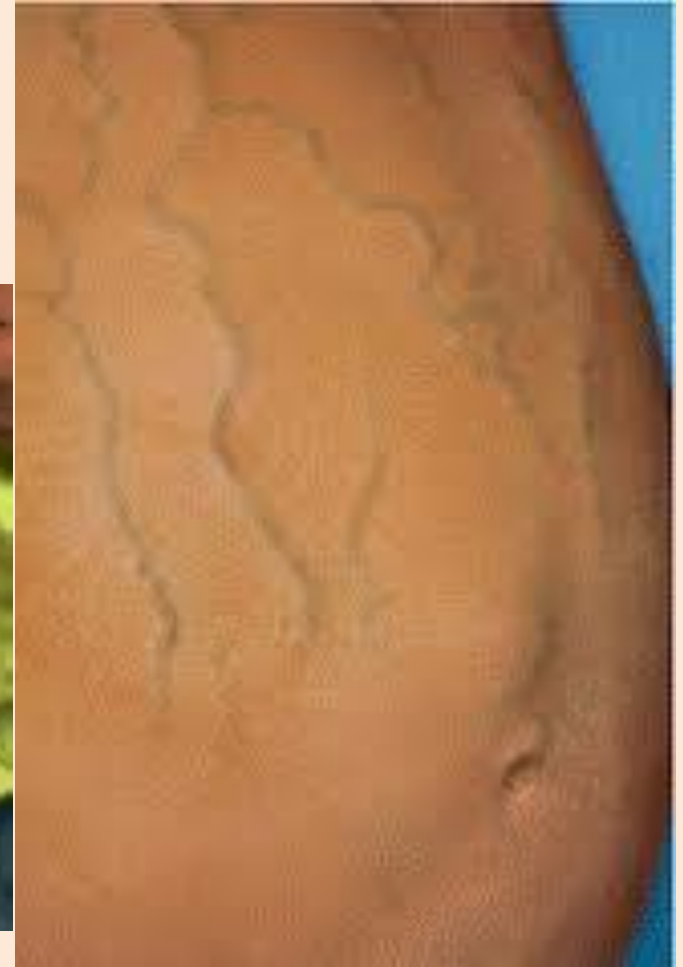
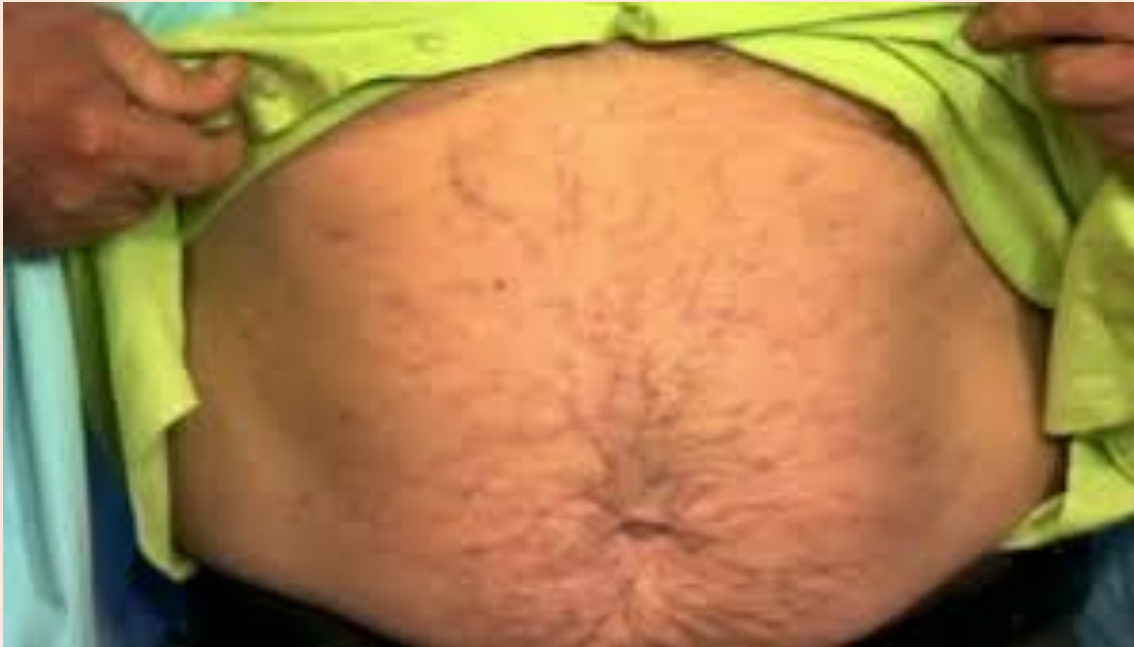
- Ладонная эритема;

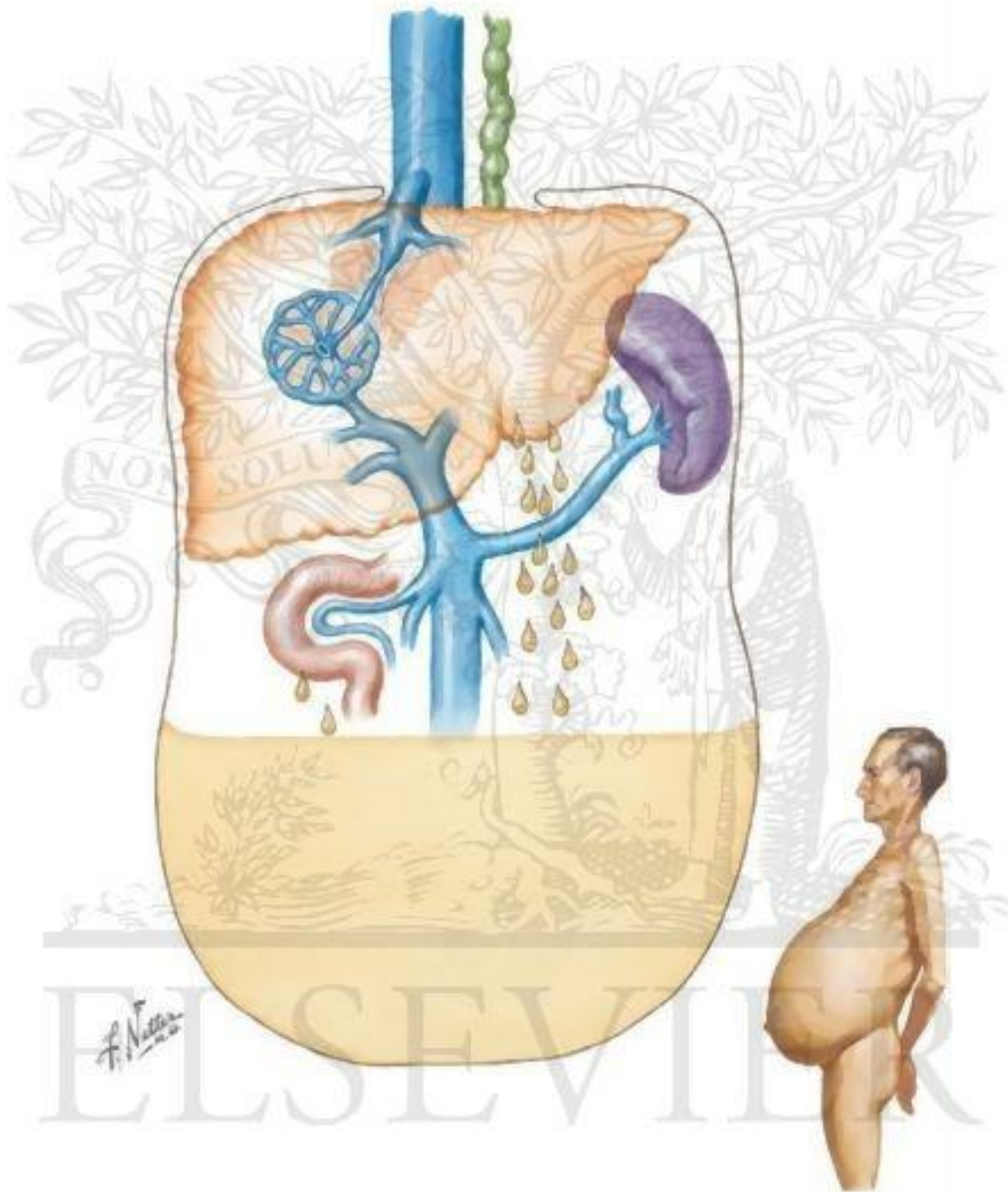
# • Гинекомастия и атрофия яичек;



- Расширение вен на передней брюшной стенке;

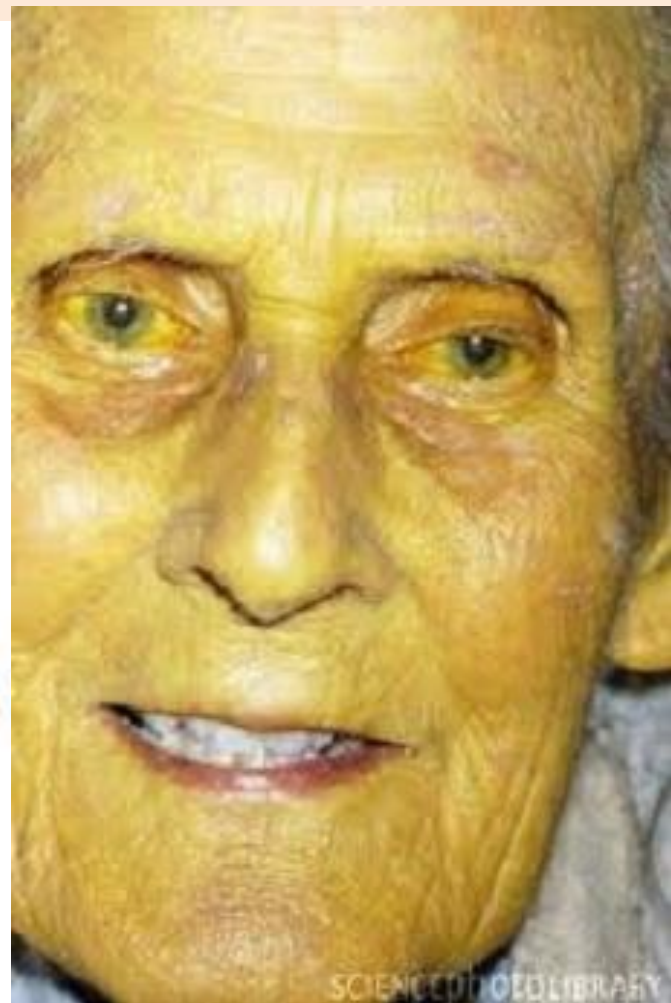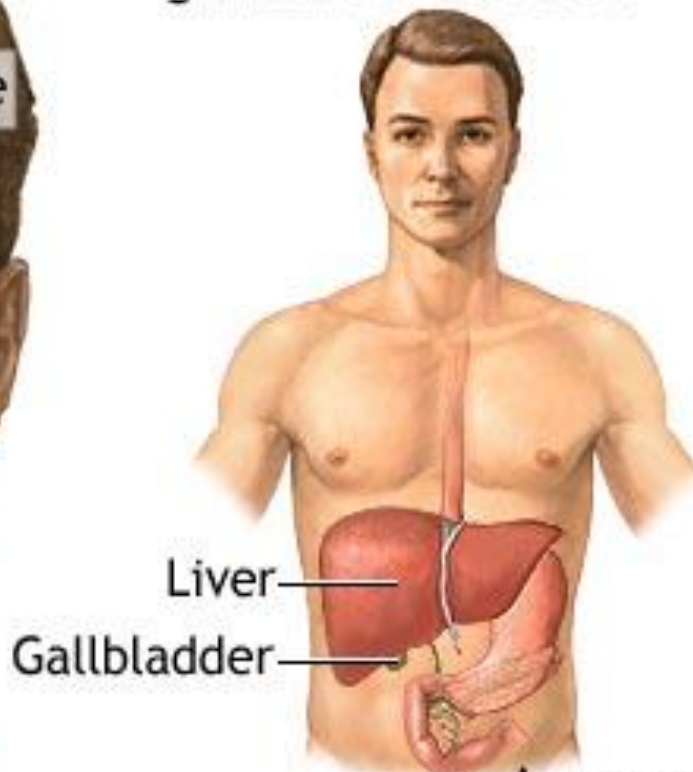

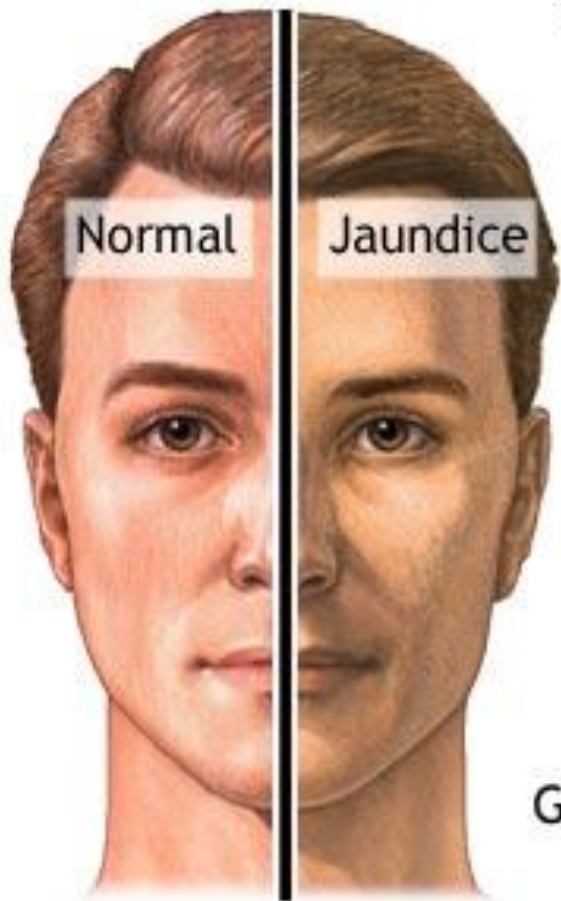
- Асцит;



# • Желтуха

Yellowing is from accumulated bilirubin in the skin, often caused by liver and gallbladder disorders



# Важнейшие последствия цирроза

- Портальная гипертензия
- Кровотечение из варикозно-расширенных вен
- Спленомегалия
- Асцит
- Спонтанный бактериальный перитонит
- Гепаторенальный синдром
- Печеночная энцефалопатия





TM