


Воспалительные заболевания гортани. Стенозы гортани



Воспалительные заболевания гортани

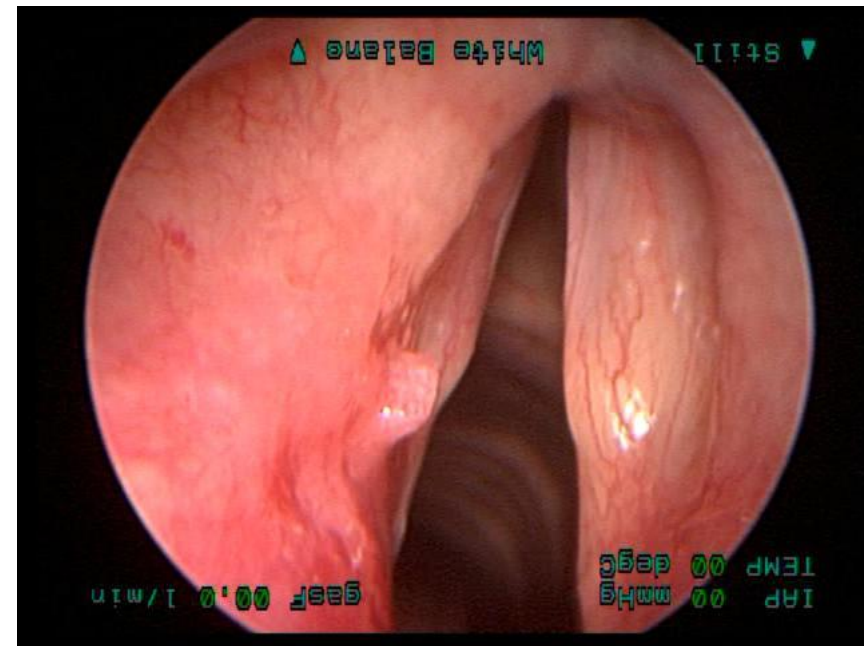
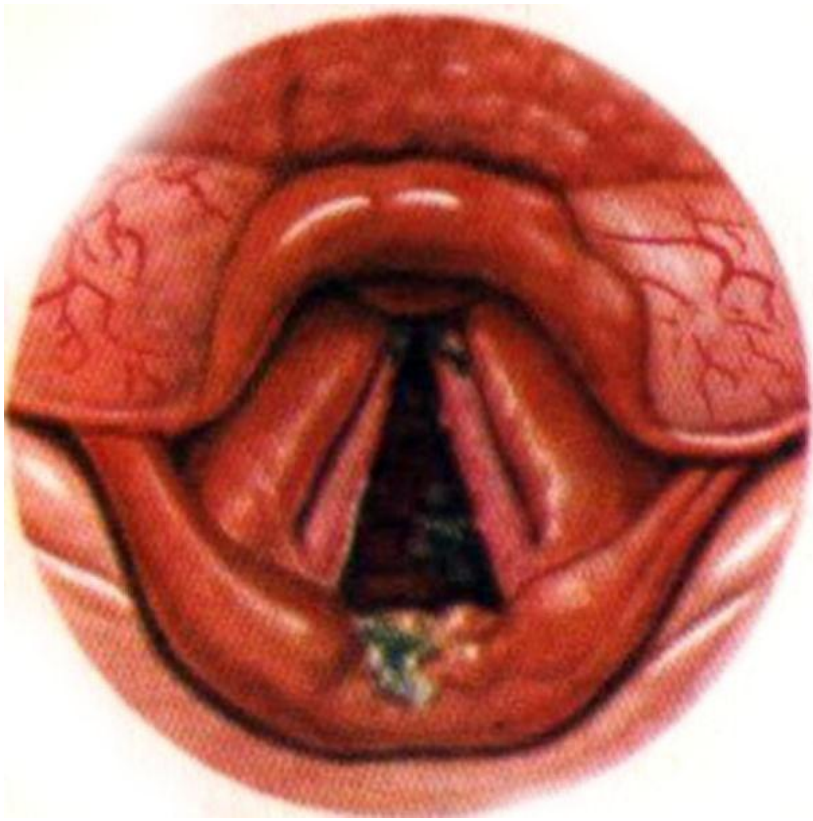Острые

- Катаральный ларингит
- Инфильтративный ларингит
 - Флегмонозный ларингит
 - Абсцесс гортани
- Подскладочный ларингит
- Гортанная ангина
- Хондроперихондрит гортани
- Дифтерия гортани
- Рожа гортани

Хронические

- Катаральный ларингит
- Гиперпластический ларингит
- Атрофический ларингит
- Отёчно-полипозный ларингит (болезнь Рейнке-Гаека)

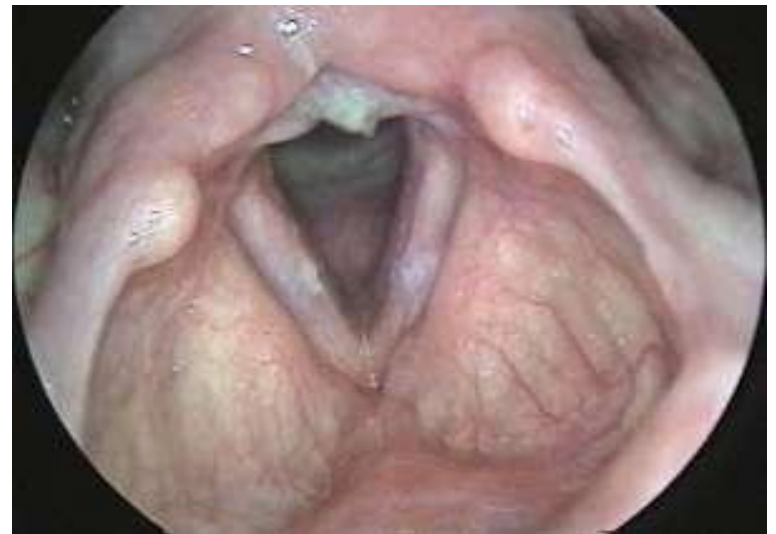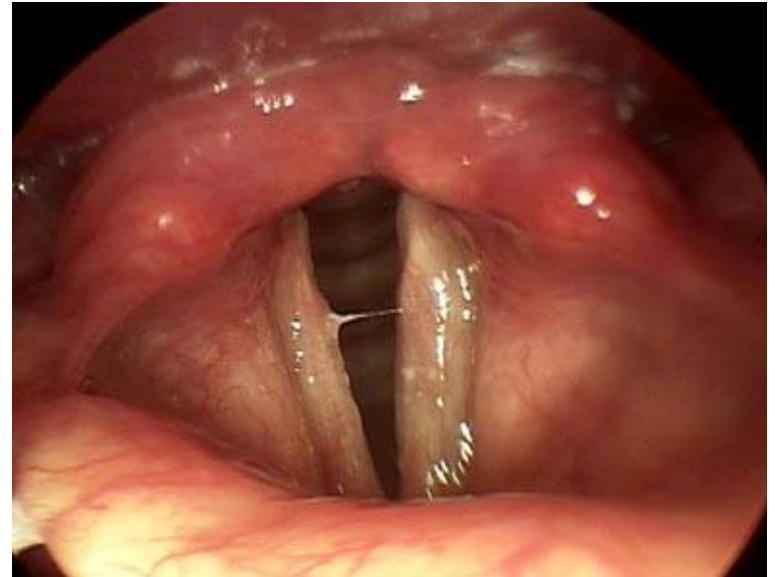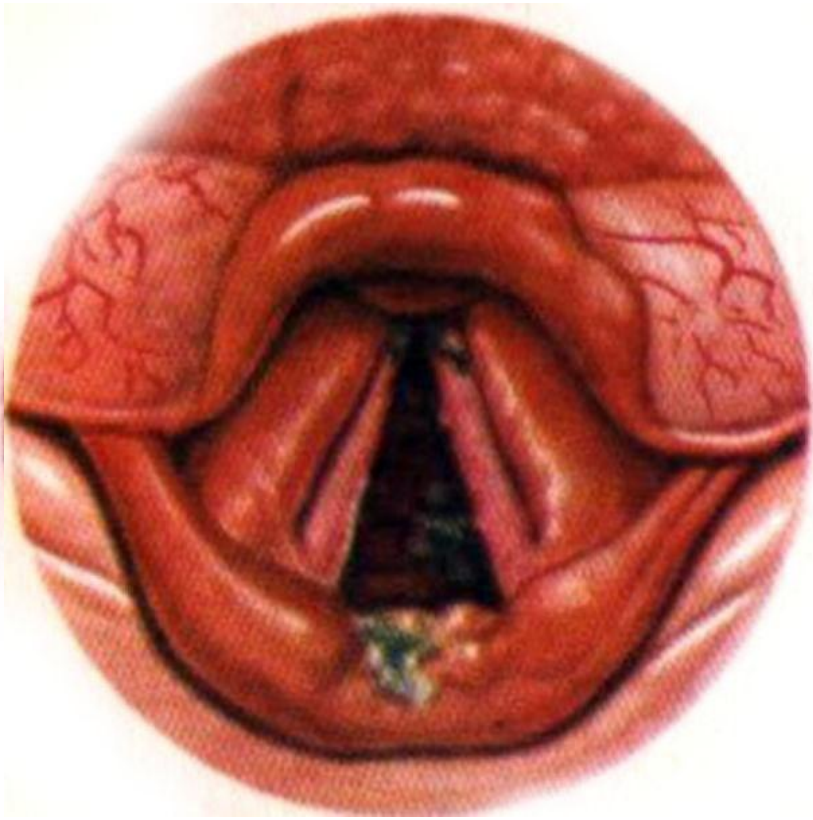Острый и хронический катаральный ларингит



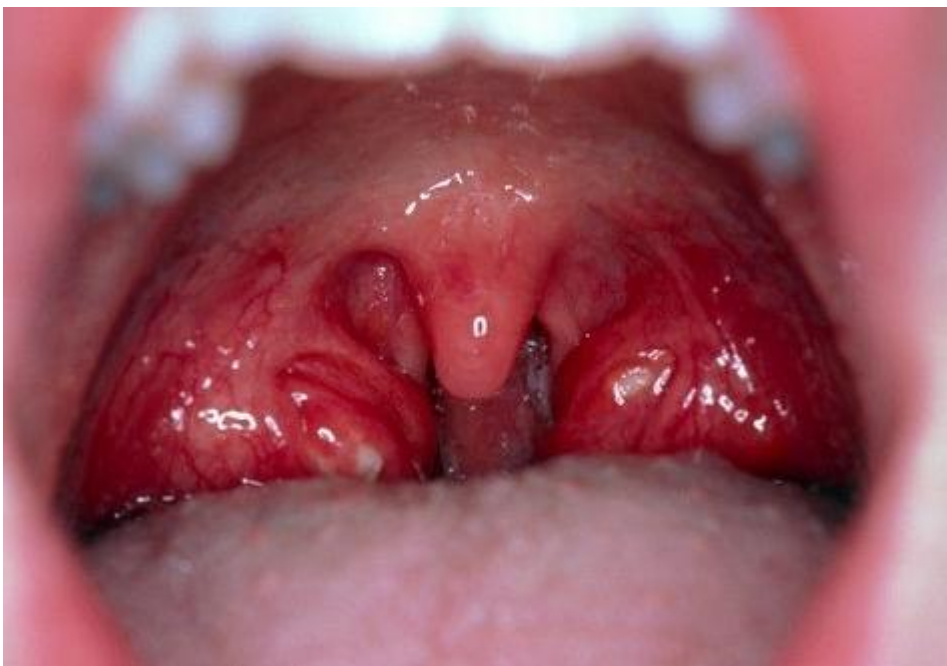Инфильтративный ларингит

- Воспалительный процесс распространяется на глубжележащие ткани
- Осложнения:
 - Абсцесс гортани
 - Флегмонозный ларингит

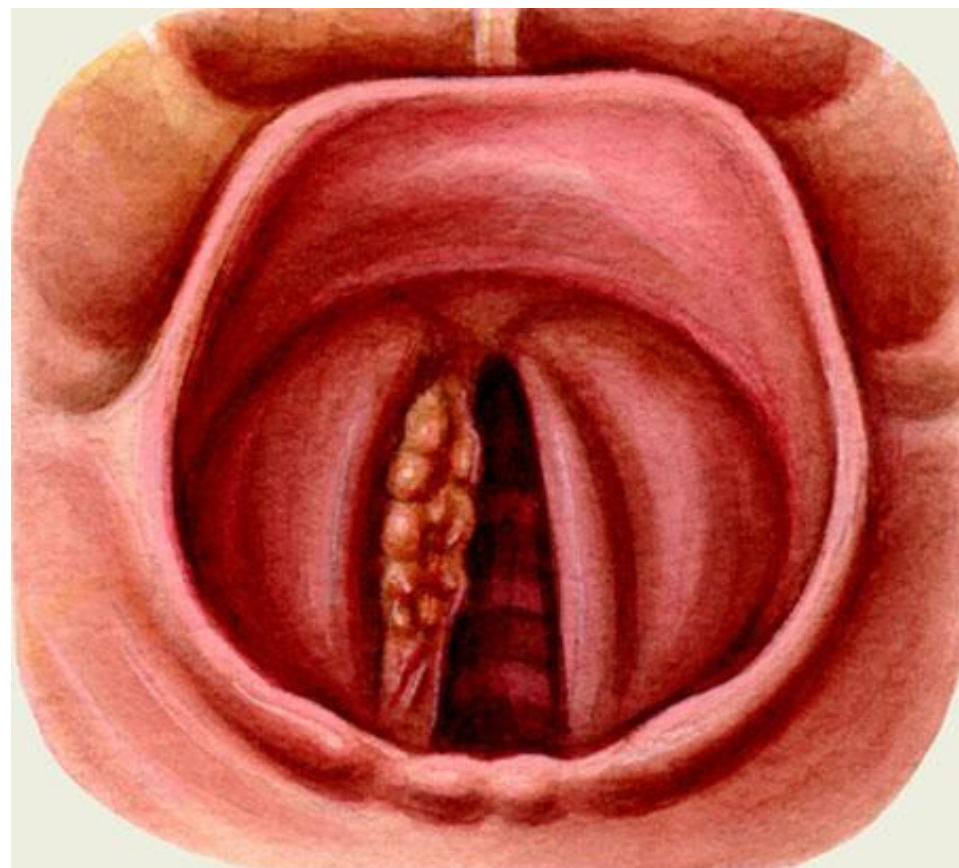
Подскладочный ларингит (ложный круп)



Гортанная ангина



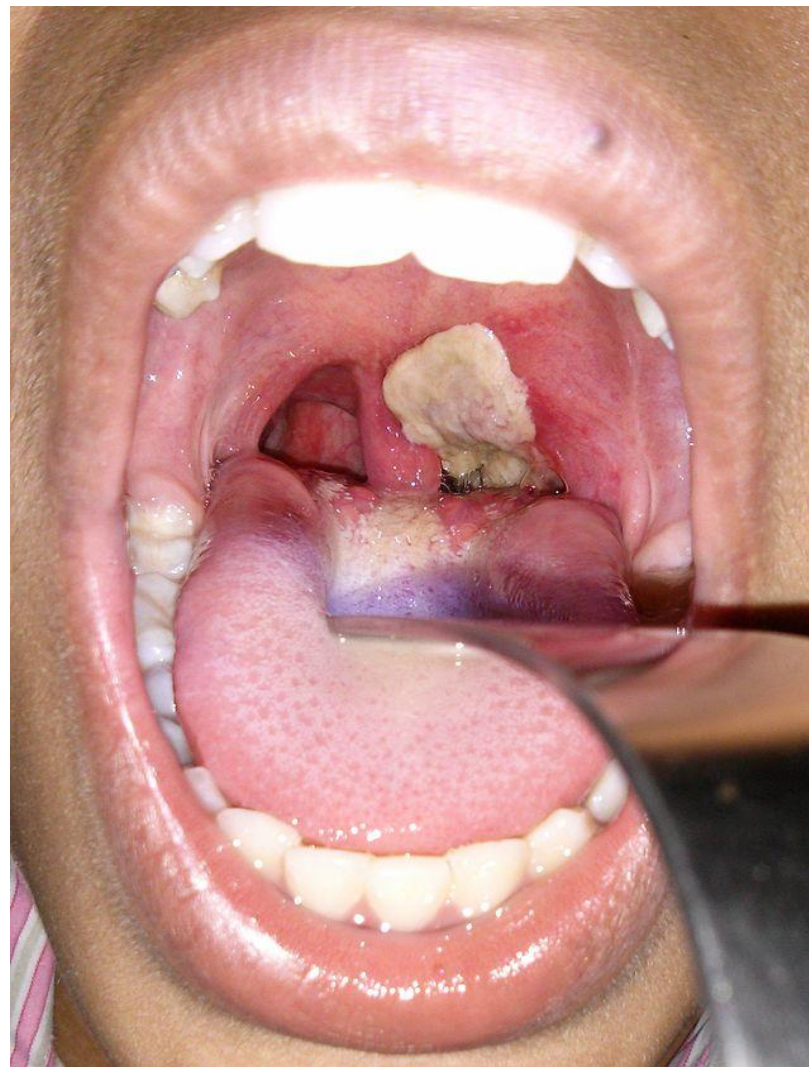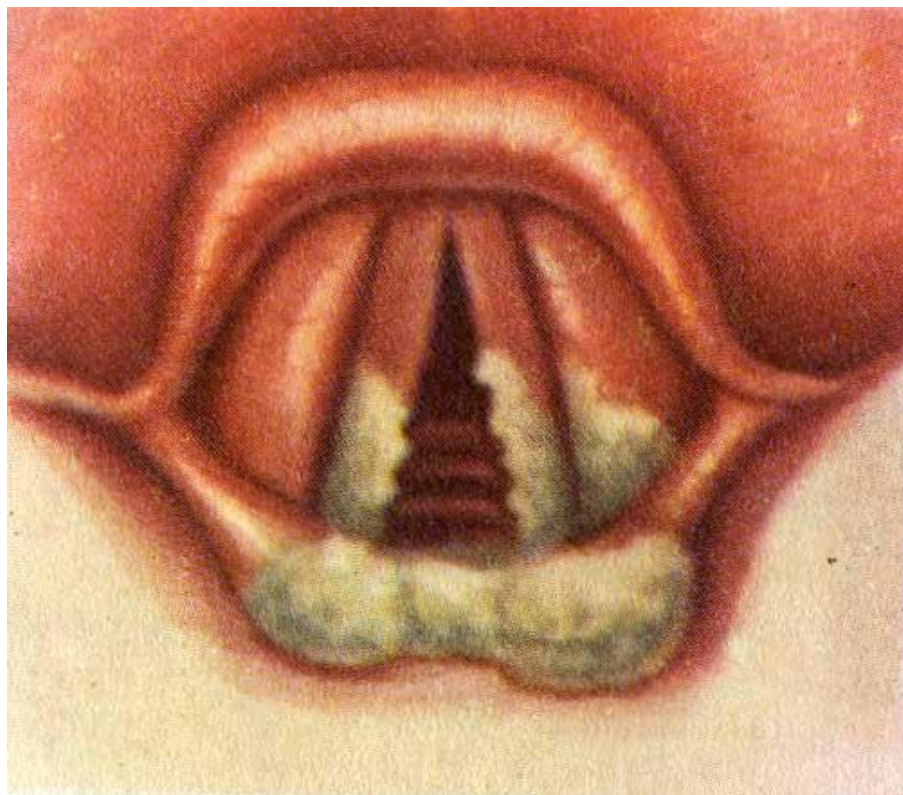
Хондроперихондрит гортани



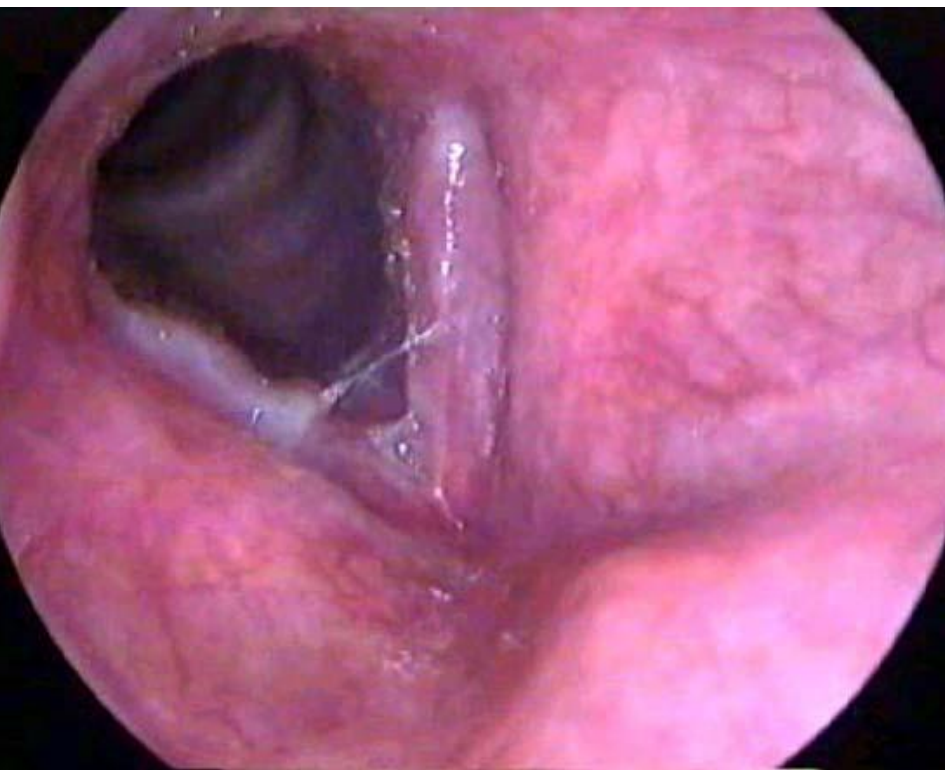
Дифтерия гортани

Стадии:

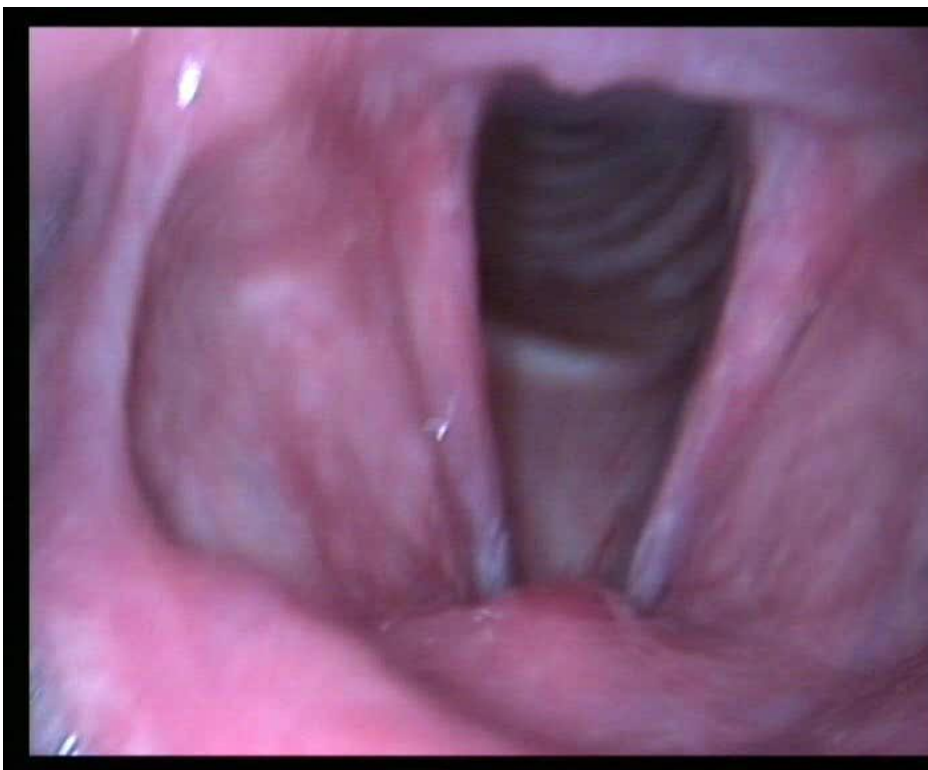1. Дисфоническая
2. Стенотическая
3. Асфиксическая



Хронический атрофический ларингит

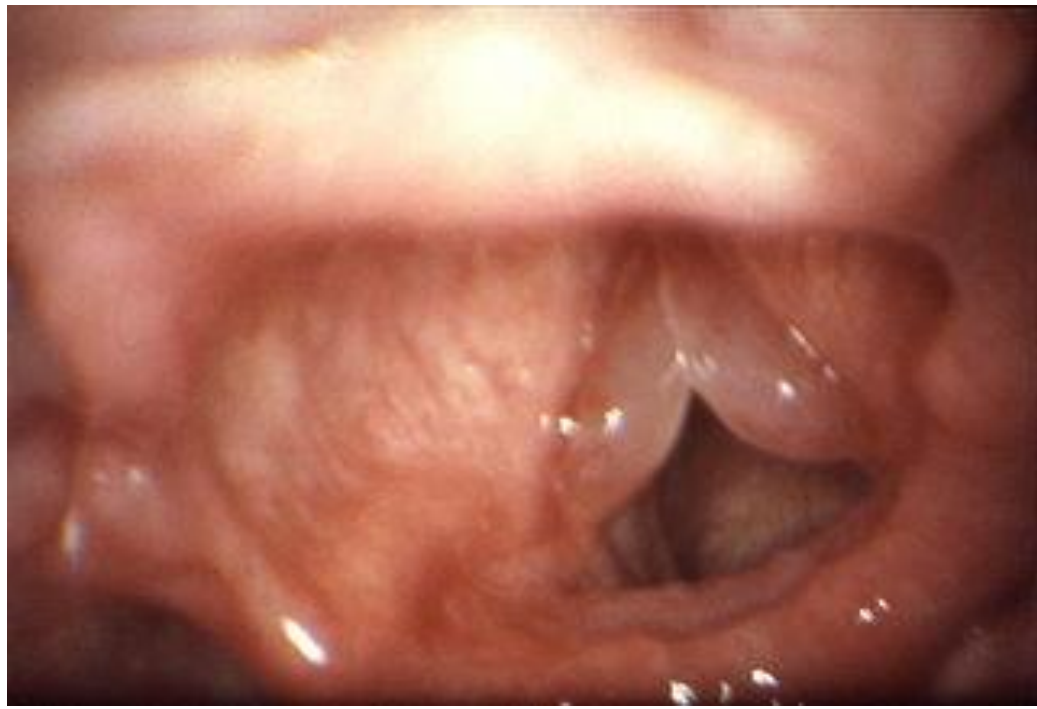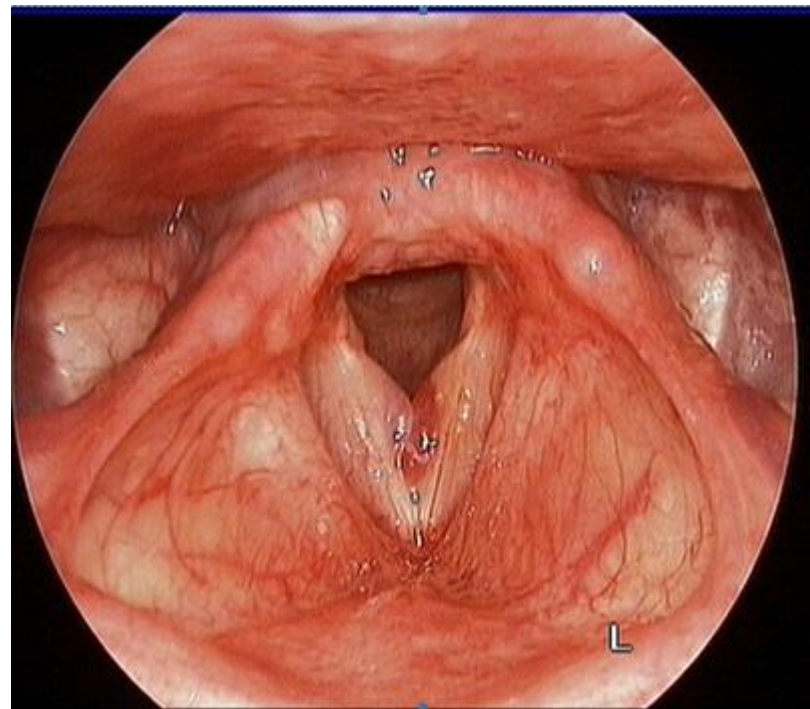


Хронический гиперпластический ларингит



Отёчно-полипозный ларингит (болезнь Рейнике-Гаека)

- полиповидная гиперплазия голосовых складок
- Отёк Рейнике - отек пространства между краем голосовой складки и слизистой оболочкой, которая его покрывает

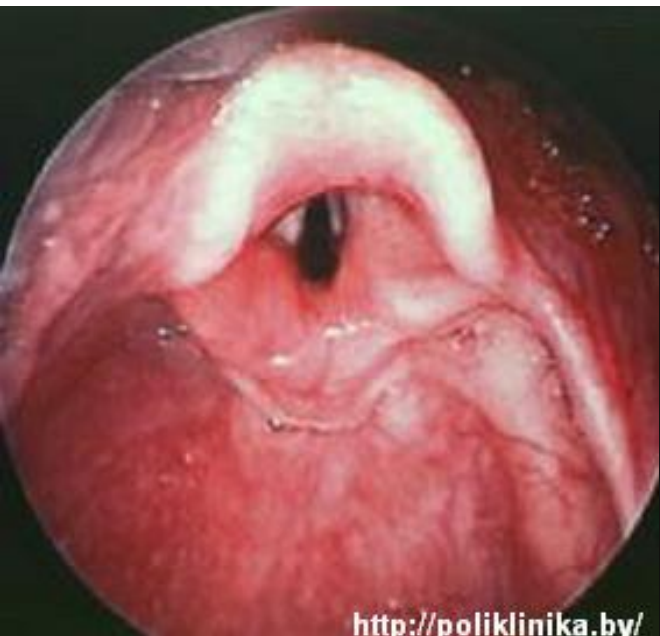


Стеноз гортани

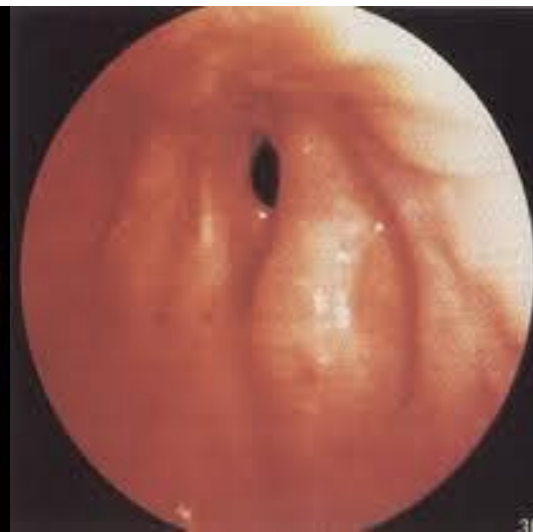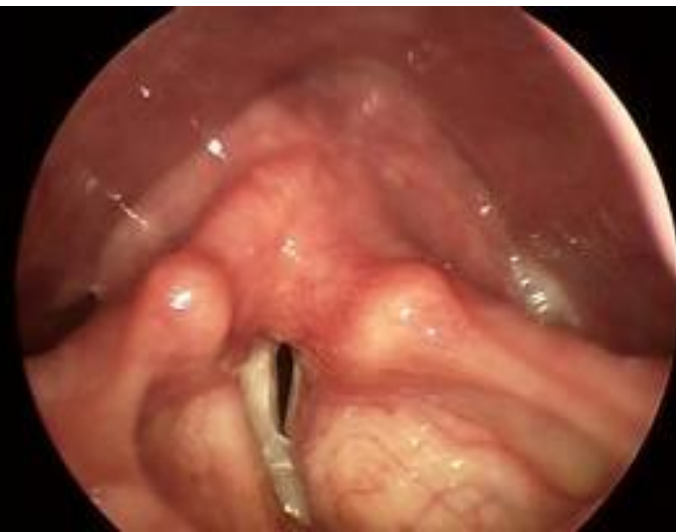- Острый
- Хронический

Стадии:

- Компенсации
- Субкомпенсации
- Декомпенсации
- Асфиксии



<http://poliklinika.by/>

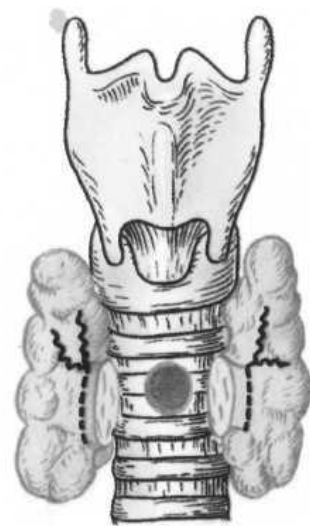
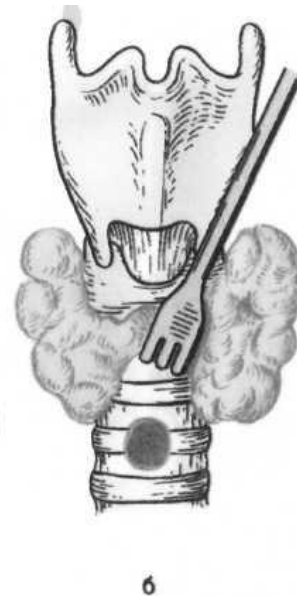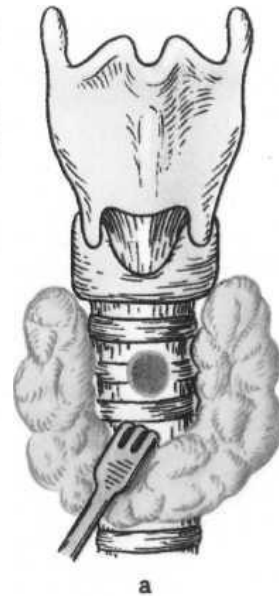
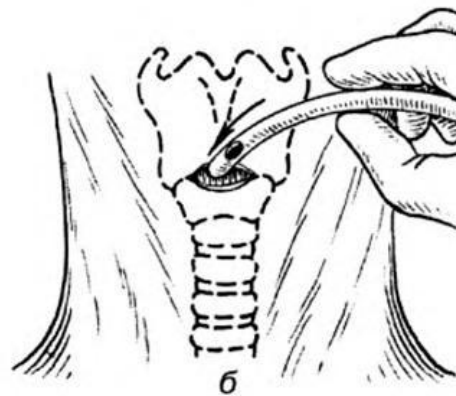
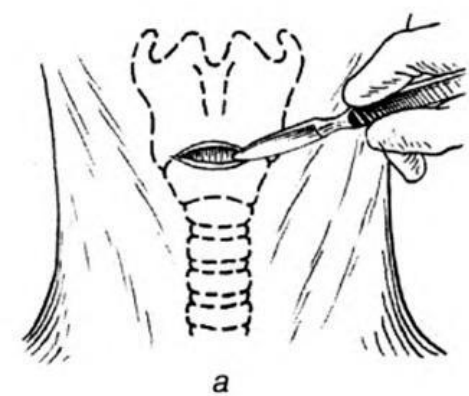


Этиология

- Воспалительные заболевания – *ложный круп, острый катаральный ларингит, острый флегмонозный ларингит, гортанная ангина, абсцесс гортани, дифтерия гортани;*
- Невоспалительные процессы - *дефекты развития, огнестрельные ранения, механические травмы, термические и химические*
- Инородные тела
- Инфекционные заболевания - *скарлатина, дифтерия, тиф, корь*
- Паралич гортанных нервов;
- Заглочный абсцесс
- Новообразования в пищеводе и средостении;
- Зоб
- Аллергические процессы

Лечение

- Трахеотомия (верхняя, средняя, нижняя)
- Коникотомия
- Медикаментозное дестенозирование
- Бужирование гортани



Спасибо за внимание