ВВЕДЕНИЕ В ВИЗУАЛЬНУЮ ДИАГНОСТИКУ

ЛЕКТОР
ПРОФЕССОР
СУЛЕЙМЕНОВА РАУШАН НУРГАЛИЕВНА

Медицинская радиология – область медицины, которая разрабатывает теорию и практику применения излучений в медицинских целях.

Основные дисциплины составляющие медицинскую радиологию:

- **лучевая диагностика (диагностическая радиология)**
- **лучевая терапия (радиационная терапия)**

Предметом настоящего курса диагностическая радиология

Основные моменты истории

- Рентгеновы лучи были открыты 8 ноября 1895 года в Вюрцбурге профессором Вюрцбургского университета Вильгельмом Конрадом Рентгеном.
- 24 февраля 1896 года Анри Беккерель на заседании Парижской академии доложил об открытых им урановых лучах.
- В изучении естественной радиоактивности огромная заслуга Марии Кюри-Склодовской и Пьера Кюри.
- Искусственная радиоактивность открыта Ирэн и Фредериком Жолио-Кюри в 1926 году.
- Альфа, бета и гамма-излучения открыты Резерфордом и его сотрудниками.

ТЕРМИНОЛОГИЯ

ЛУЧЕВАЯ ДИАГНОСТИКА - наука о применении излучений для получения изображений в медицинских целях.

ВИЗУАЛЬНАЯ ДИАГНОСТИКА (IMAGING) – использование компьютерных технологий для получения изображений в медицинских целях при применении различных излучений.

РЕНТГЕНОДИАГНОСТИКА – применение рентгеновского излучения для получения изображений в медицинских целях.

СТРУКТУРА ДИАГНОСТИЧЕСКОЙ РАДИОЛОГИИ

ОСНОВНЫЕ РАЗДЕЛЫ:

- РЕНТГЕНОДИАГНОСТИКА
- УЛЬТРАЗВУКОВАЯ ДИАГНОСТИКА
- КОМПЬЮТЕРНАЯ РЕНТГЕНОВСКАЯ ТОМОГРАФИЯ
- МАГНИТНОРЕЗОНАНСНАЯ ТОМОГРАФИЯ
- РАДИОНУКЛИДНАЯ ДИАГНОСТИКА
- ТЕПЛОВИДЕНИЕ

КОНТРОЛЬНЫЙ ВОПРОС

Чем отличается понятие «лучевая диагностика» от понятия «визуальная диагностика»

СОВРЕМЕННЫЕ ТЕХНОЛОГИИ ЛУЧЕВОЙ ДИАГНОСТИКИ

1. **ТРАДИЦИОННЫЕ ПРЯМЫЕ АНАЛОГОВЫЕ ТЕХНОЛОГИИ**

2. **ЦИФРОВЫЕ ТЕХНОЛОГИИ - ВИЗУАЛЬНАЯ ДИАГНОСТИКА (imaging)**

АНАЛОГОВЫЕ ИЗОБРАЖЕНИЯ – ИНФОРМАЦИЯ НЕПРЕРЫВНОГО ХАРАКТЕРА

АНАЛОГОВЫЕ ИЗОБРАЖЕНИЯ ПОЛУЧАЮТ НА ОБЫЧНЫХ РЕНТГЕНОГРАММАХ, СЦИНТИГАММАХ И ТЕРМОГРАММАХ.

ЦИФРОВЫЕ ИЗОБРАЖЕНИЯ – ИНФОРМАЦИЯ ДИСКРЕТНОГО (ПРЕРЫВИСТОГО) ХАРАКТЕРА.

В ОСНОВЕ ЦИФРОВЫХ ИЗОБРАЖЕНИЙ ЛЕЖИТ КОМПЬЮТЕРНАЯ ТЕХНОЛОГИЯ.

ИЗОБРАЖЕНИЯ ИМЕЮТ ЯЧЕИСТУЮ СТРУКТУРУ (МАТРИЦУ), КОТОРАЯ ПРЕДСТАВЛЕНА В ПАМЯТИ КОМПЬЮТЕРА.

ЦИФРОВЫМИ ИЗОБРАЖЕНИЯМИ ЯВЛЯЮТСЯ ВСЕ ИЗОБРАЖЕНИЯ, ПОЛУЧАЕМЫЕ ПРИ СКАНИРОВАНИИ В ТЕЛЕВИЗИОННЫХ ПРИЕМНИКАХ. ЕДИНИЦА ПАМЯТИ – ПИКСЕЛ.

КОНТРОЛЬНЫЙ ВОПРОС

Чем отличается аналоговое изображение от цифрового изображения

РЕГИСТРАЦИЯ ИЗОБРАЖЕНИЙ

Все изображения при любом из перечисленных методов получают

- **в виде твердых копий – рентгеновская пленка, фотопленка, бумага, поляроидная пленка, термобумага, магнитные ленты, электронные носители (твердые и мягкие диски, флеши);**
- **либо в не фиксированном виде – на экране рентгеновского аппарата, электронно-лучевой трубки, дисплея);**

Рентгенологическая диагностика

Рентгенологический метод базируется на поглощении рентгеновых лучей тканями и органами тела человека.

Поглощение лучей зависит от плотности ткани, ее химического (минерального) состава. В силу разницы в поглощении лучей различными органами и тканями возникает контрастность изображений.

Рентгенологически можно разграничить воздух (газ), жировую ткань, компактную кость. Жидкость, мышечная ткань и паренхима внутренних органов визуализируются как тени одинаковой плотности, то есть не возникает эффект контрастности.

РЕНТГЕНОВСКАЯ ТРУБКА

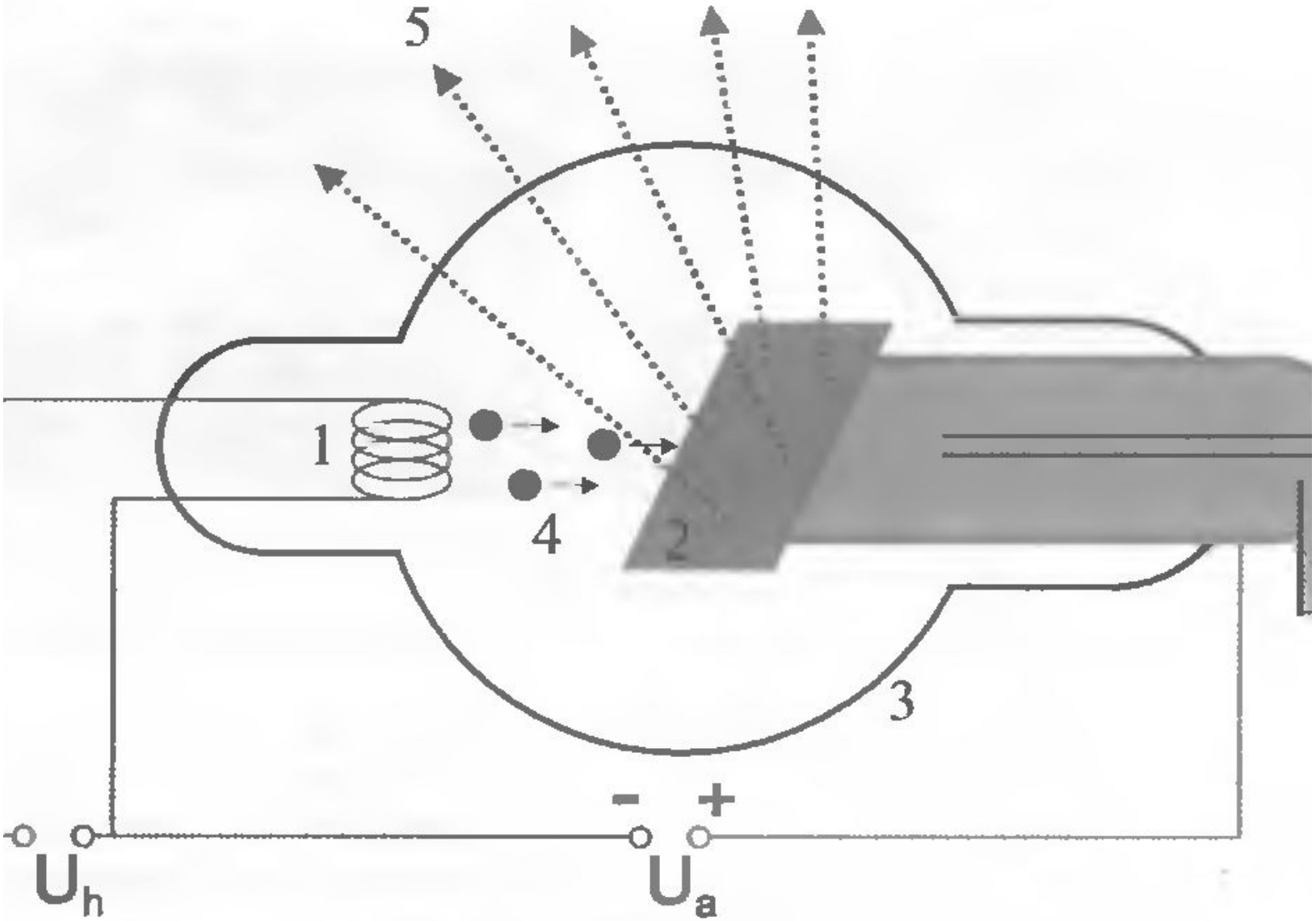

Рентгенография –получение *изображения при прохождении рентгеновских лучей через объект и фиксации на пленке или электронно-оптическом преобразователе*

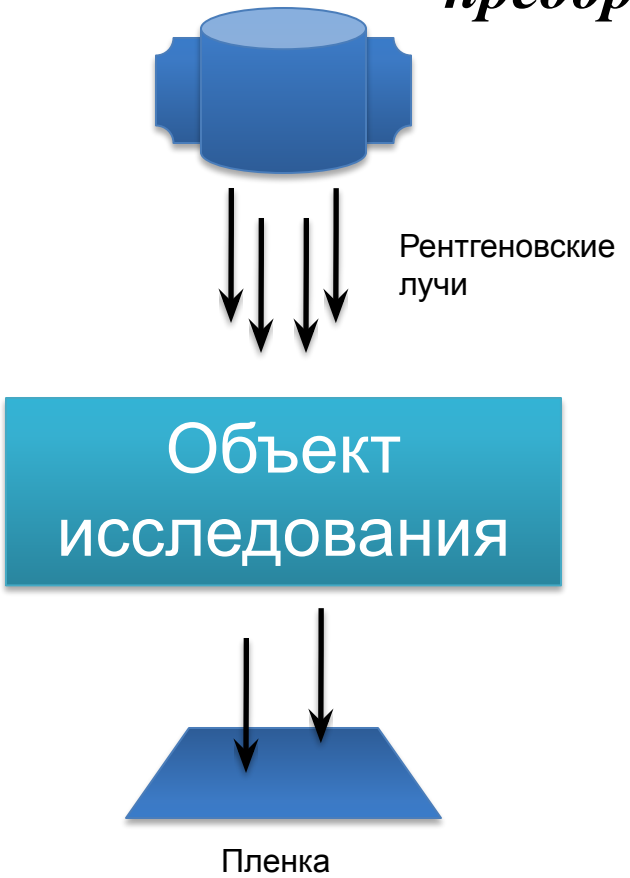

Длина волны от 10^{-11} до 10^{-12}м

Это аналоговое изображение или цифровое*

РЕНТГЕНОГРАММА ОРГАНОВ ГРУДНОЙ КЛЕТКИ

ФАКТОРЫ КАЧЕСТВА ИЗОБРАЖЕНИЯ

1. Оптическая плотность рентгенограммы
2. Контрастность
3. Четкость (резкость)
4. Геометрические искажения

ОПТИЧЕСКАЯ ПЛОТНОСТЬ СНИМКА

Оптическая плотность рентгеновского изображения – степень почернения пленки. Чем больше плотность, тем меньше света проходит через изображение.

ОПТИЧЕСКАЯ ПЛОТНОСТЬ СНИМКА

Оптическая плотность рентгеновского изображения – степень почернения пленки. Чем больше плотность, тем меньше света проходит через изображение.

ЧЕТКОСТЬ ИЗОБРАЖЕНИЯ

Четкость или резкость изображения – это степень перехода одной оптической плотности почернения в другую.

В рентгенологии под четкостью или резкостью понимают ясность границ тонких линий и границ структур изображения.

Качественный снимок всегда характеризуется высокой резкостью видимых на нем элементов.

РАСХОЖДЕНИЕ ПУЧКА РЕНТГЕНОВСКОГО ИЗОБРАЖЕНИЯ

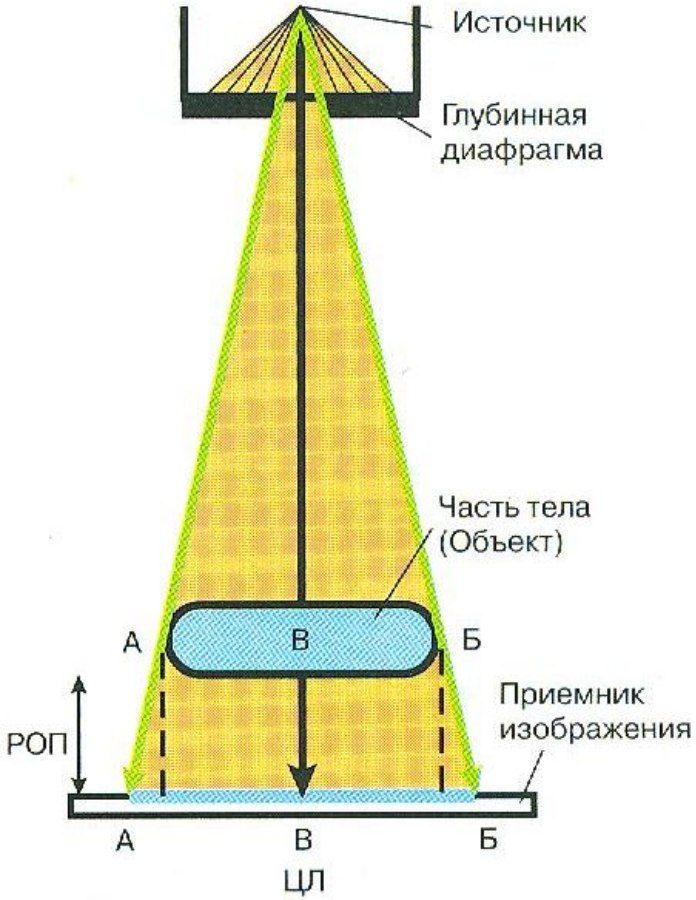

ВЛИЯНИЕ РИП НА УВЕЛИЧЕНИЕ ИЗОБРАЖЕНИЯ

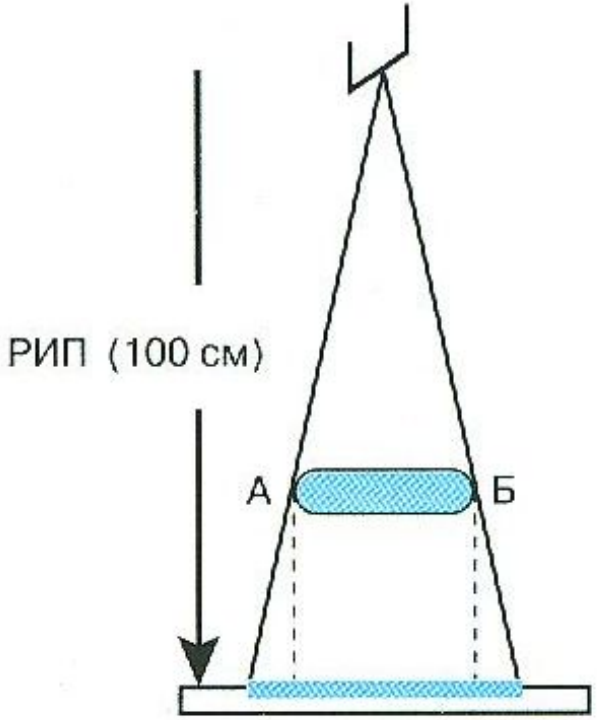

Большое увеличение

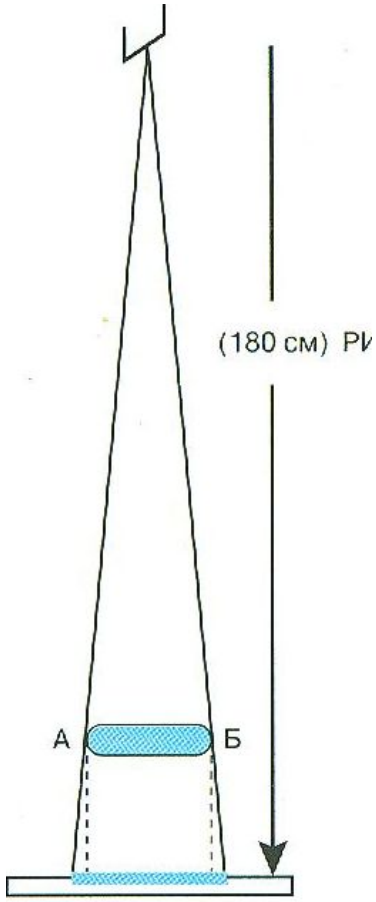

Меньшее увеличение

ВЛИЯНИЕ РОП НА УВЕЛИЧЕНИЕ ИЗОБРАЖЕНИЯ

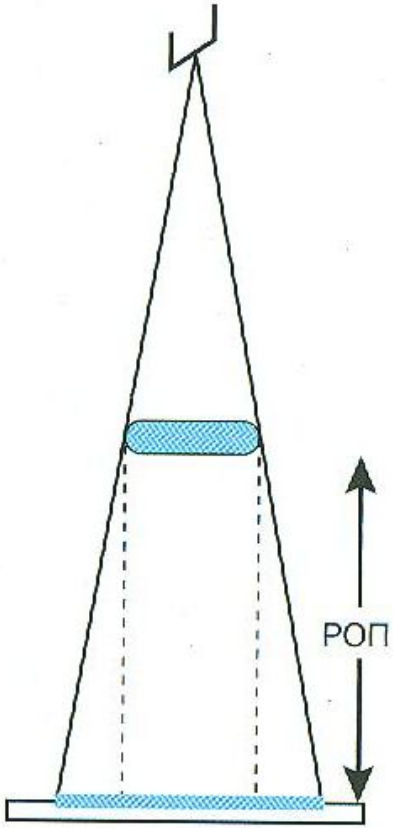

Большее увеличение
(детализация хуже)

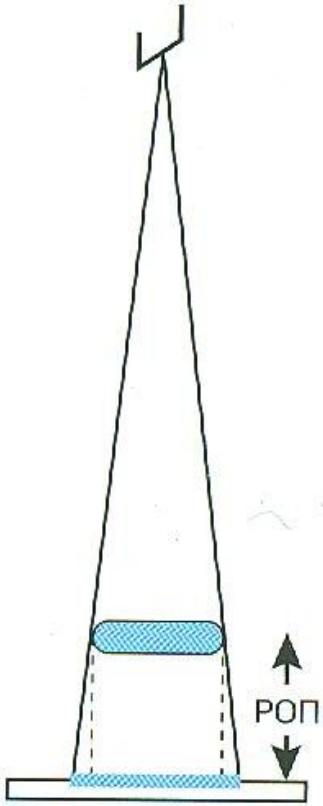

Меньшее увеличение
(детализация лучше)

ОСОБЕННОСТИ РЕНТГЕНОВСКОГО ИЗОБРАЖЕНИЯ

- **ТЕНЕВОЕ**
- **ПЛОСКОСТНОЕ**
- **СУММАЦИОННОЕ**
- **ПРЯМОЕ**
- **УВЕЛИЧЕННОЕ**

КОМПЬЮТЕРНАЯ РЕНТГЕНОГРАФИЯ (CR)

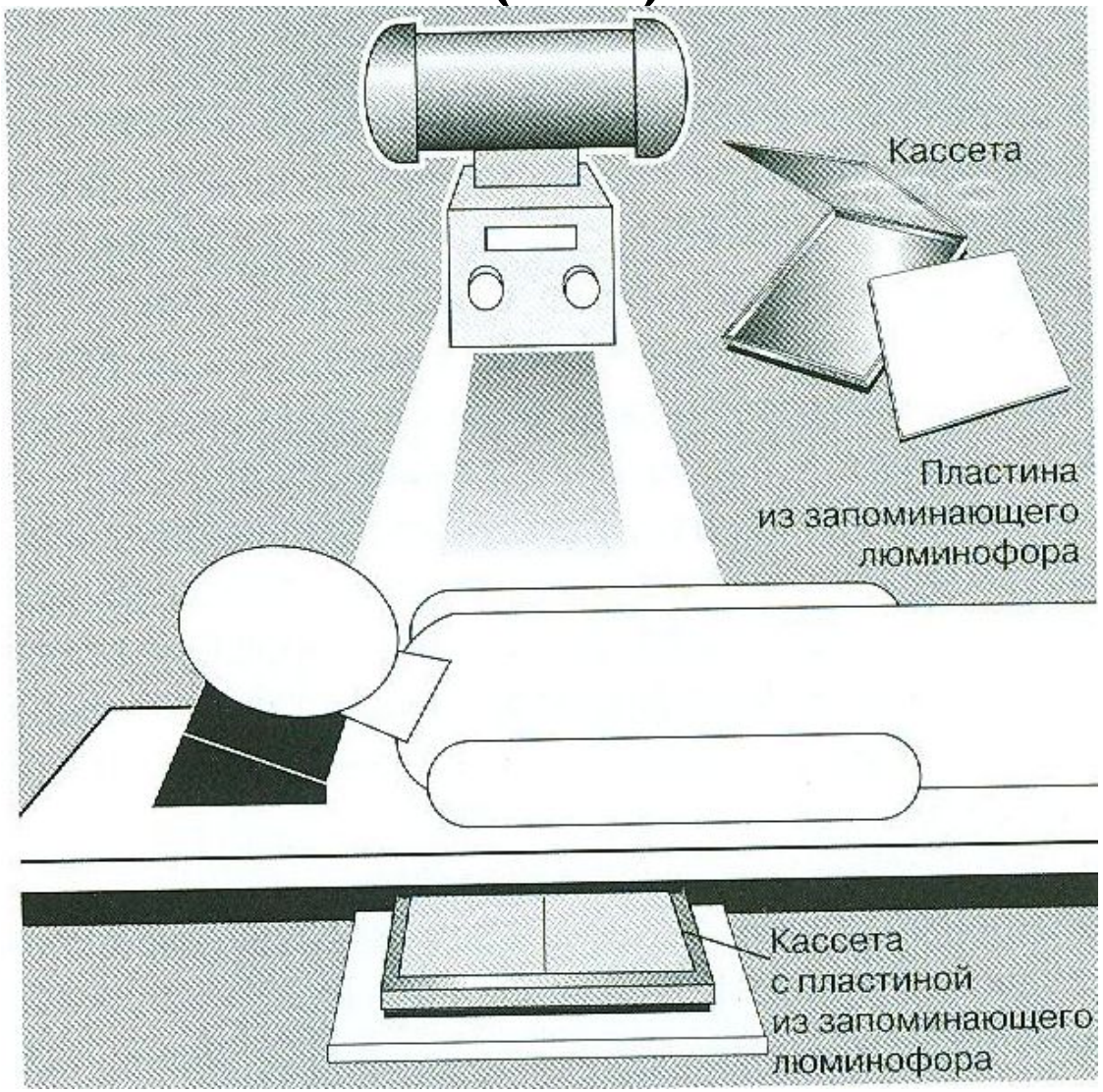

СЧИТЫВАЮЩЕЕ УСТРОЙСТВО И КОМПЬЮТЕРНАЯ РАБОЧАЯ СТАНЦИЯ

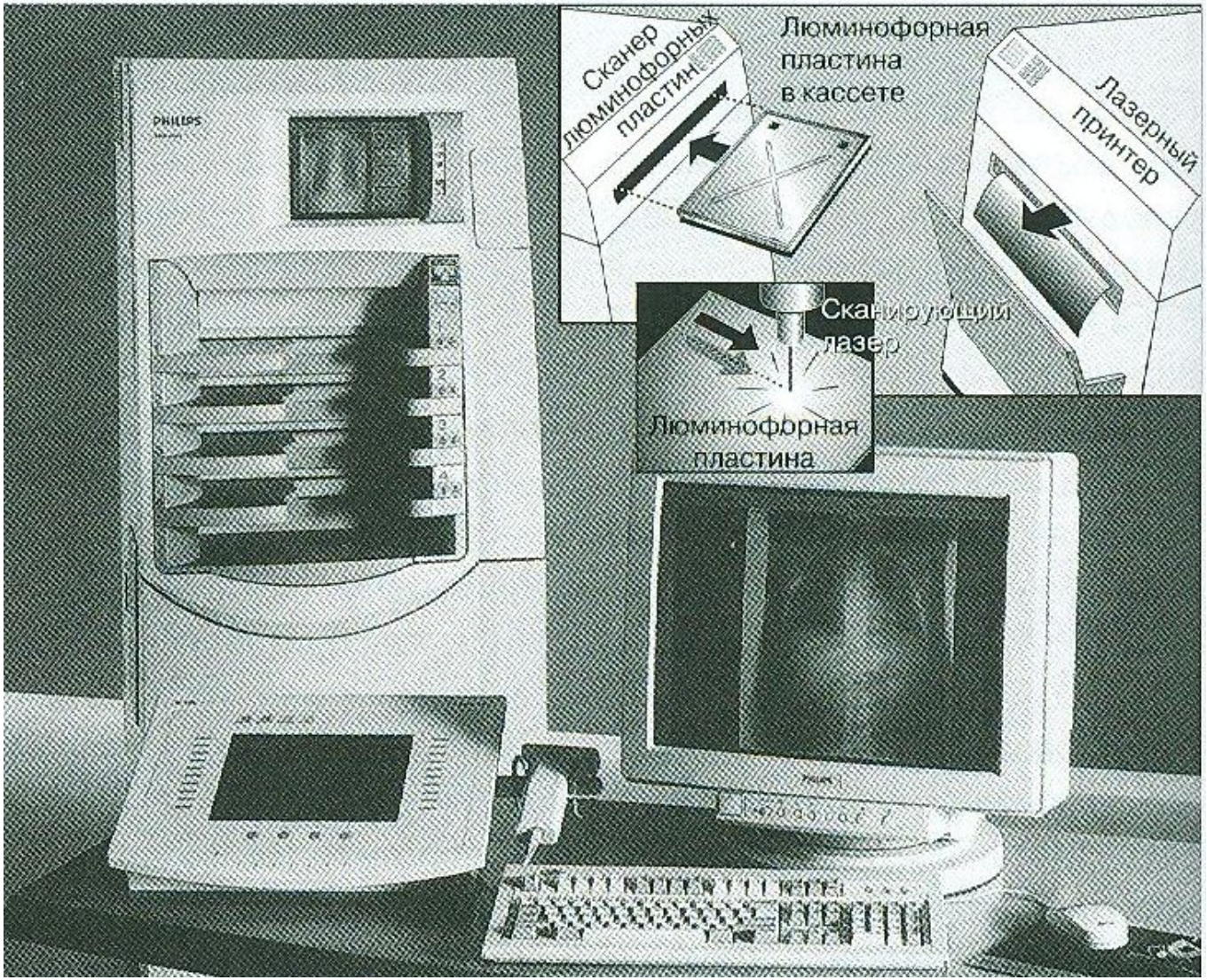

ЦИФРОВЫЕ ТЕХНОЛОГИИ ПОЛУЧЕНИЯ РЕНТГЕНОВСКОГО ИЗОБРАЖЕНИЯ

Методы компьютерной визуализации развиваются быстро, поэтому терминология полностью не разработана. Но некоторые термины уже приняты.

PACS – Picture Archiving and Communication System

Компьютерная система архивирования и передачи цифровых изображения состоит из аппаратной части (компьютеры, объединенные в локальную сеть и блок хранения информации) и программного обеспечения, связывающего в единую сеть различные диагностические установки.

Цифровая рентгенография

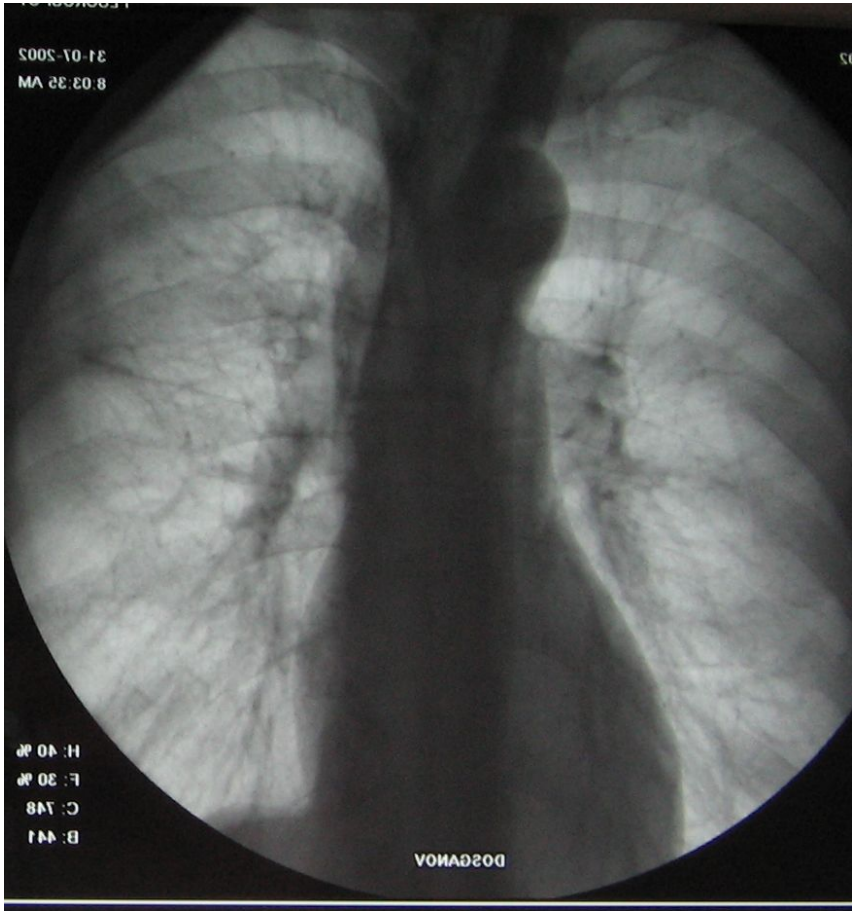

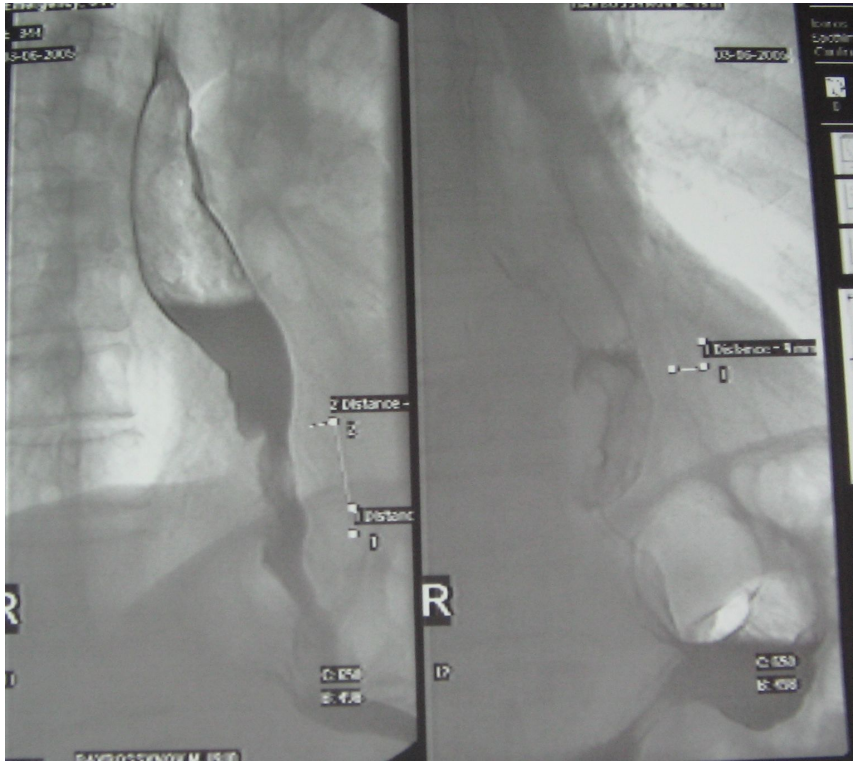

Методы рентгенологической диагностики

- Основные методы – рентгенография и рентгеноскопия.
- Томография (послойное исследование) – линейная томография и компьютерная томография.
- Флюорография
- Контрастные методы исследования
- Интервенционная рентгенология

ДРУГИЕ ПРИНЦИПЫ КЛАССИФИКАЦИИ РЕНТГЕНОВСКИХ МЕТОДОВ ИССЛЕДОВАНИЯ.

ВСЕ МЕТОДИКИ РАЗДЕЛЯЮТ НА ОБЩИЕ И СПЕЦИАЛЬНЫЕ.

ОБЩИЕ – ПРЕДНАЗНАЧЕНЫ ДЛЯ ИЗУЧЕНИЯ ЛЮБЫХ АНАТОМИЧЕСКИХ ОБЛАСТЕЙ.

СПЕЦИАЛЬНЫЕ – ПРЕДНАЗНАЧЕНЫ ДЛЯ ИССЛЕДОВАНИЯ ОПРЕДЕЛЕННЫХ ОРГАНОВ ИЛИ АНАТОМИЧЕСКИХ ОБЛАСТЕЙ (МАММОГРАФИЯ, ОРТОПАНТОМОГРАФИЯ, АНГИОГРАФИЯ, БРОНХОГРАФИЯ И Т.Д.)

Прямая рентгенограмма органов грудной клетки, цифровое негативное изображение

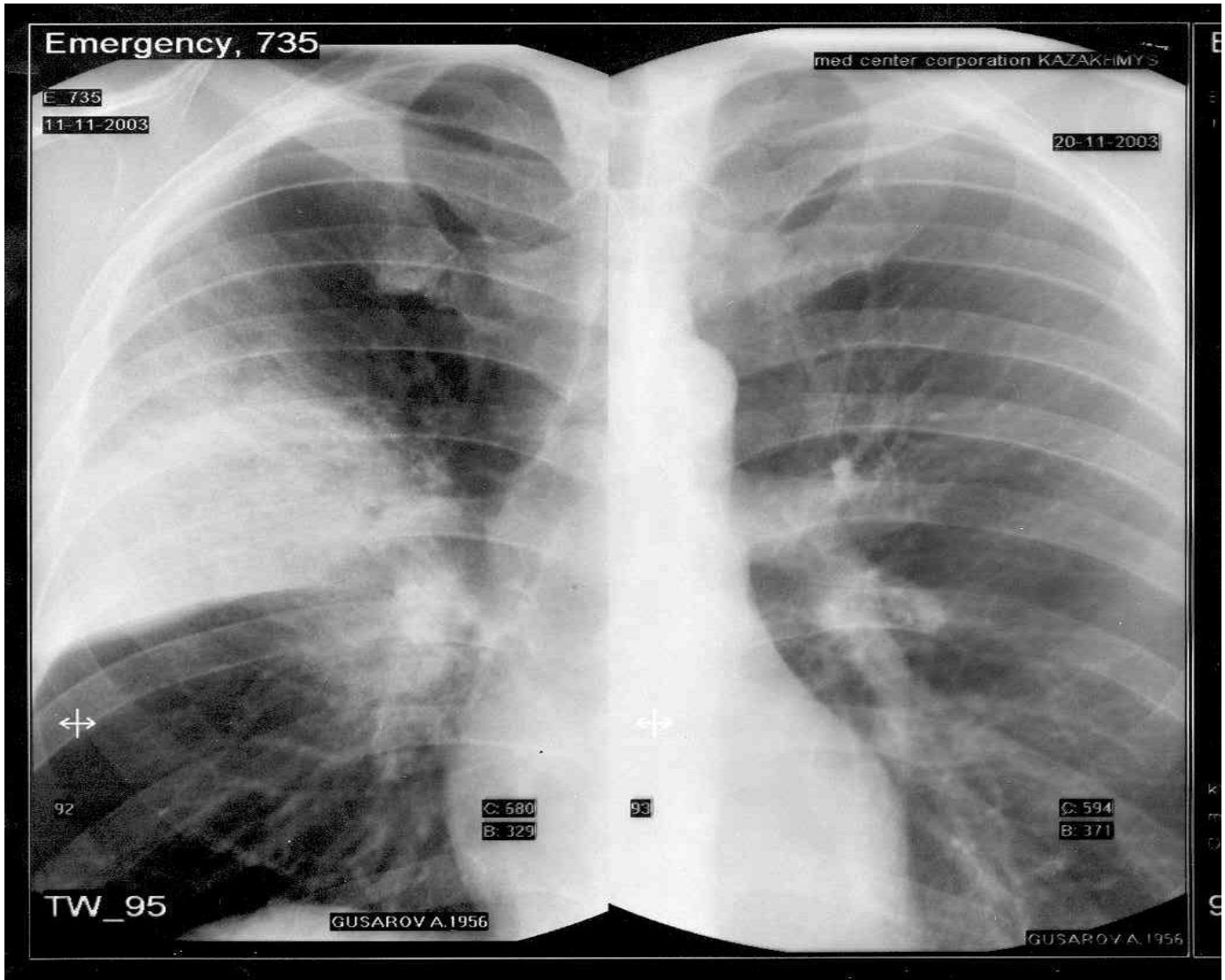

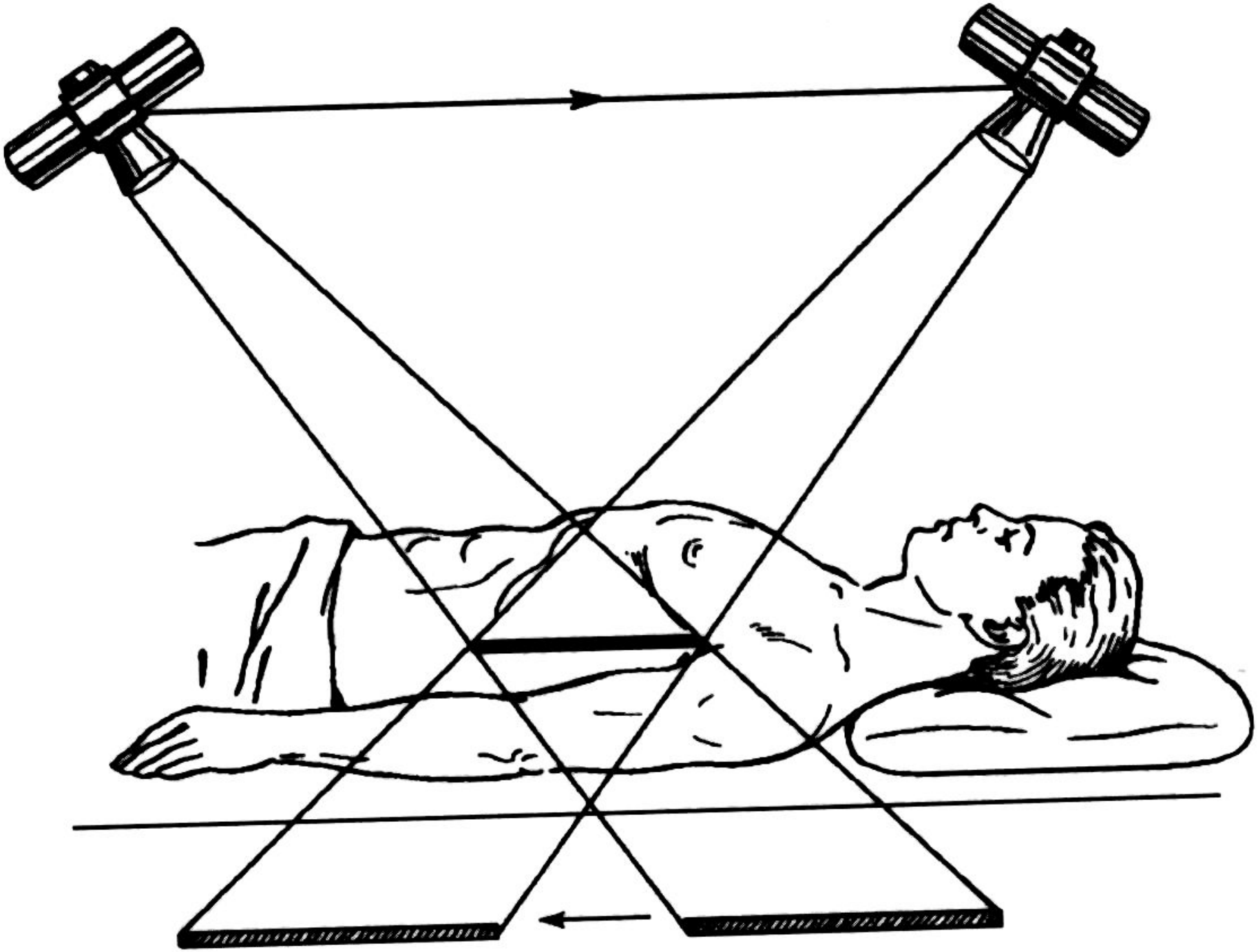

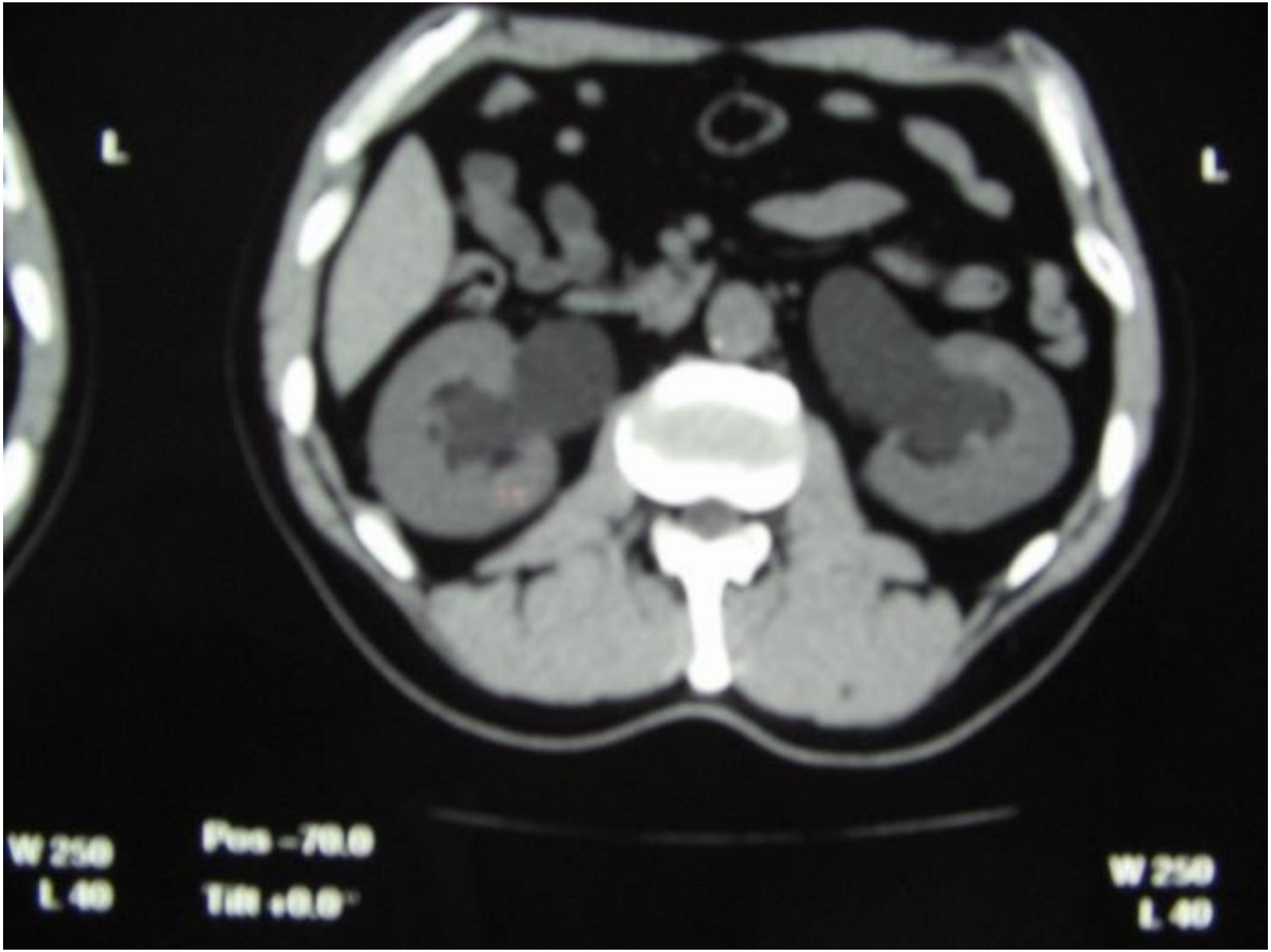
L
L
W 250
L 40
Pos -70.0
Tilt +0.0°
W 250
L 40

ИСКУССТВЕННОЕ КОНТРАСТИРОВАНИЕ В РЕНТГЕНОЛОГИИИ

1. Рентгенонегативные контрастные вещества: воздух, углекислый газ, кислород и другие газообразные вещества.
2. Рентгенопозитивные контрастные вещества:

а) водорастворимые;

б масляные;

в) взвеси

ГИСТЕРОСАЛЬПИНГОГРАФИЯ

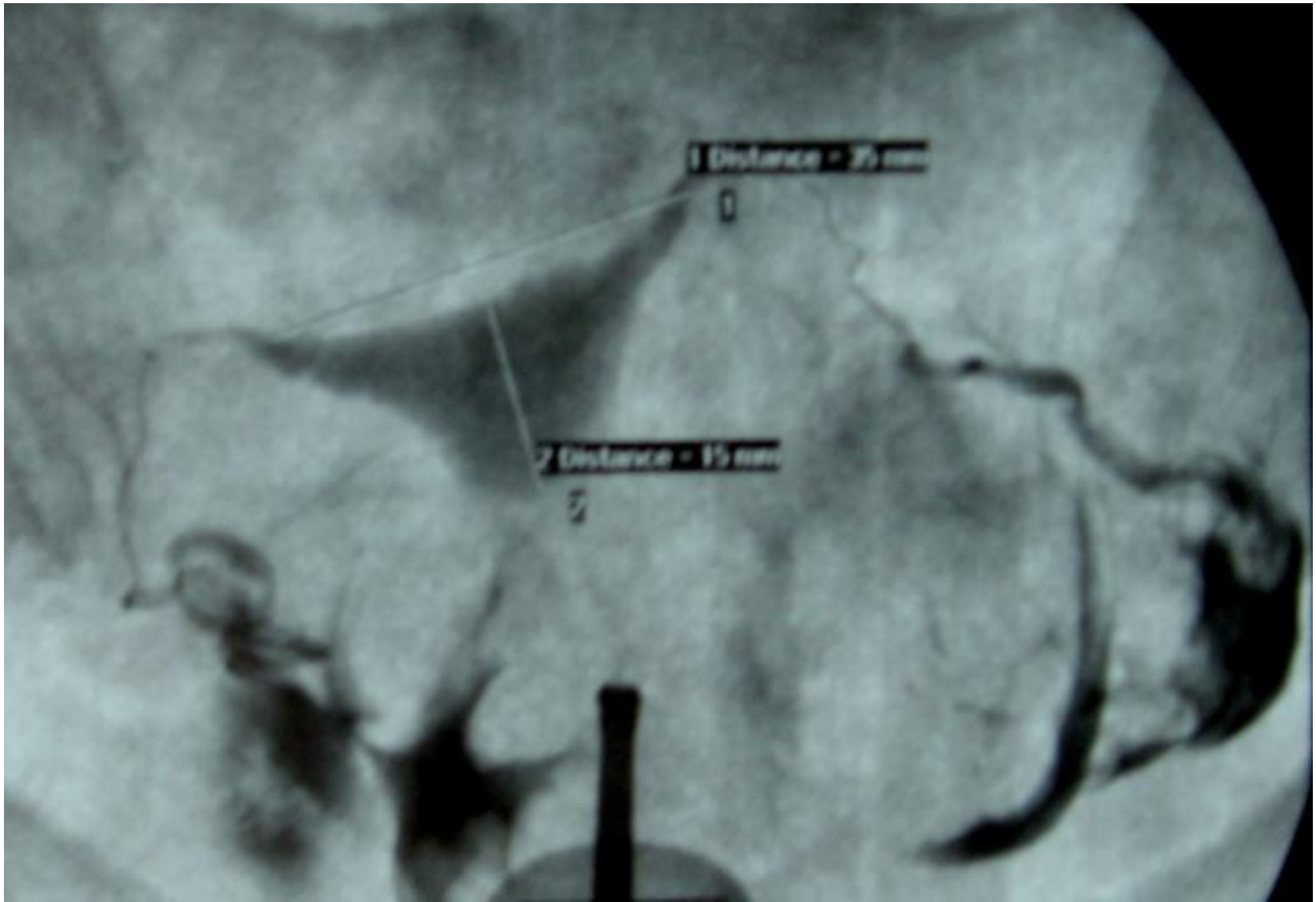

КОНТРАСТНОЕ ИССЛЕДОВАНИЕ ТОЛСТОЙ КИШКИ

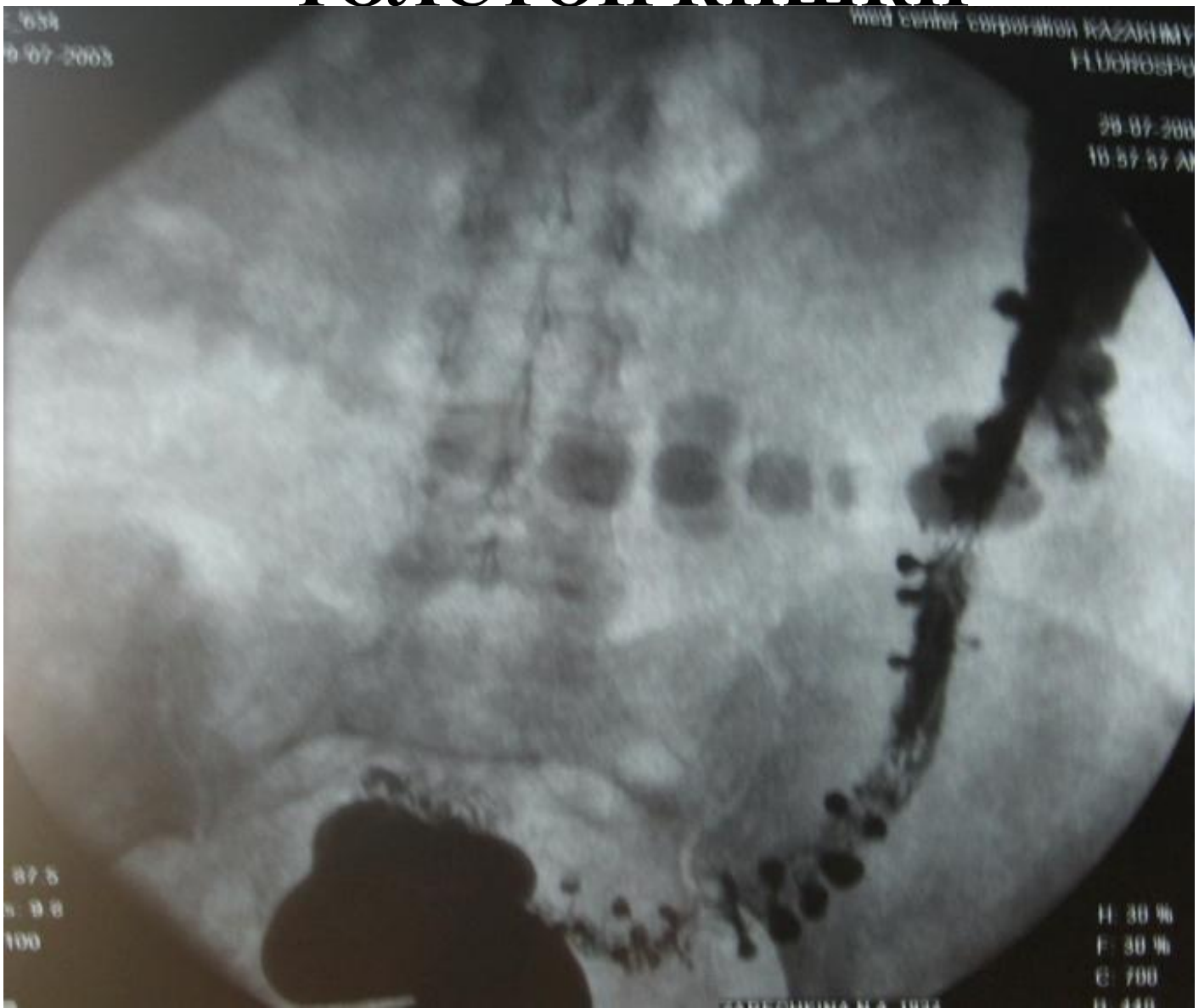

Водорастворимые контрастные вещества

1. **Ионные – урографин**
2. **Неионные – ультравист, омнипак**

Способы контрастирования:

1. Прямое, когда контрастное вещество вводится непосредственно внутрь полости или сосуда.
2. Контрастирование по принципу концентрации и элиминации, когда контрастное вещество избирательно накапливается тканью или органом, затем выводится по функциональным анатомическим путям.

ФЛЕБОГРАФИЯ
КОРОНАРОГРАФИЯ

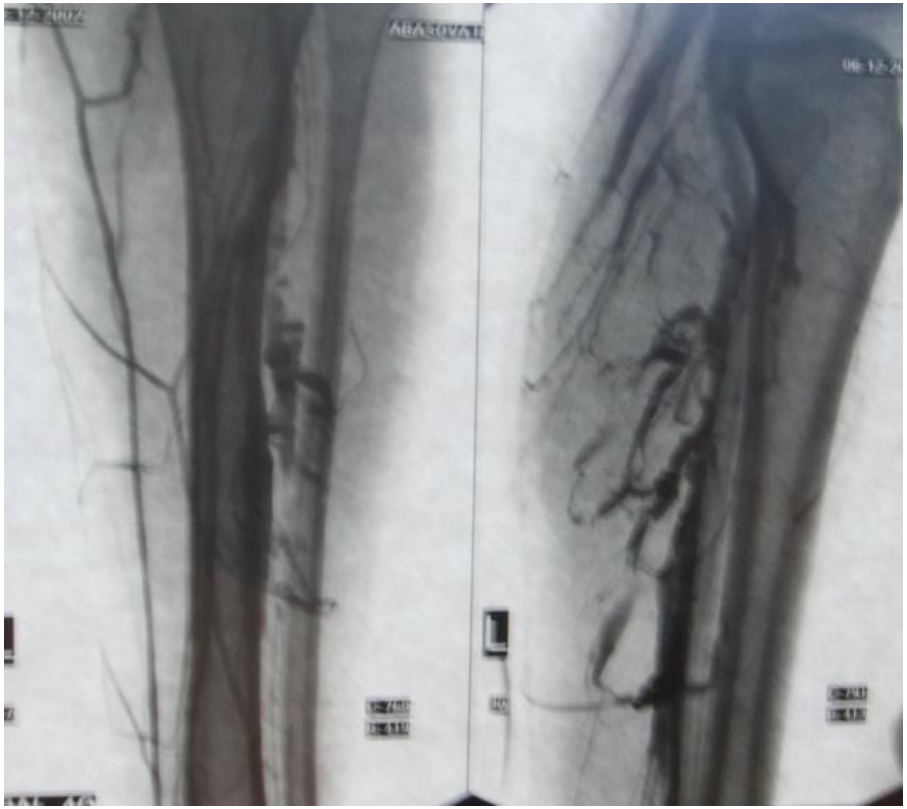

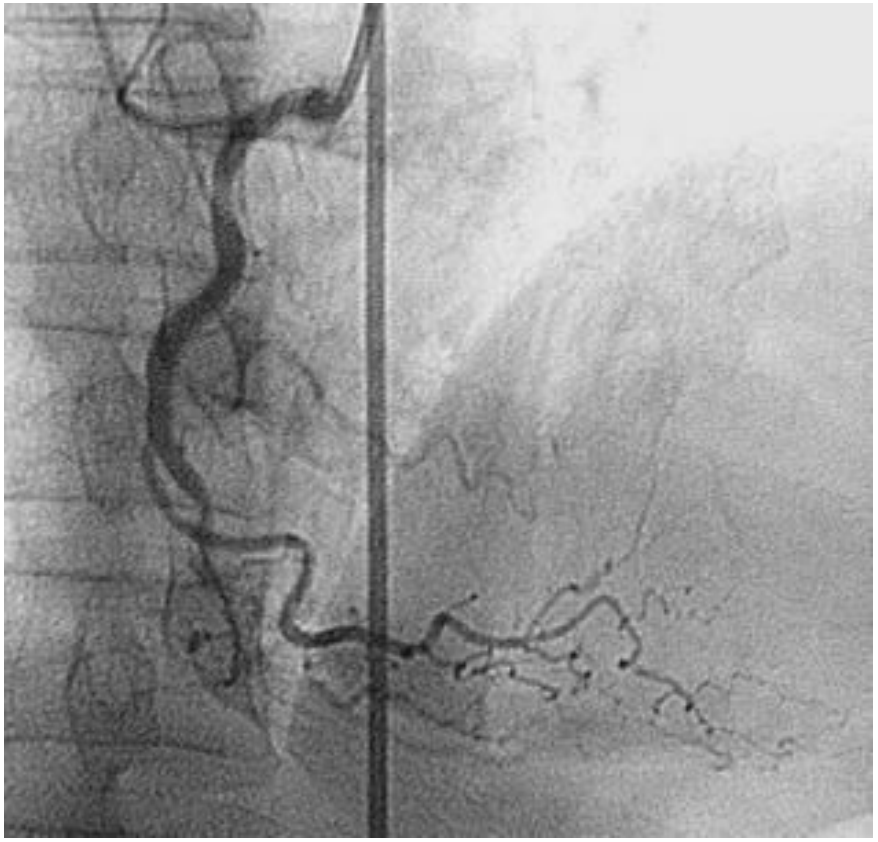

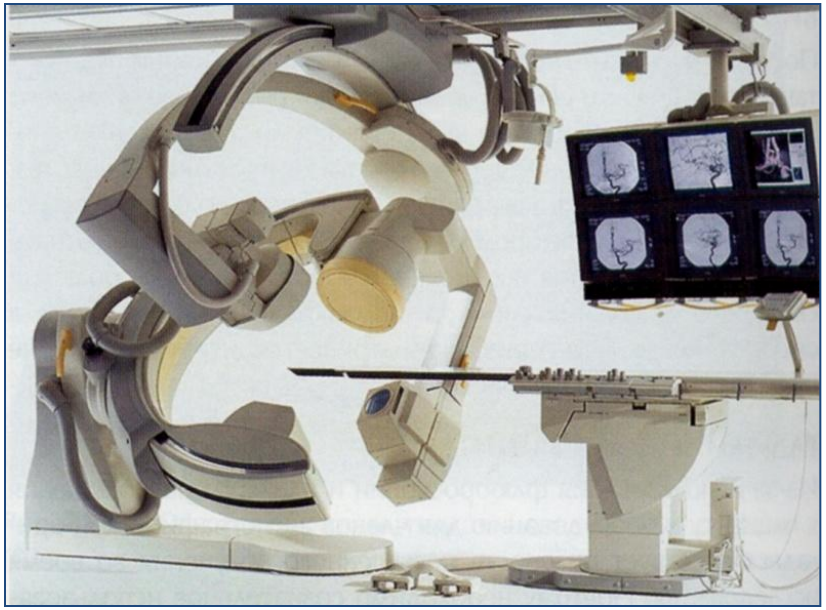

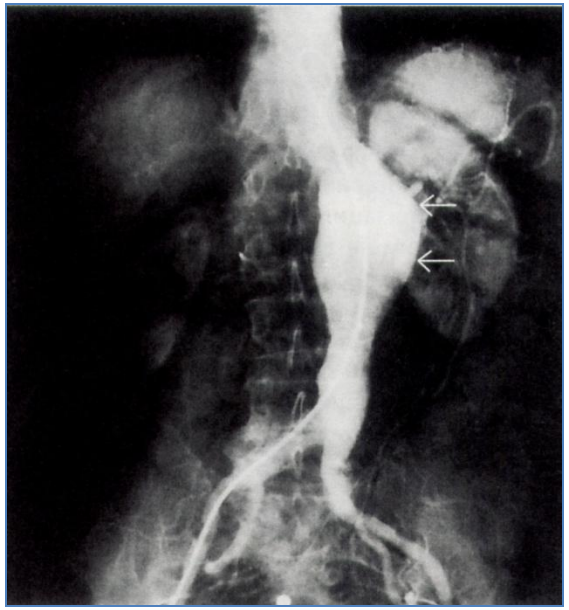

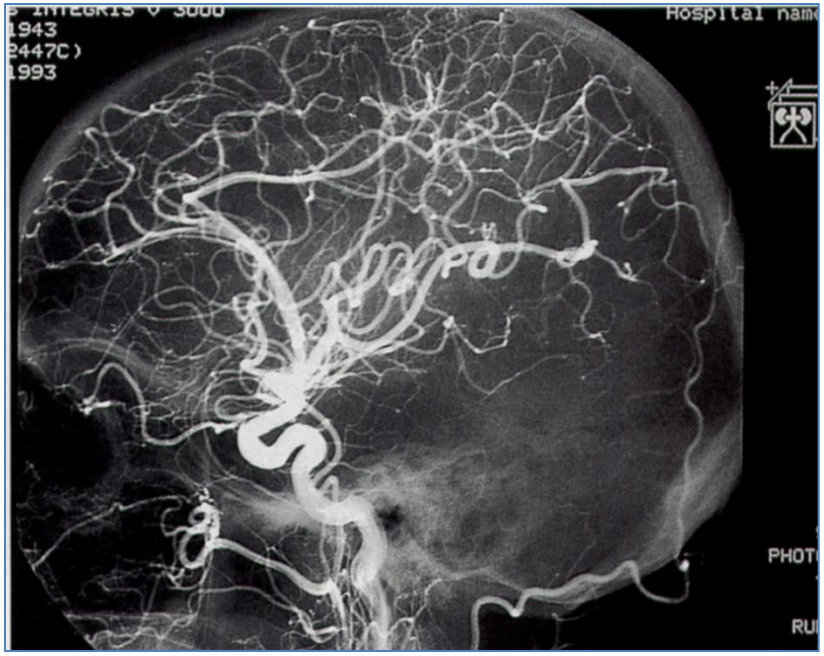
1943
1993
PHOT

Ангиография абдоминального отдела аорты

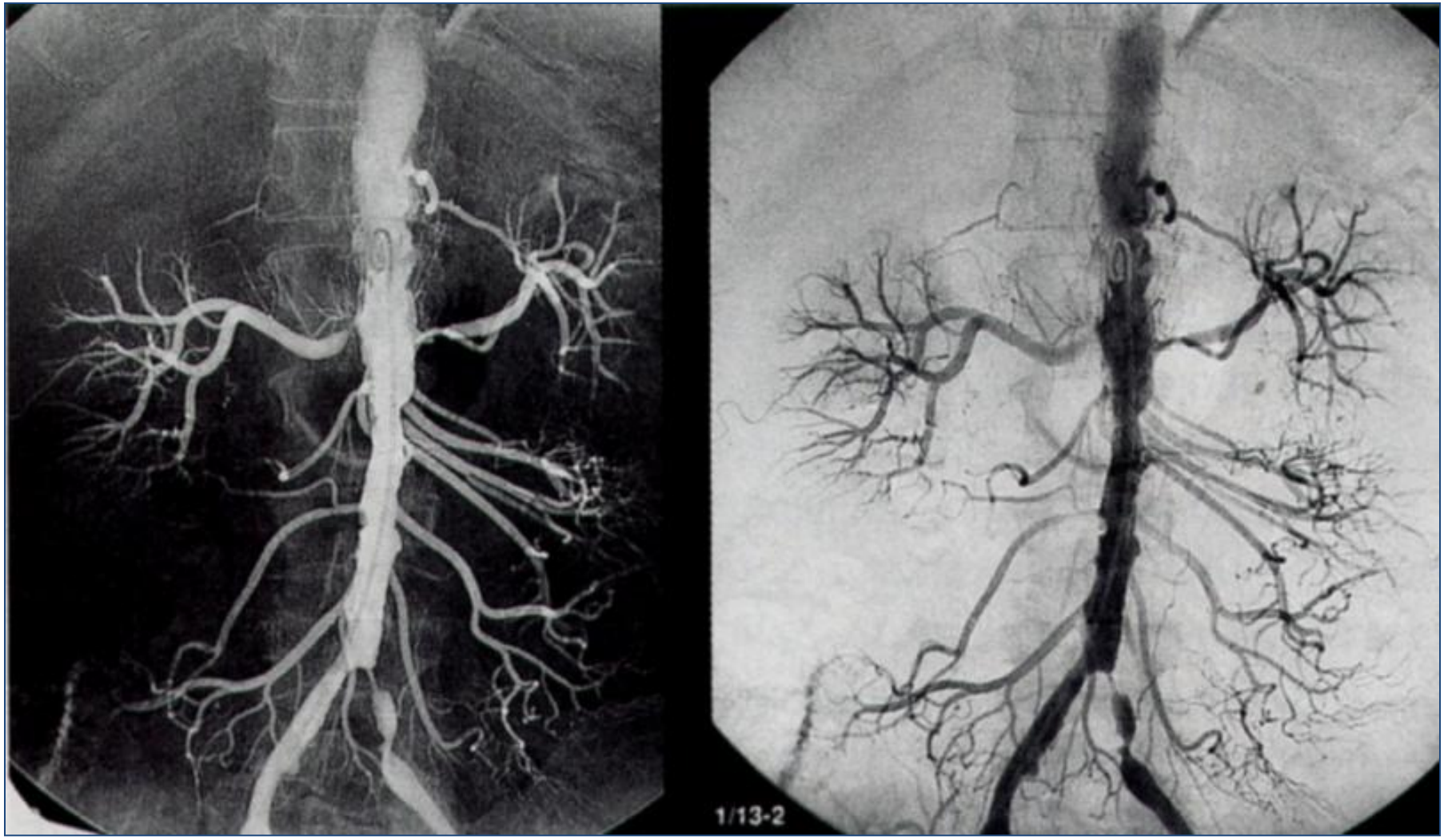

Ангиография артерий нижних конечностей

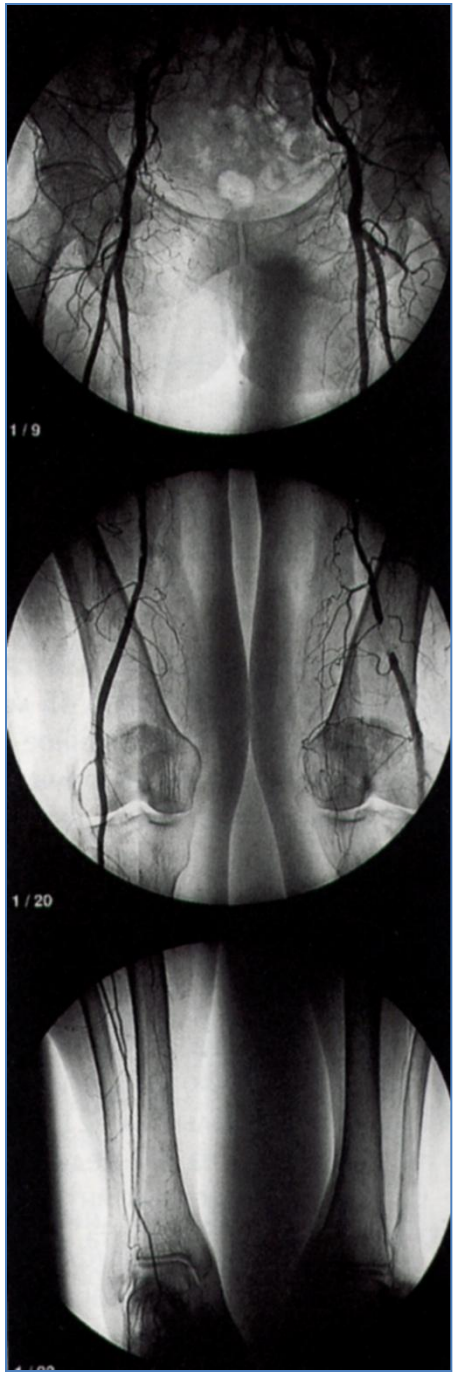

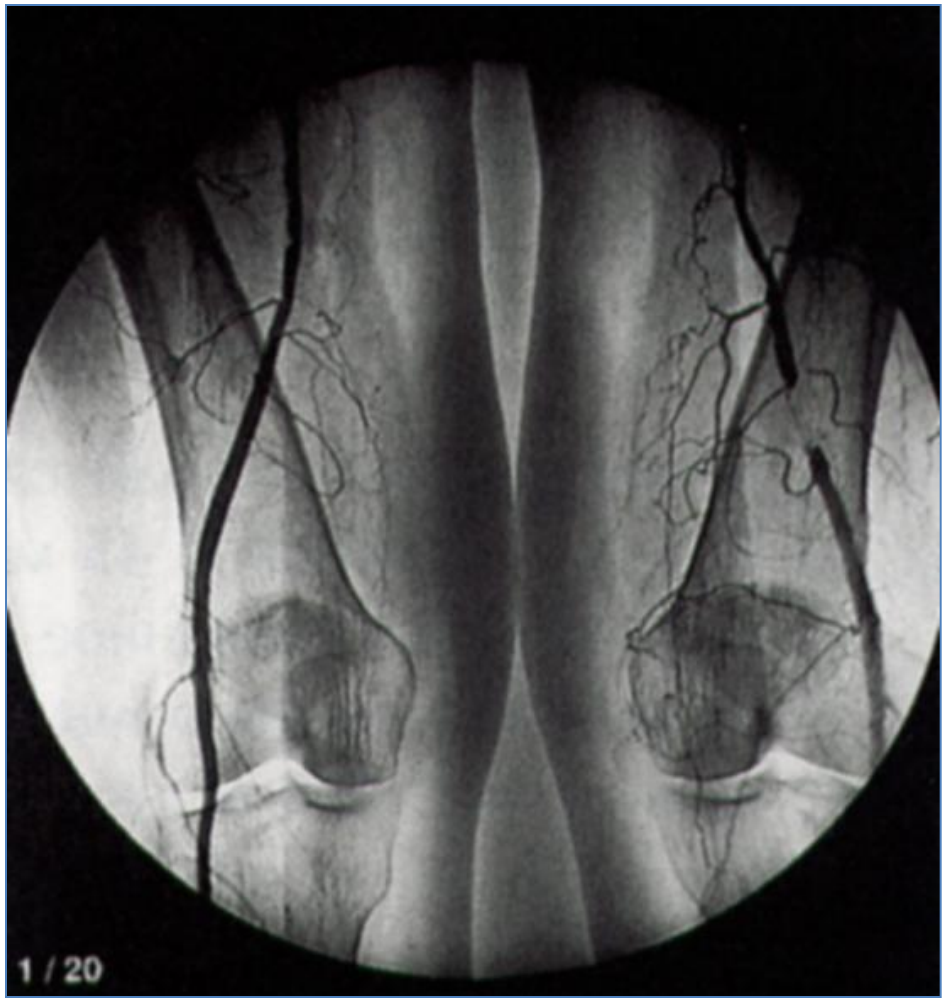

Лимфография

КОМПЬЮТЕРНАЯ РЕНТГЕНОВСКАЯ ТОМОГРАФИЯ

Послойное рентгенологическое исследование, основанное на компьютерной реконструкции изображения, получаемого при круговом сканировании объекта узким пучком рентгеновского излучения

Общие принципы компьютерной томографии

Компьютерная томография основана на измерении ослабления рентгеновского излучения из различных точек вокруг тела больного.

Информация, которая нам известна при КТ (то что задано при конструктивном решении):

- **энергия рентгеновского излучения, которое покидает рентгеновскую трубку,**
- **энергия излучения, которая достигает детектора,**
- **взаиморасположение рентгеновской трубки и детектора в каждом положении.**

Все остальное будет следовать из этой информации.

Основные принципы КТ

У большинства КТ сканы расположены в аксиальной плоскости. Такие сканы называют **аксиальными или поперечными срезами.** Для каждого среза рентгеновская трубка поворачивается вокруг пациента. Толщину среза выбирает врач.

Большинство КТ-сканеров работают по принципу постоянного вращения с веерообразным расхождением лучей.

Рентгеновская трубка и детектор жестко спарены. Ротационные движения происходят одновременно с испусканием и улавливанием рентгеновских лучей

Схема получения информации при КТ Сканограмма (топограмма или сканплан) исследуемой области

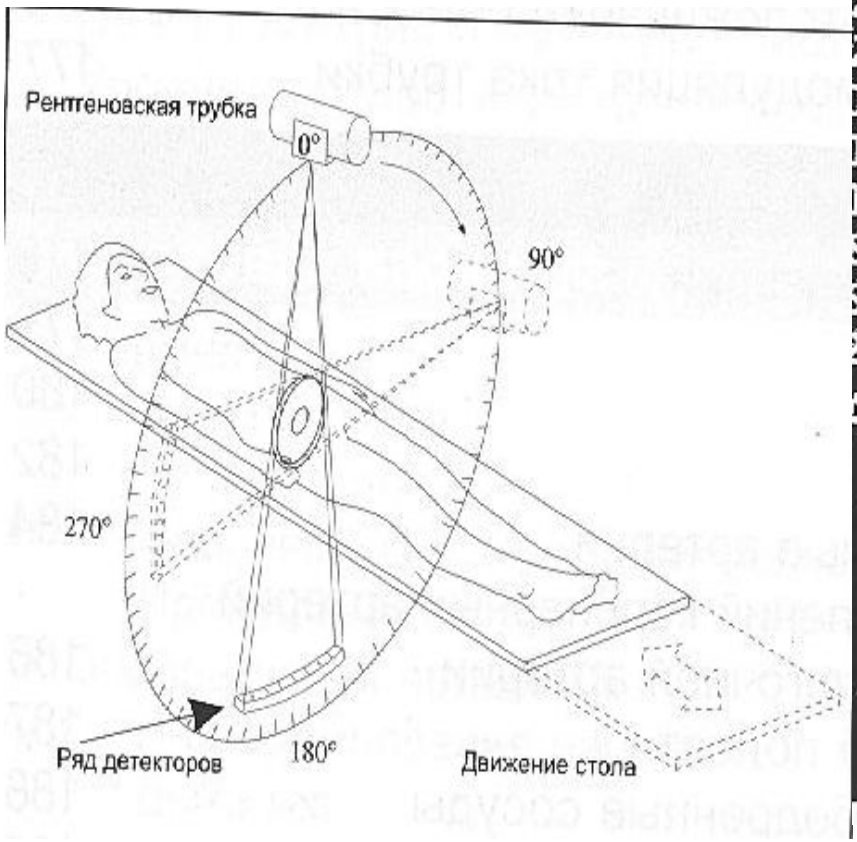

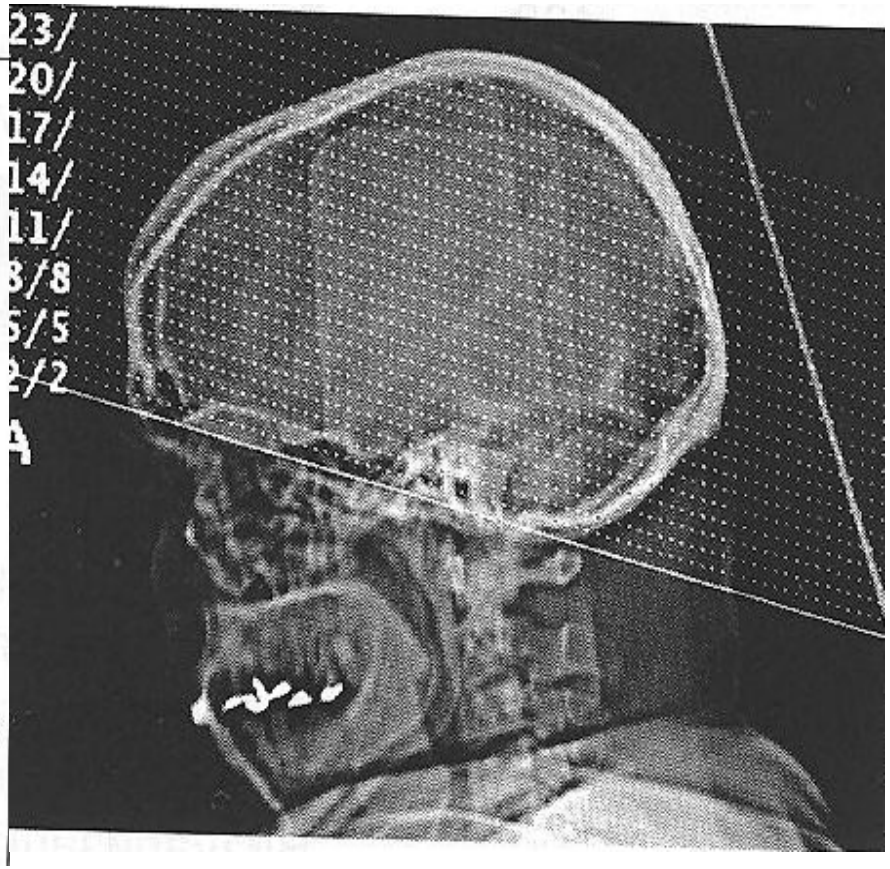

СХЕМА КОМПЬЮТЕРНОГО ТОМОГРАФА

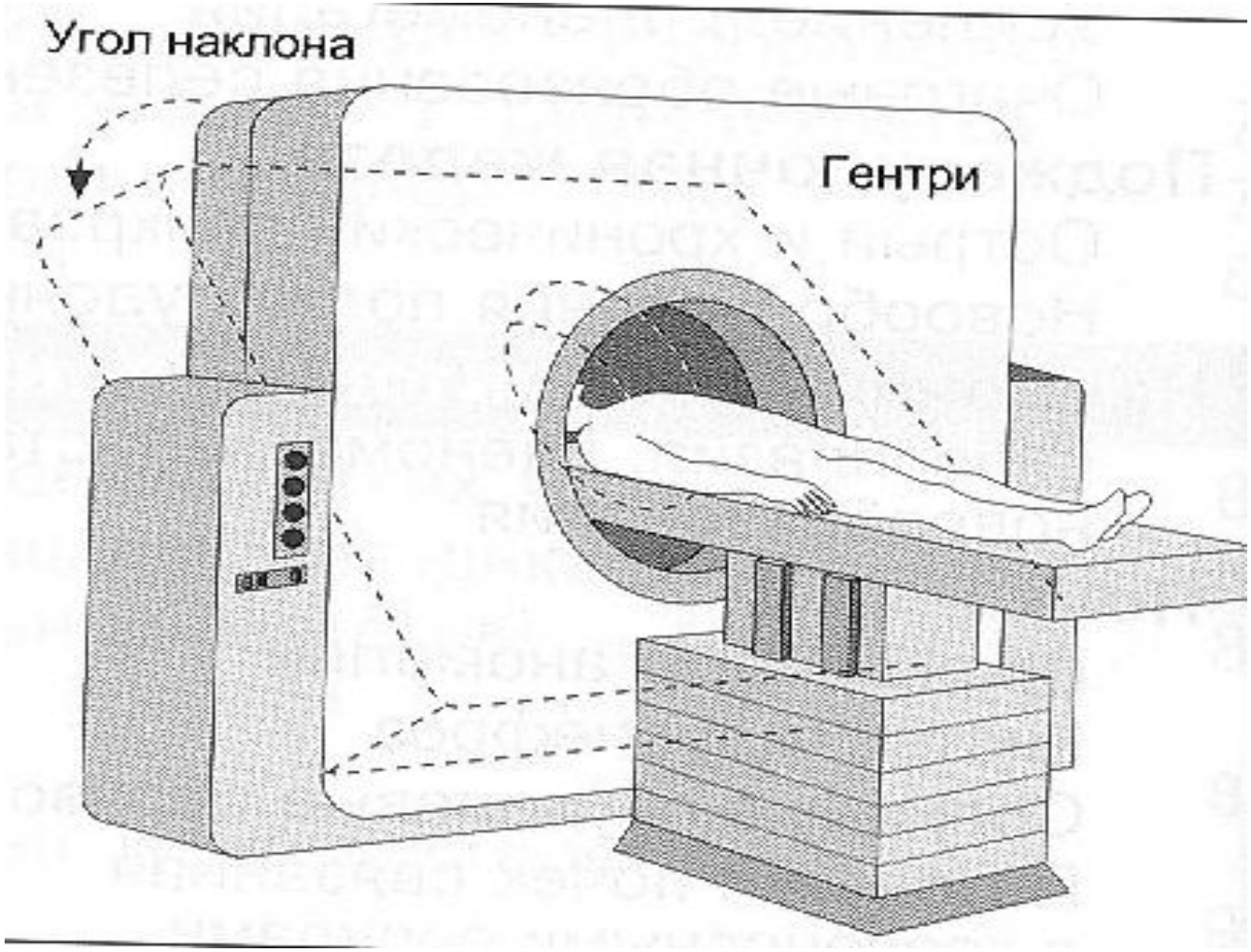

Принцип КТ

Рентгеновские лучи проходят через тело больного и регистрируются с противоположной стороны.

Диапазон расхождения лучей в веерообразном потоке 40-60 градусов.

Изображение формируется при каждом обороте в 360 градусов.

Современные сканеры позволяют собирать данные с 1400 положений трубки – 4 положения в градусе.

Набор полученных сигналов включает измерения из 1500 каналов детектора, приблизительно 30 каналов в градусе.

Методики КТ

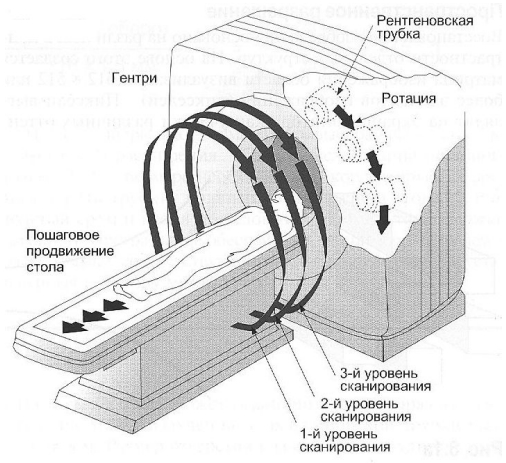

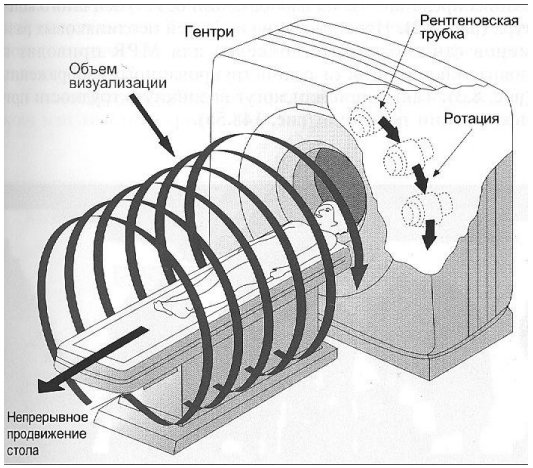

- **Традиционная (пошаговая, рутинная) КТ**
- **Спиральная КТ .**

Пространственное разрешение

Изображение на мониторе КТ создается на основе различия в контрастности отдельных структур.

Используют матрицу изображения области визуализации (например 512x512 и более пикселей).

Пиксель – элемент изображения, условно его можно представить как квадратик.

В реальности ослабление излучения измеряется не в квадратике, а в кубике (воксел).

Воксели – объемные элементы изображения.

Принцип сканирования

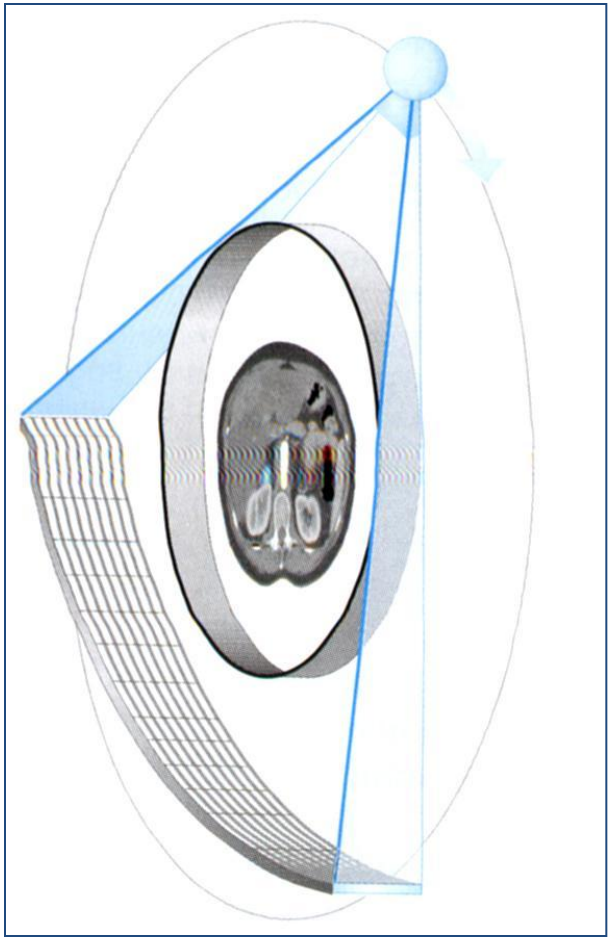

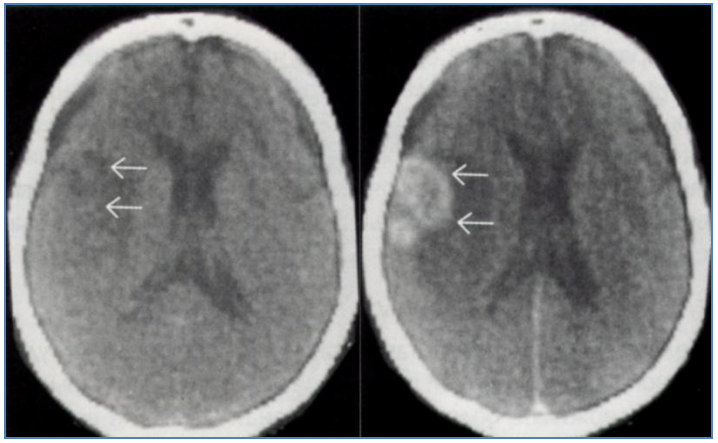

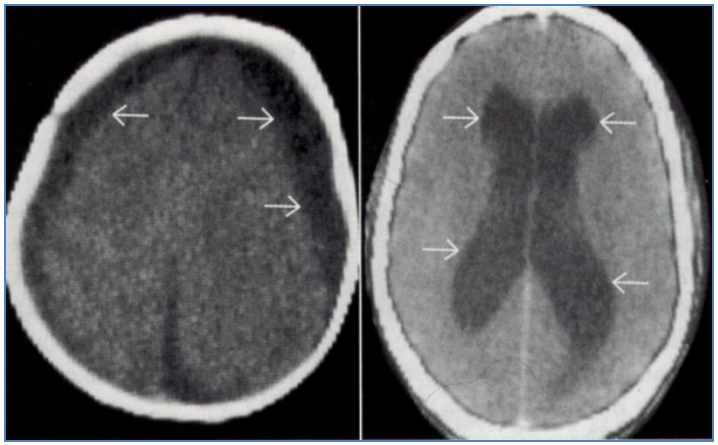

Трехмерная реконструкция

При спиральной томографии собирается большой объем данных целой области пациента. Это позволяется значительно улучшить выявление небольших симптомов, что важно в диагностике переломов и заболеваний сосудов.

МЕТОДЫ ТРЕХМЕРНОЙ РЕКОНСТРУКЦИИ

1. **Проекция максимальной интенсивности (Maximal Intensity Projection), MIP**
2. **Мультипланарная реконструкция (Multiplanar Reconstruction), MPR**
3. **Трехмерная реконструкция затененных поверхностей (Surface Shade Display), SSD**

MAXIMAL INTENSITY PROJECTION

Проекция максимальной интенсивности (Maximal Intensity Projection) MIP –это математический метод посредством которого из двухмерного или трехмерного набора данных извлекаются гиперинтенсивные воксели.

MALTIPLANAR RECONSTRUCTION

Мультипланарная реконструкция (Multiplanar Reconstruction), MPR – методика позволяет выполнить реконструкцию в любой проекции: корональной, сагиттальной, криволинейной. Ценный метод в диагностике тончайших перелом костей и в ортопедии.

Компьютерная реконструкция

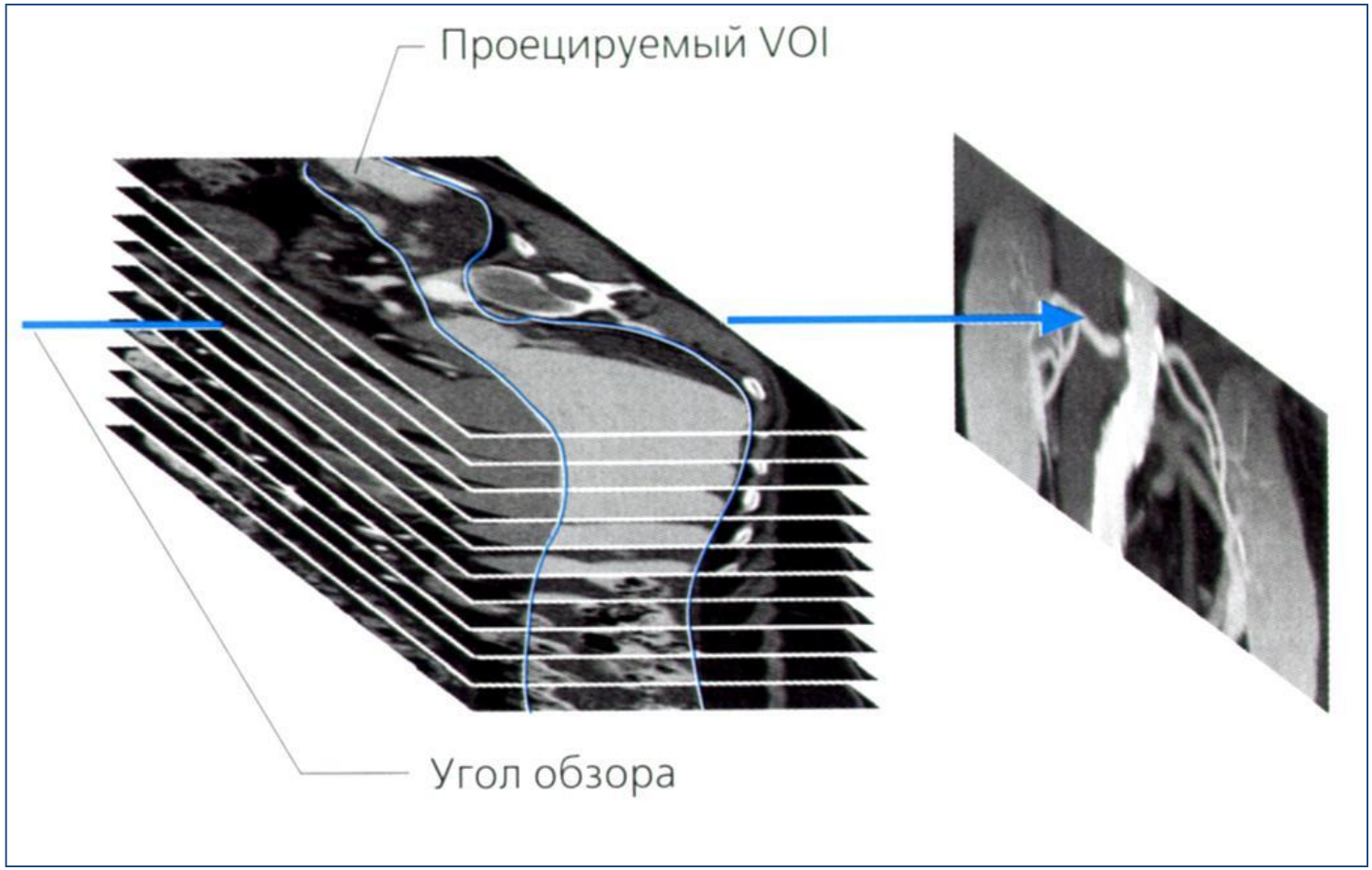

SURFACE SHADE DISPLAY

Трехмерная реконструкция затененных поверхностей (Surface Shade Display), SSD – метод воссоздает поверхность органа или кости, определенную выше заданного порога в единицах Хаунсфилда. Выбор угла изображения и местоположение гипотетического источника света является ключевым фактором для получения оптимальной реконструкции (компьютер вычисляет и удаляет с изображения участки затенения).

Компьютерная реконструкция

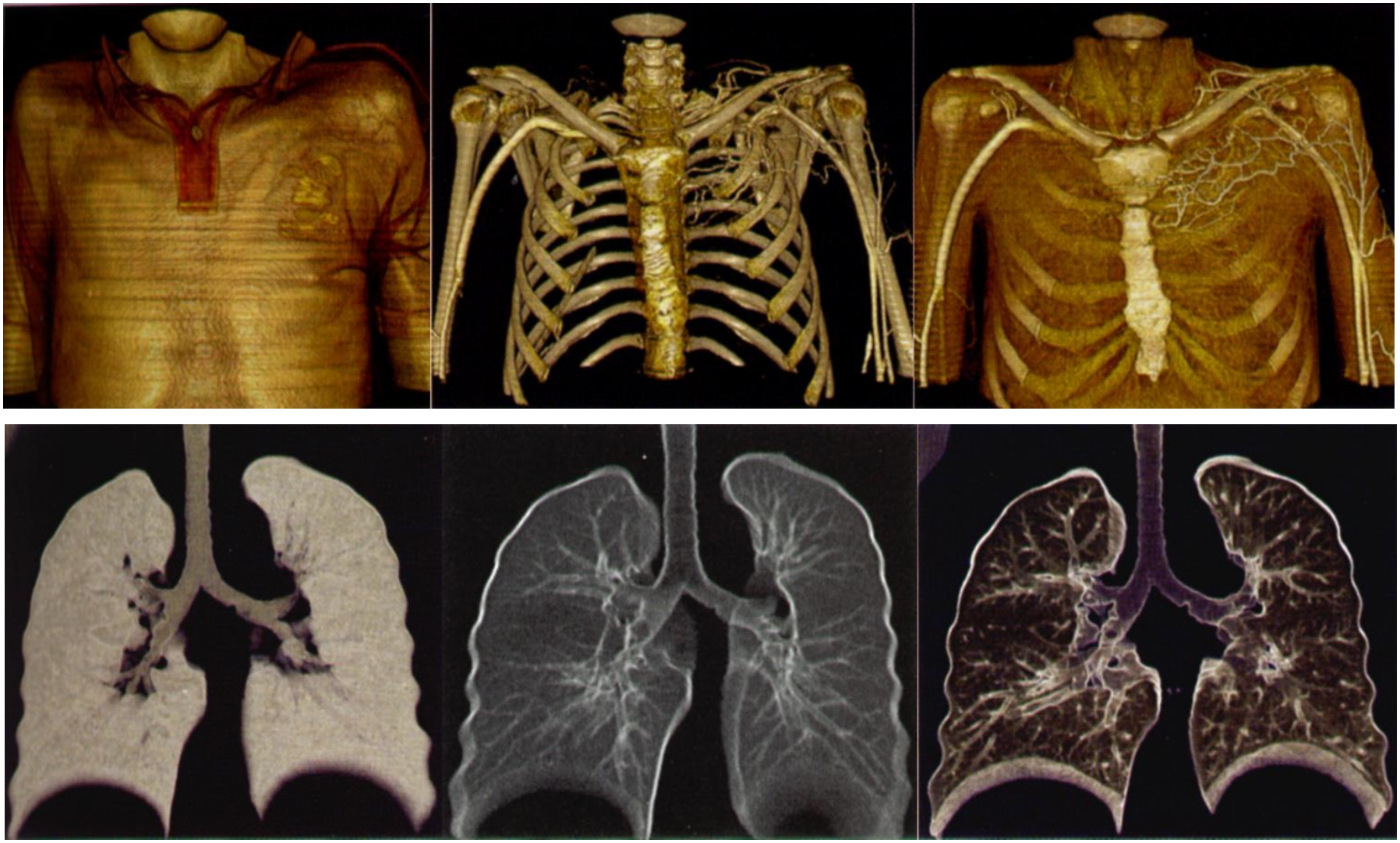

Виртуальная эндоскопия

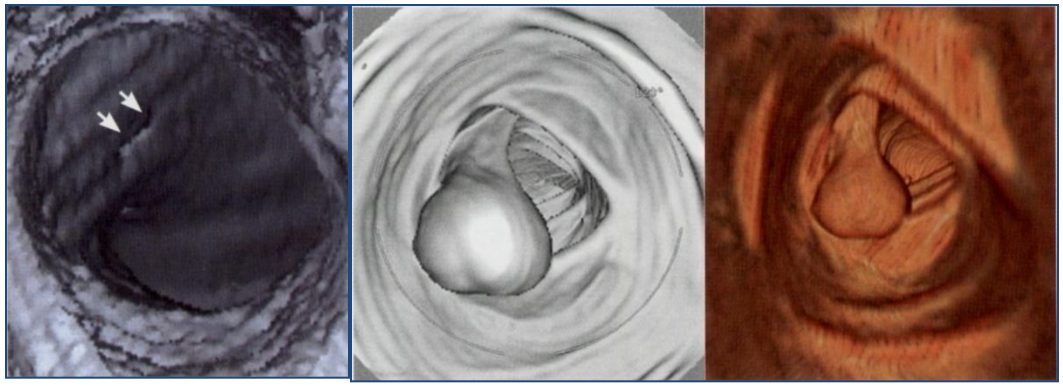

Интервенционные методы исследования

Несосудистые

- ***Чрескожная вертебропластика***
- ***Стентирование толстой кишки***
- ***Нефростомия***
- ***Чрескожное дренирование желчных путей***
- ***Чрескожная игловая биопсия***
- ***Чрескожная гастростомия***

Эмболизация

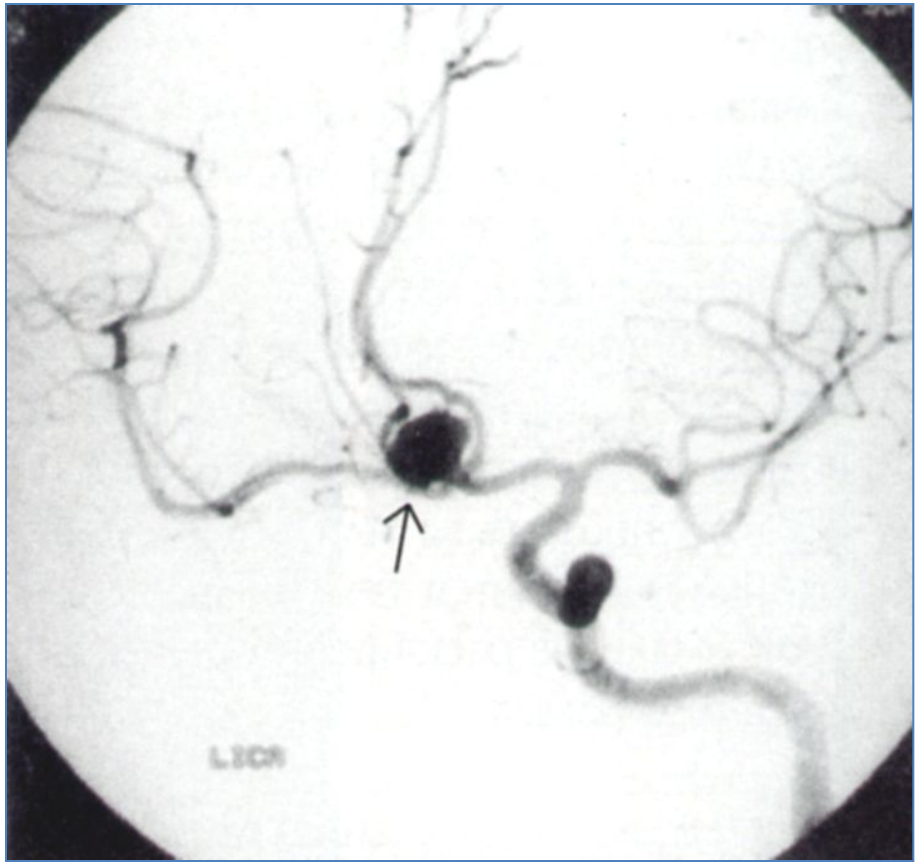

Аневризма передней соединительной артерии

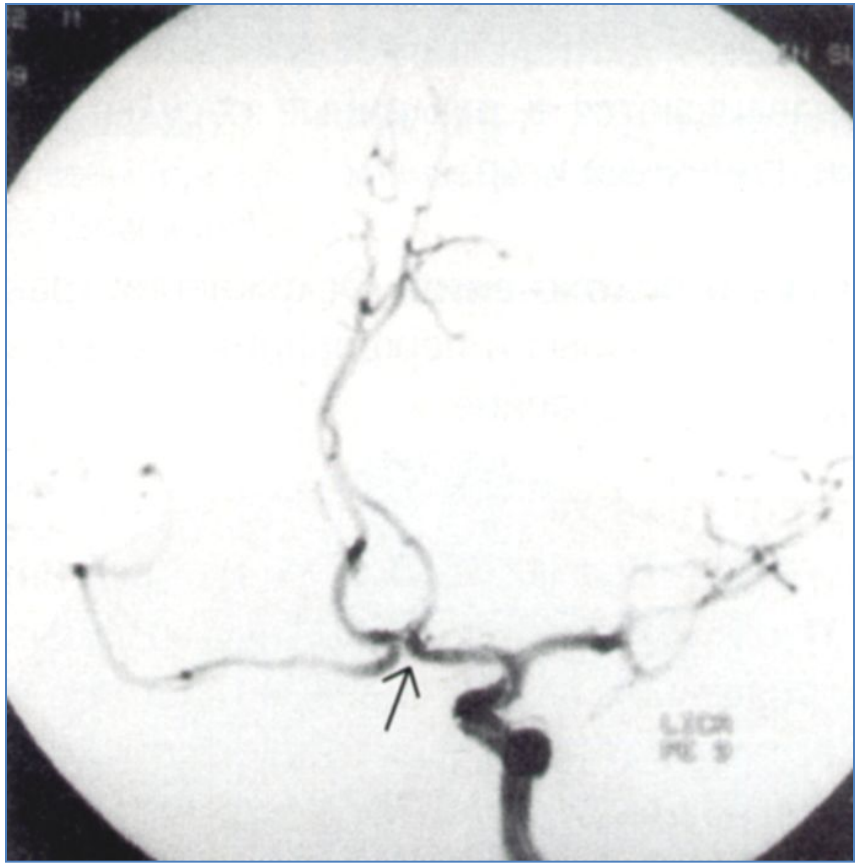

После эмболизации

Чрескожная транслюминальная ангиопластика

Расширение сосуда с помощью ангиографической методики и специального катетера

Показания:

- Поддержание функционир

Осложнения:

-Перфорация

- Расслоение стенки сосуда

- Кровотечение

Чрескожная игловая биопсия **– проводится при подозрении на наличие злокачественного образования**

Чрескожная гастростомия **– выполняется с целью проведения продленного питания**

Чрескожное дренирование брюшных абсцессов **– производится когда невозможно ликвидировать абсцесс простым его вскрытием**

ПЕРЕРЫВ!