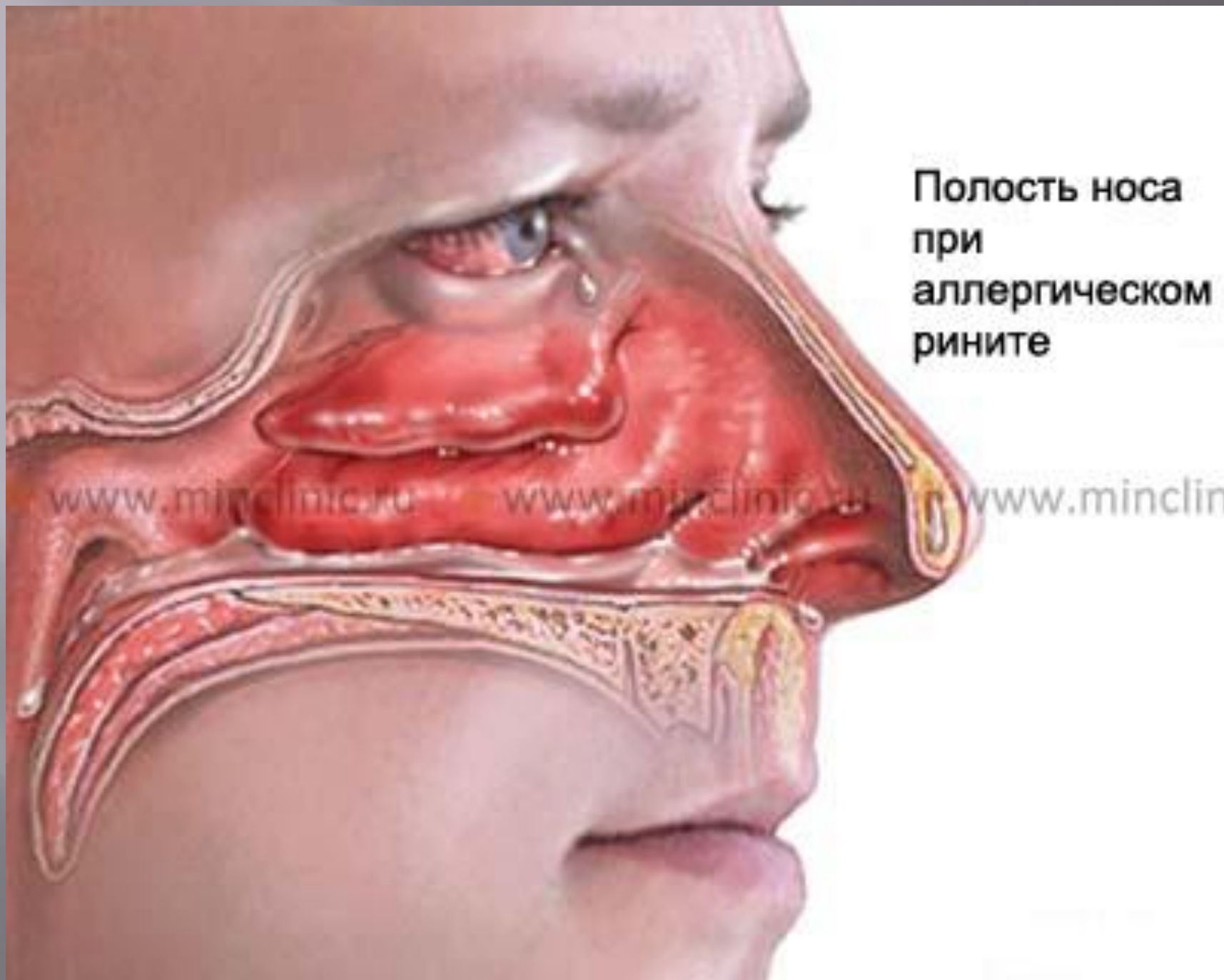

ЗАБОЛЕВАНИЯ НОСА

Вазомоторный ринит



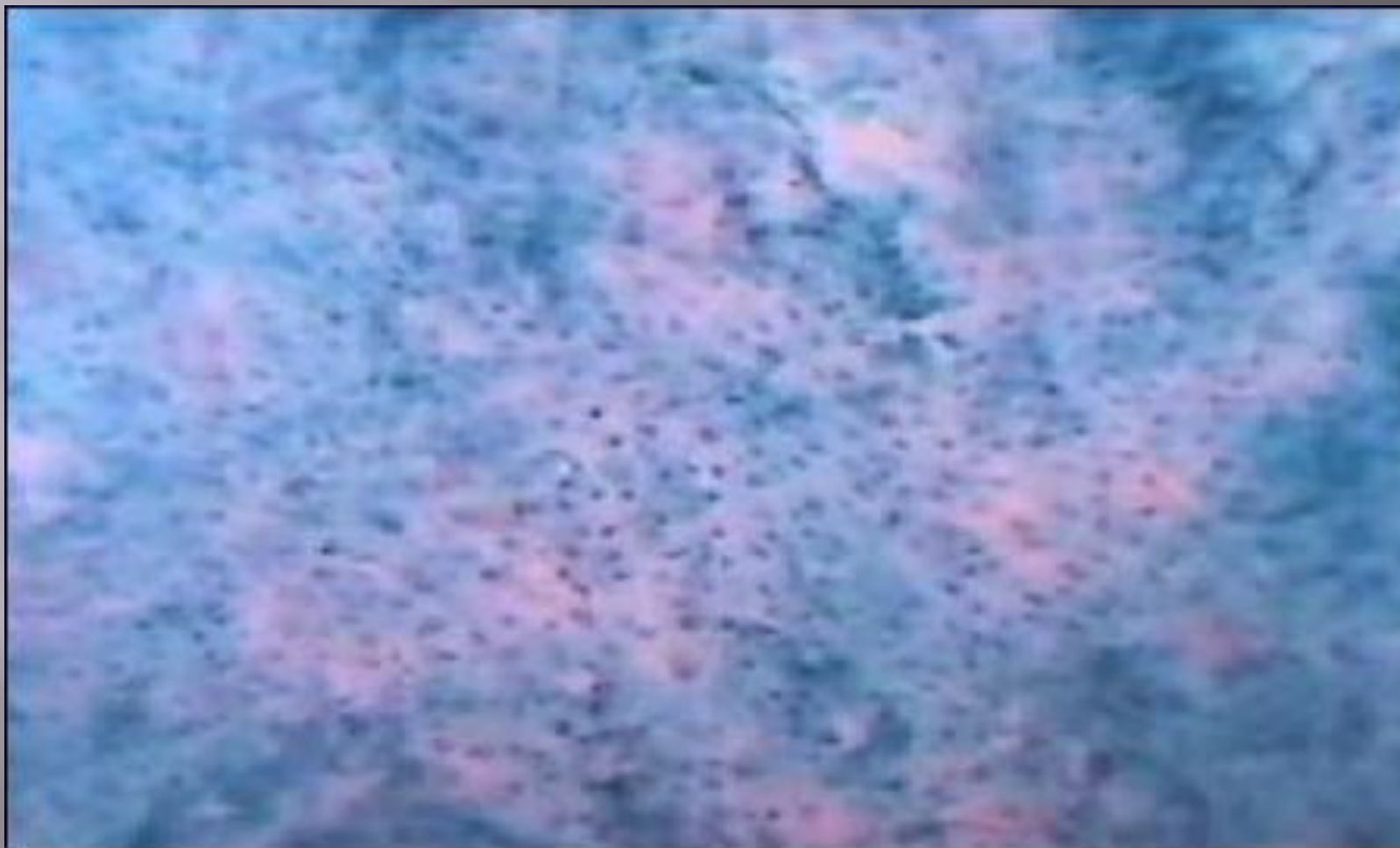


Полость носа
при
аллергическом
рините

www.minclinic.ru

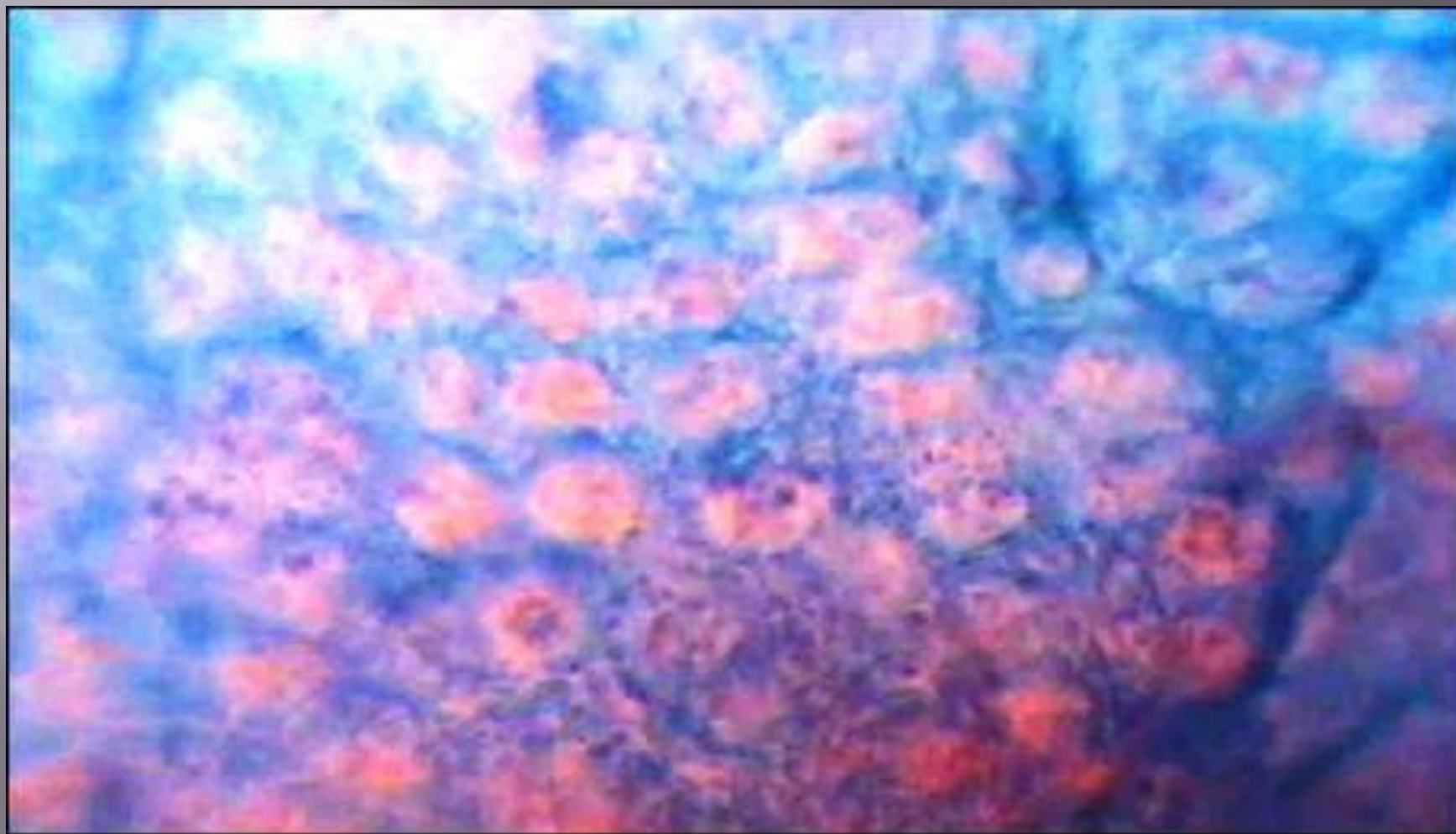
www.minclinic.ru

www.minclinic.ru

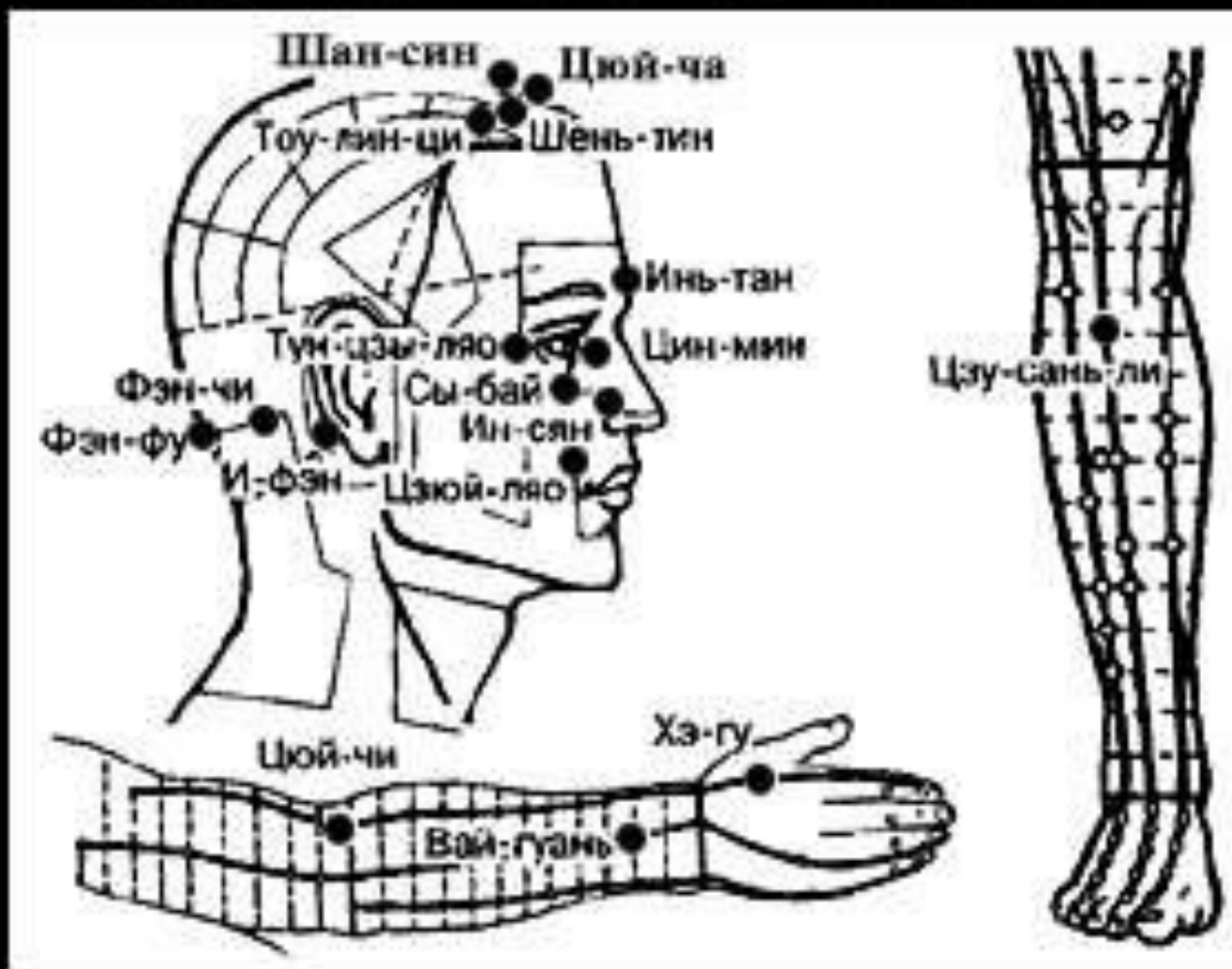


Микроэндоскопическая картина
в норме

Микроэндоскопическая картина при вазомоторном рините

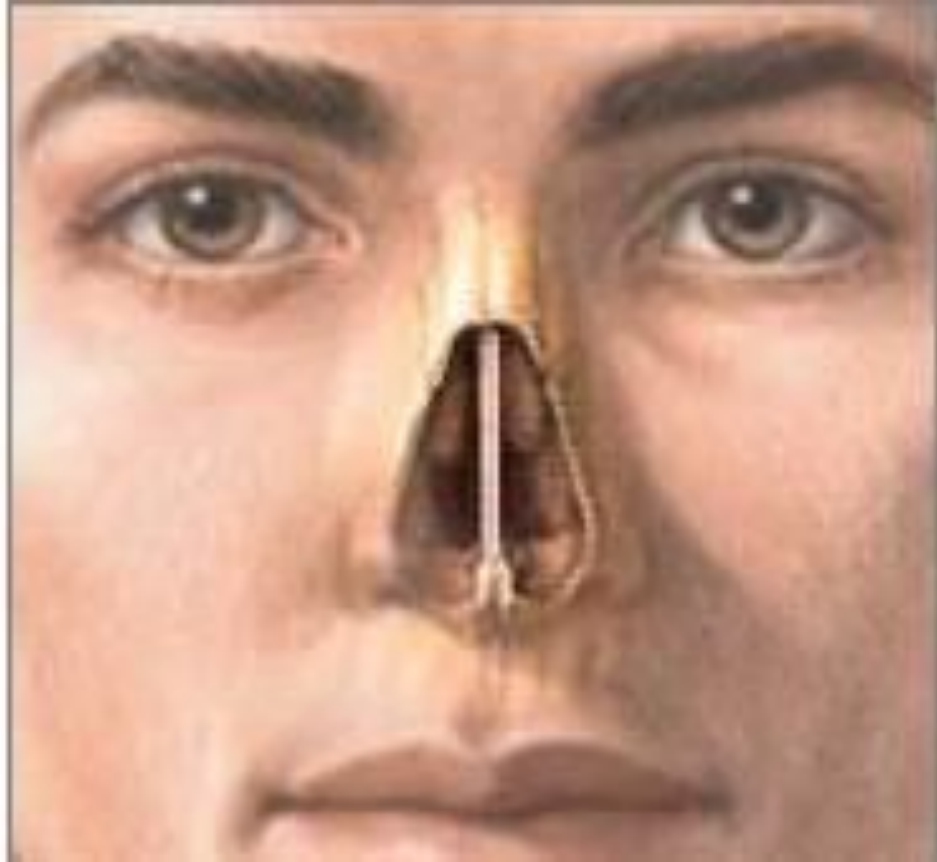
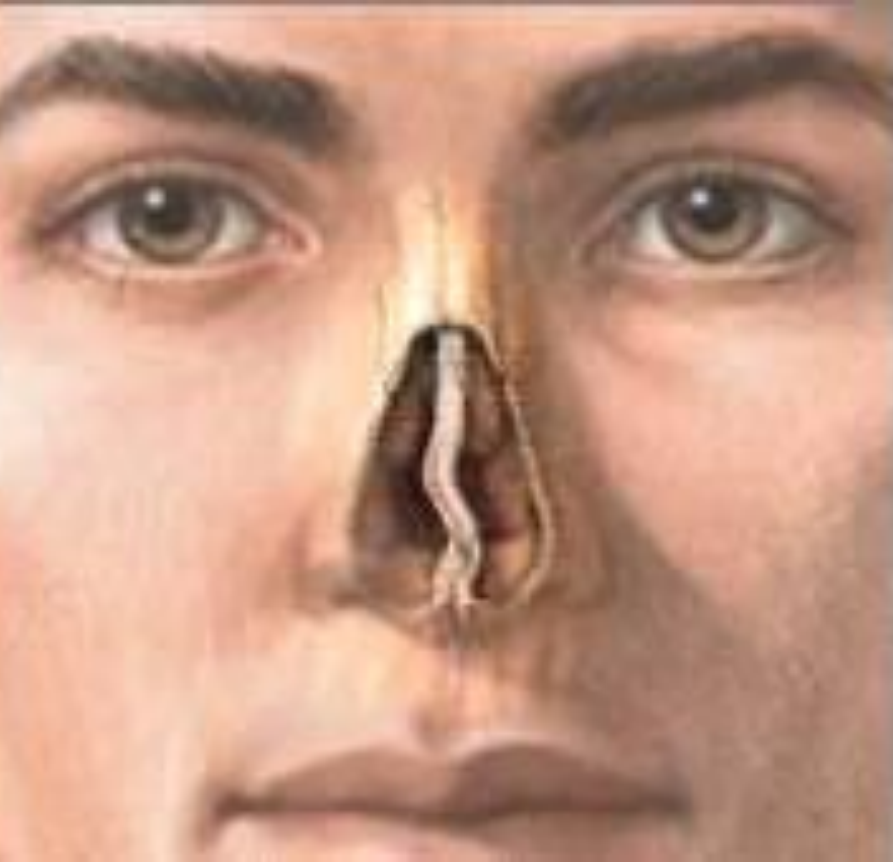
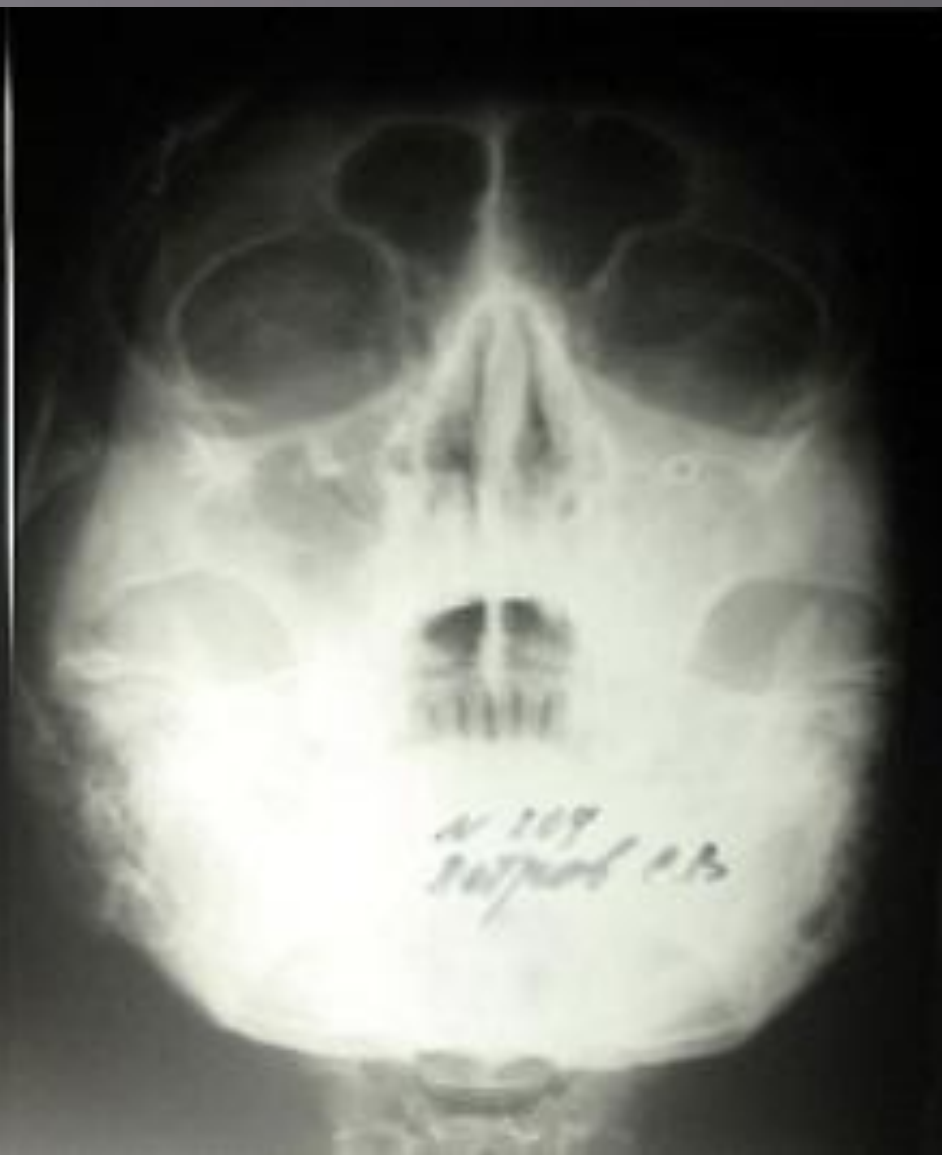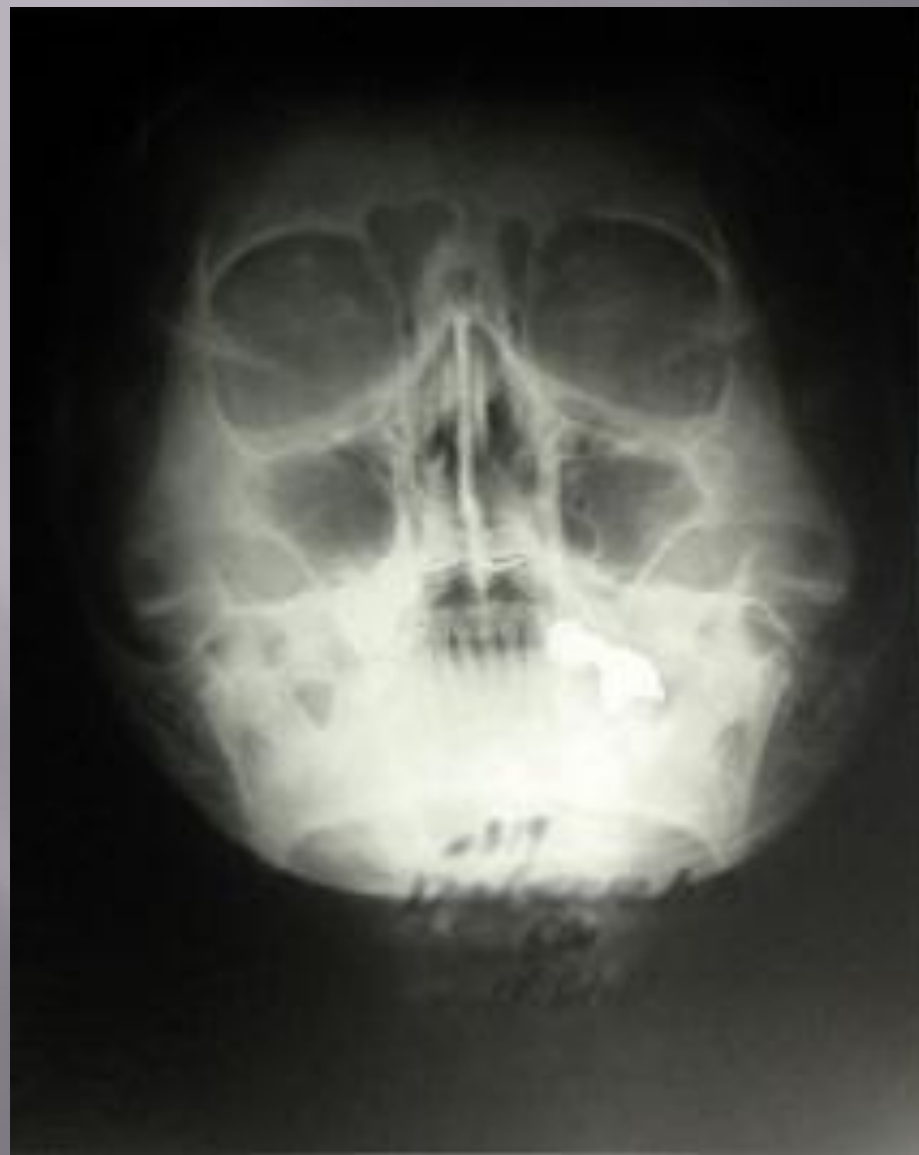ВАЗОМОТОРНЫЙ РИНИТ

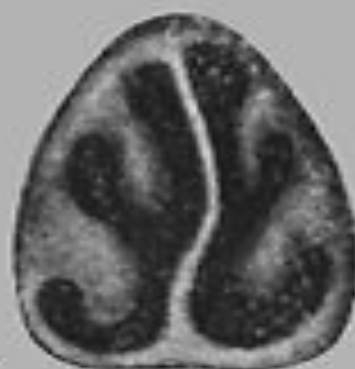

Игл
отер
апи
я

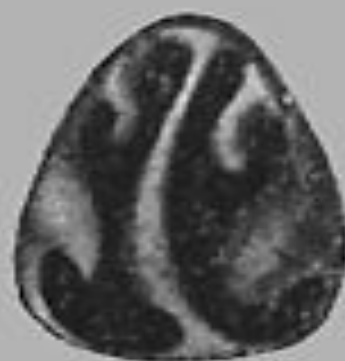Искривление перегородки носа



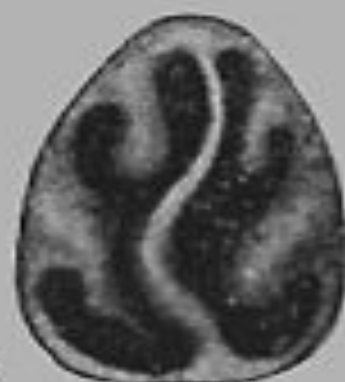



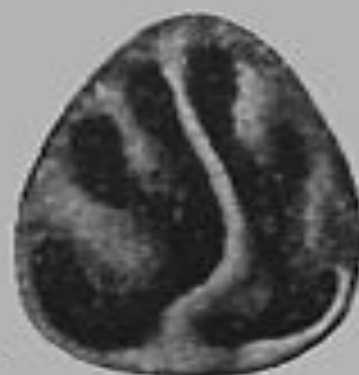1



2



3

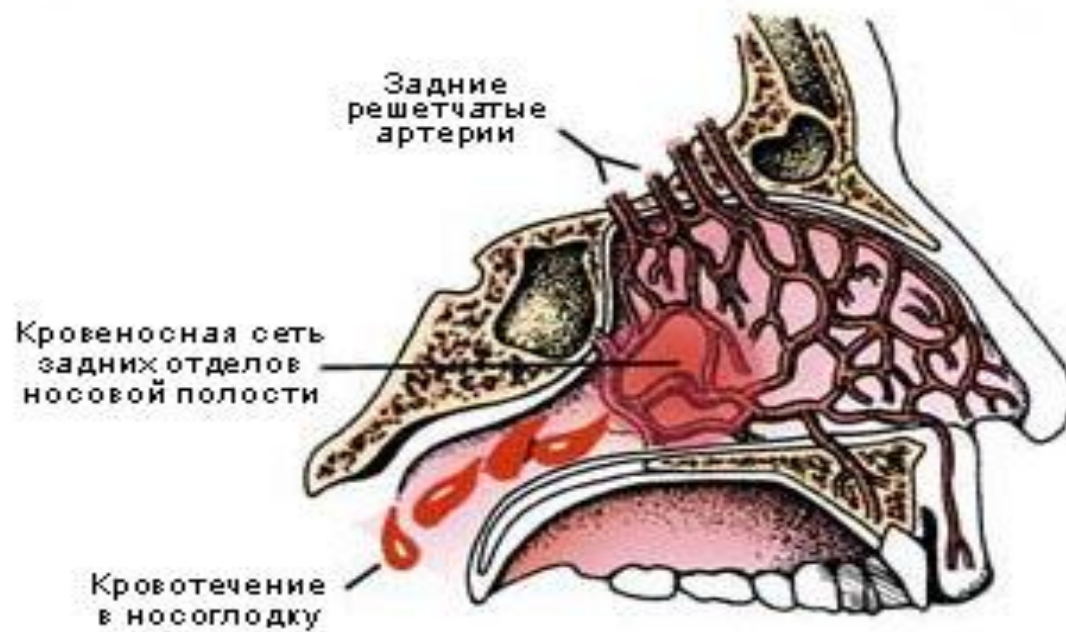
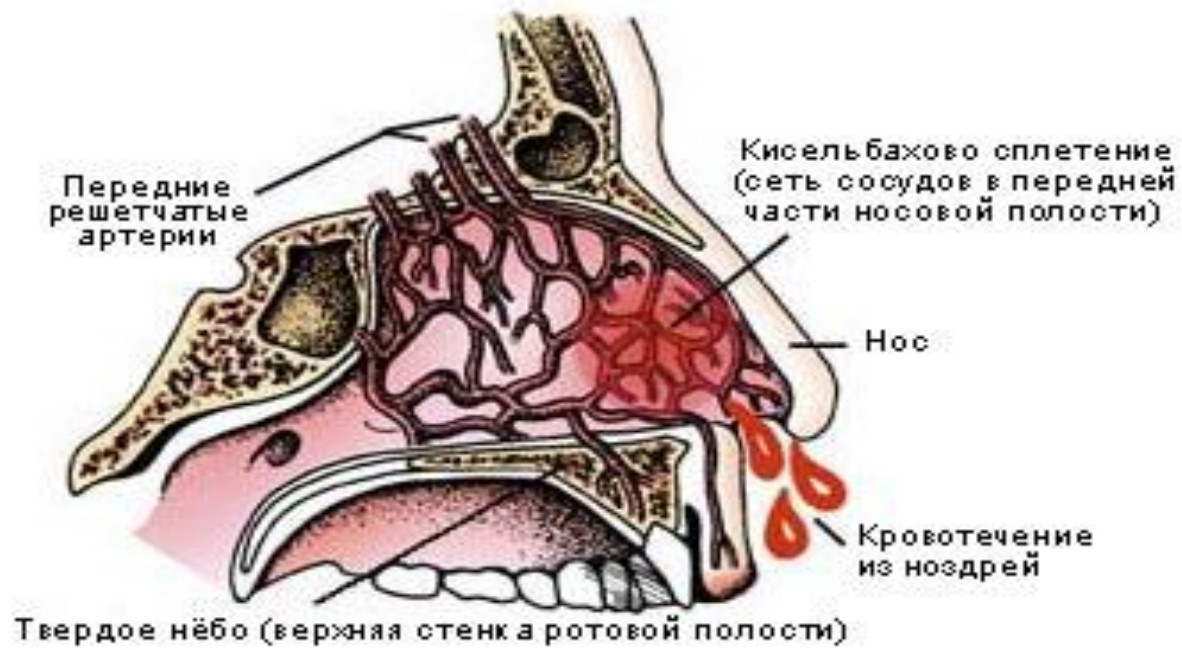


4

Схематическое изображение конфигурации перегородки носа и носовых раковин при деформациях перегородки носа (черным цветом показана полость носа): 1 - легкое искривление перегородки носа; 2 - искривление перегородки носа с гипертрофией ее слизистой оболочки; 3 - S-образное искривление перегородки носа; 4 - искривление перегородки носа под углом.

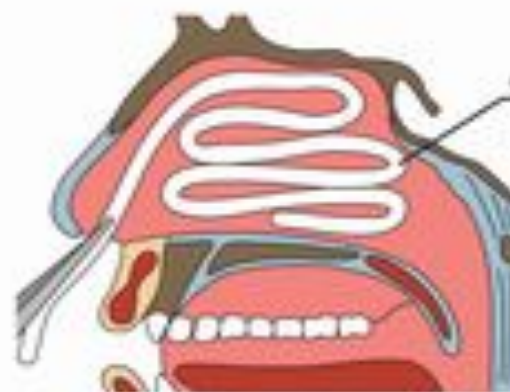Носовые кровотечения





Тампонада полости носа

Передняя тампонада полости носа



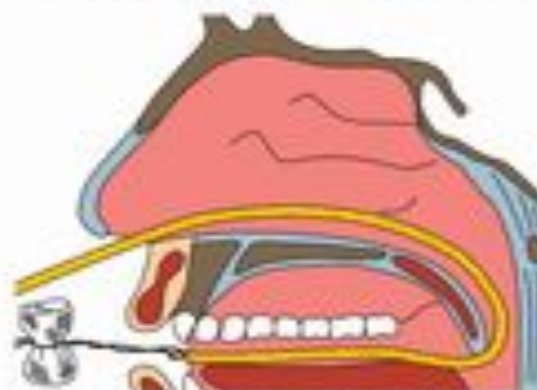Марлевая турунда
шириной 1,5 - 2 см и длиной 50 см

Турунду слегка пропитывают вазелиновым маслом, с помощью анатомического пинцета вводят через ноздрю в верхне-задний отдел носа до упора, остальную часть закладывают «гармошкой» сверху вниз. Снаружи тампон фиксируют пращевидной повязкой. Время нахождения тампона до 24 часов.

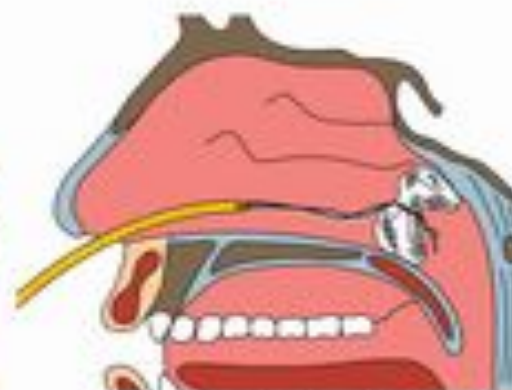www.Labstend.ru

Задняя тампонада полости носа

Задняя тампонада проводится при кровотечениях из задних отделов носа лор-врачом.



Марлевый тампон подвезан
к резиновому катетеру



Подведение тампона
к области носоглотки

КРОВОТЕЧЕНИЕ ИЗ НОСА

