

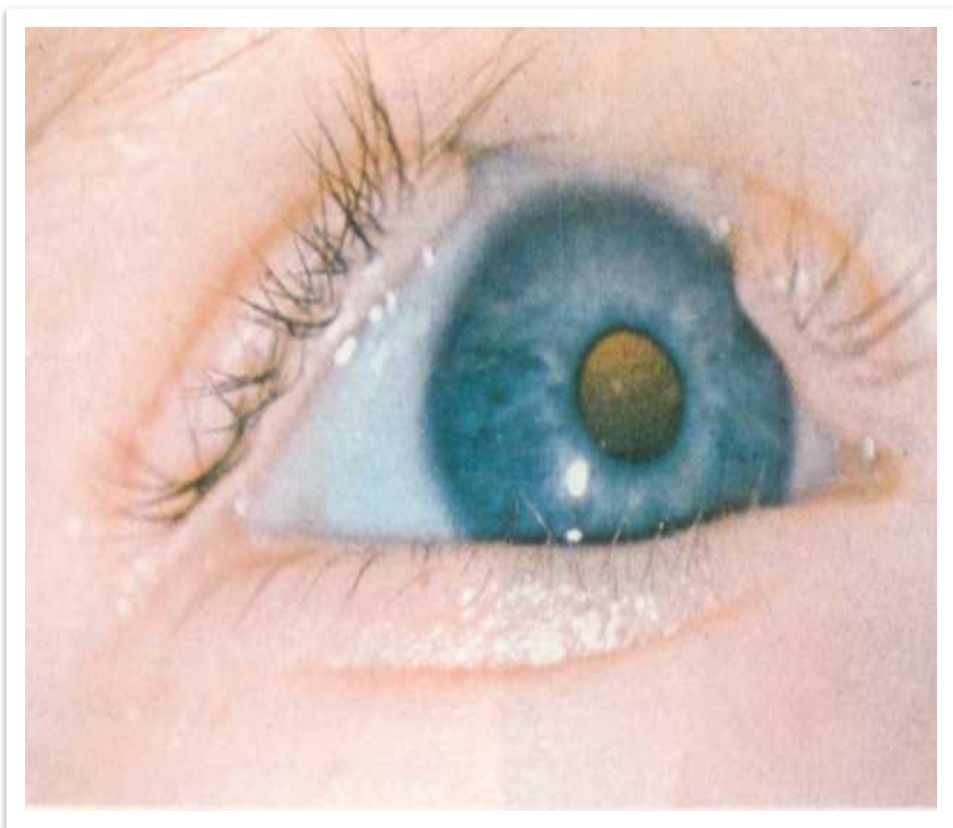
ЗАБОЛЕВАНИЯ ПРИДАТОЧНОГО АППАРАТА ОРГАНА ЗРЕНИЯ

Автор:
Анкушева Л.П.

Содержание

1. Врождённая патология век
2. Воспалительные заболевания век
3. Воспалительные заболевания слёзных органов
4. Патология орбиты
5. Воспалительные заболевания конъюнктивы
6. Аллергические заболевания конъюнктивы

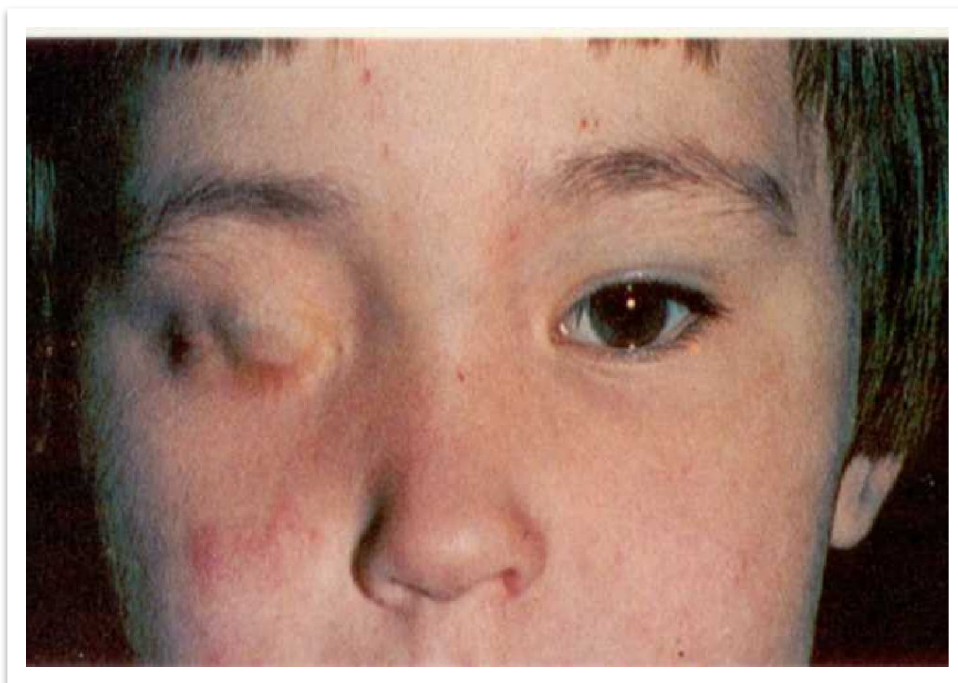Врождённая колобома верхнего века



- Дефект ткани верхнего века в средней части (треугольной формы)
- Верхняя часть роговицы обнажена

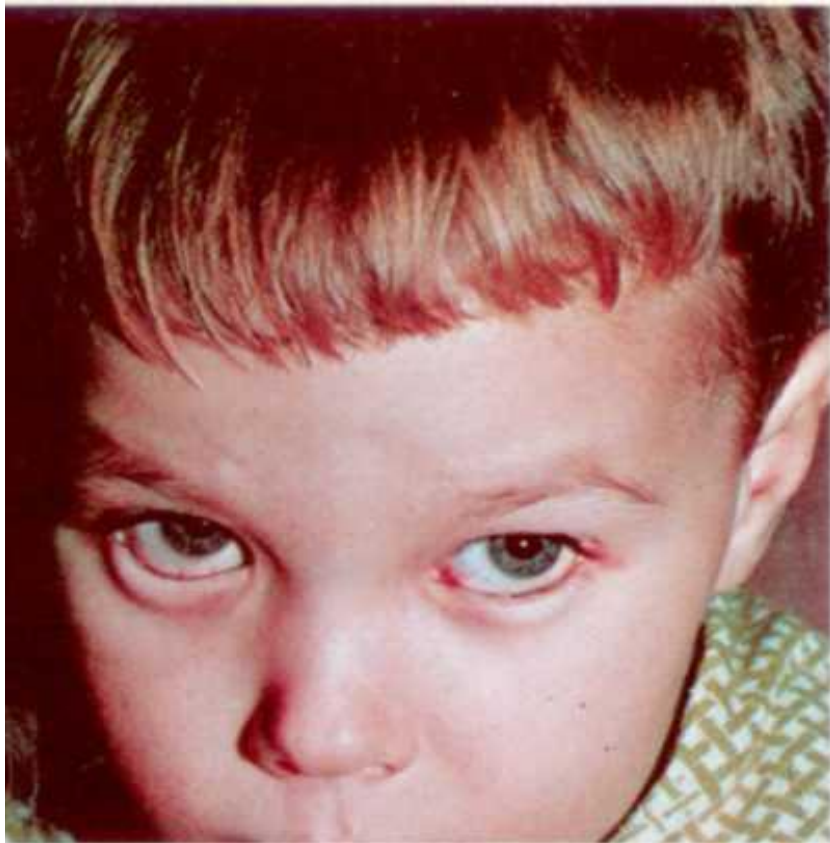
Врождённый анкилоблефарон

- Врождённое сращение верхнего и нижнего век справа



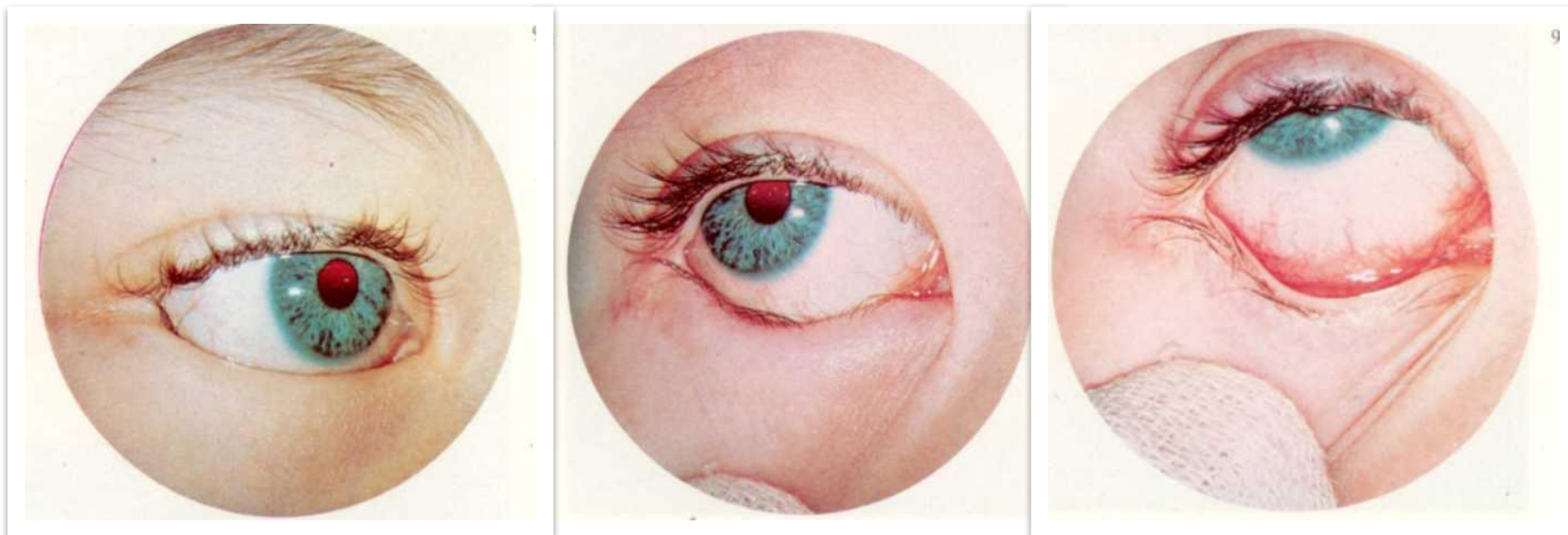- Сквозь кожу век просвечивает передний отдел рудиментарного глазного яблока

Врождённый заворот нижних век



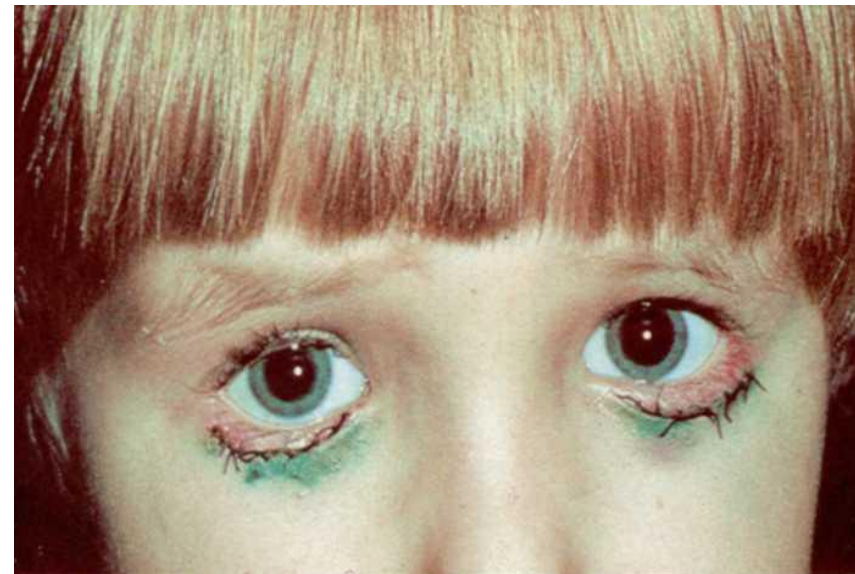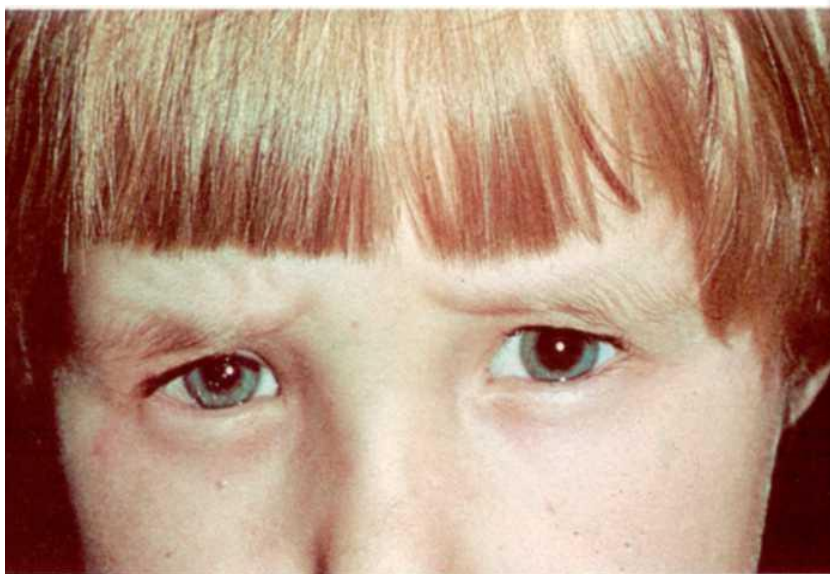- Нижние веки выступают в виде валиков
- Ресничный край век и ресницы направлены в конъюнктивальную полость

Врождённый заворот нижних век



- На первом снимке выражен заворот века, ресниц не видно, на последующих снимках нижнее веко оттянуто от глаза и при этом открываются реберный край века, ресницы и нижний конъюнктивальный свод

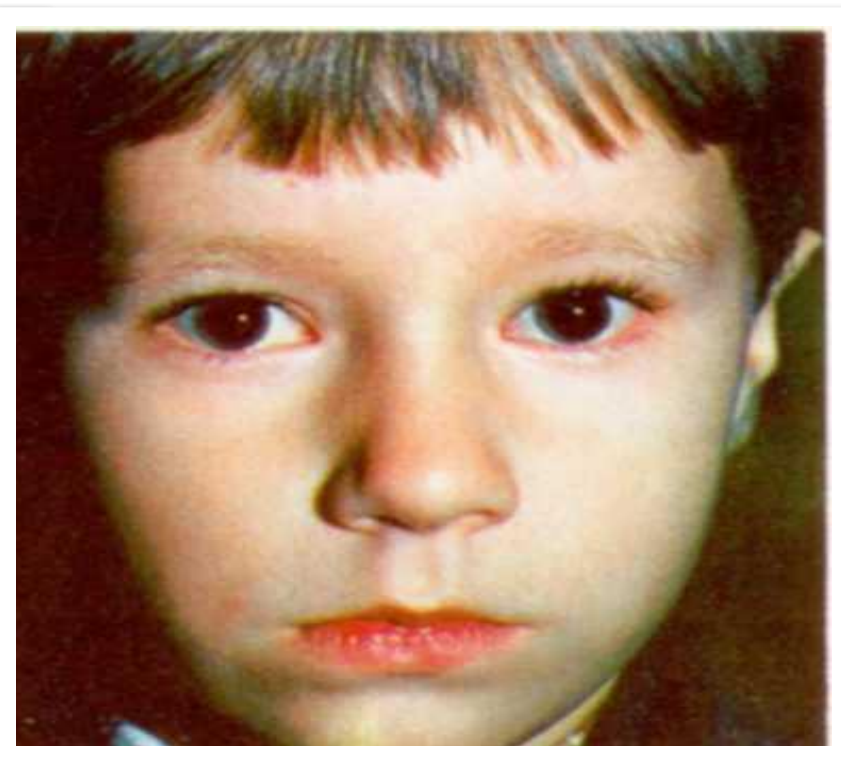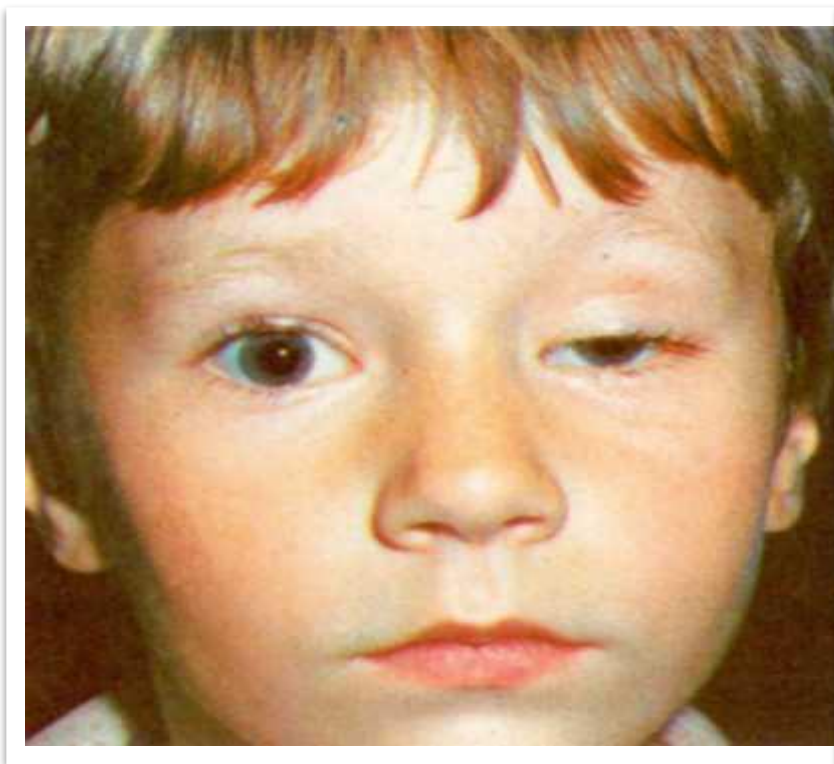Врождённый заворот нижних век



- Нижние веки имеют форму валиков
- Ресницы обращены к роговицам

- После операции положение нижних век восстановлено
- Швы на коже век

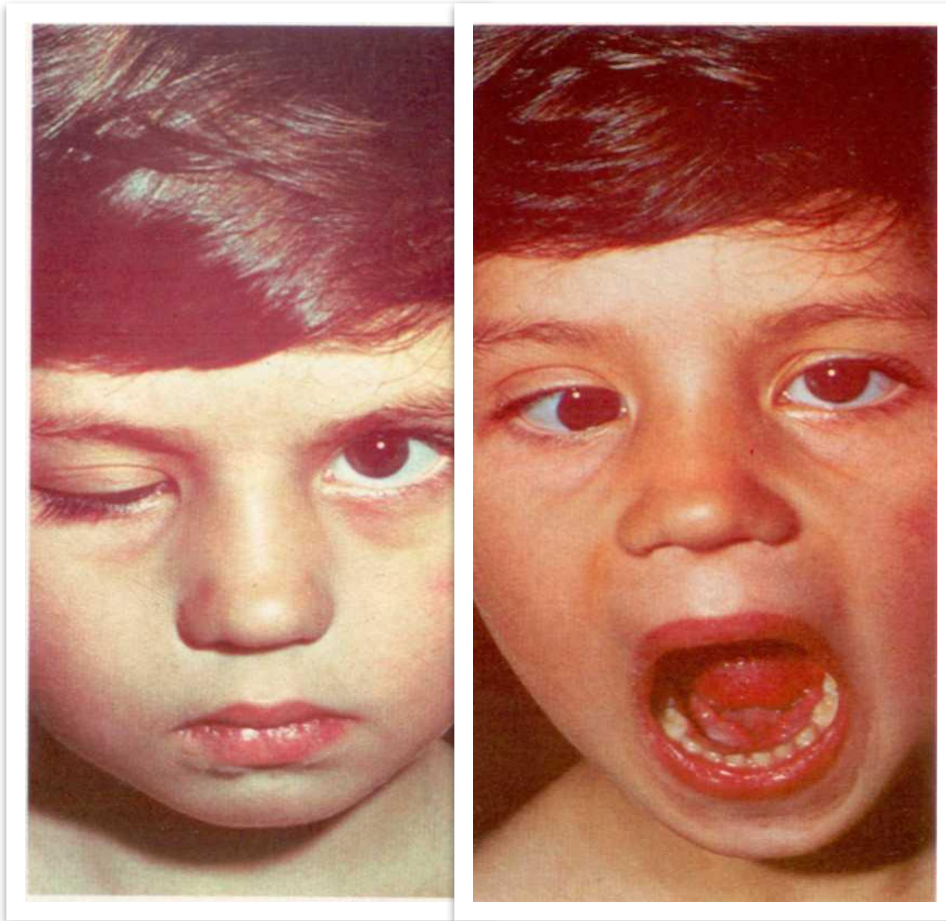Врождённый частичный птоз



- Левосторонний птоз до операции

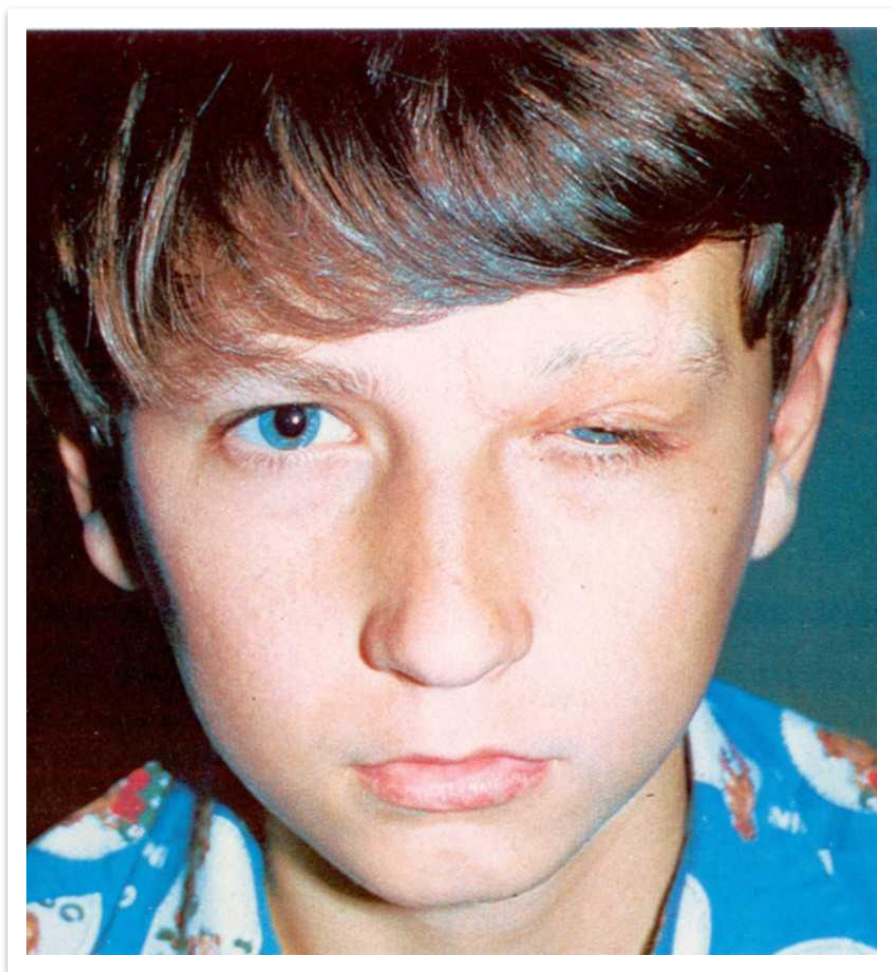
- Тот же случай после операции

Врождённый полный ПТОЗ феномен Маркуса - Гунна



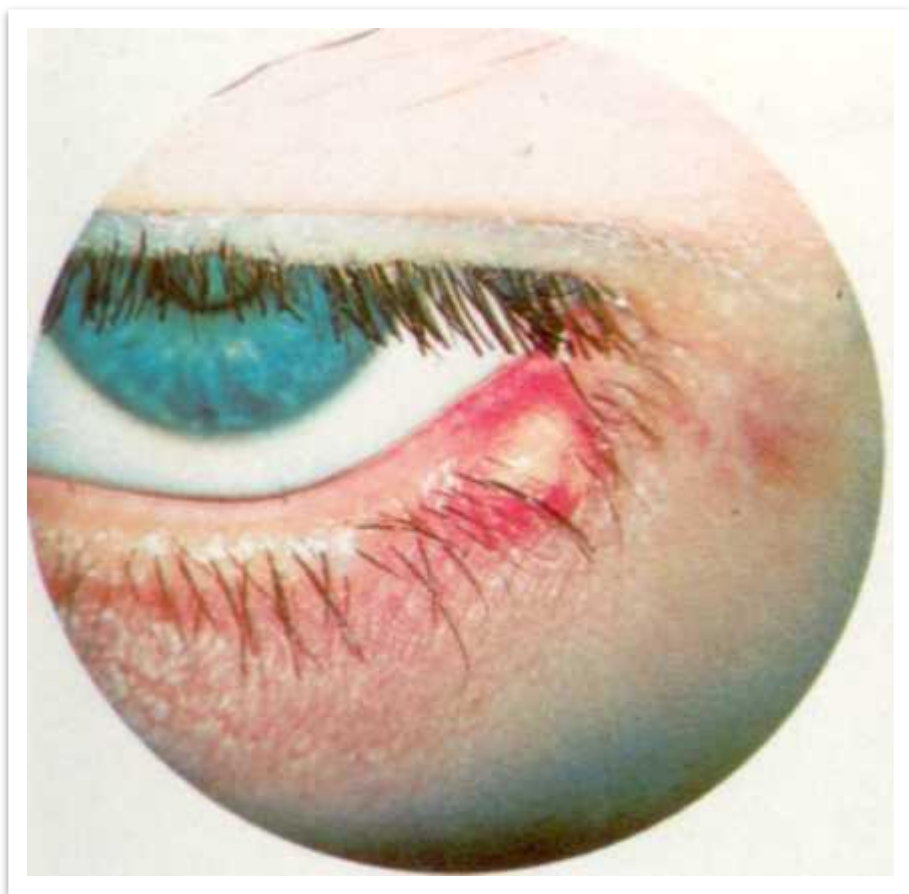
- Верхнее веко правого глаза опущено
- На втором снимке тот же ребенок с открытым ртом и поднятым верхним веком
- Сходящееся косоглазие правого глаза

Травматический ПТОЗ



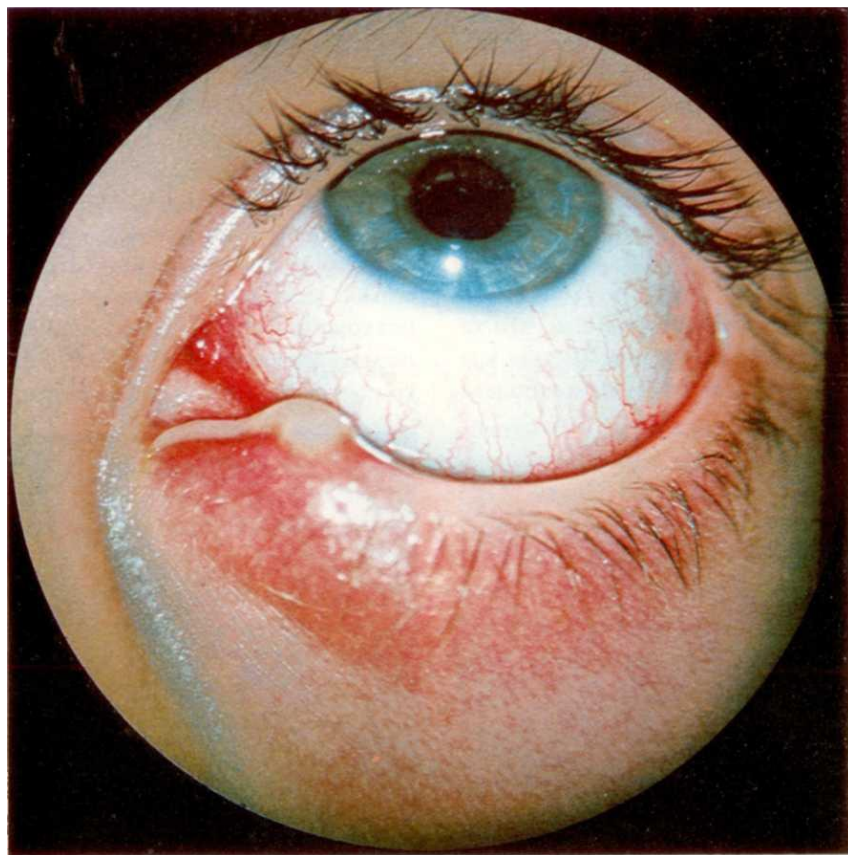
- Рубцы кожи в области лба слева
- Рубцы и деформация верхнего века
- Верхнее веко опущено и прикрывает зрачок
- Глазная щель сужена до 4 - 5 мм

Наружный ячмень



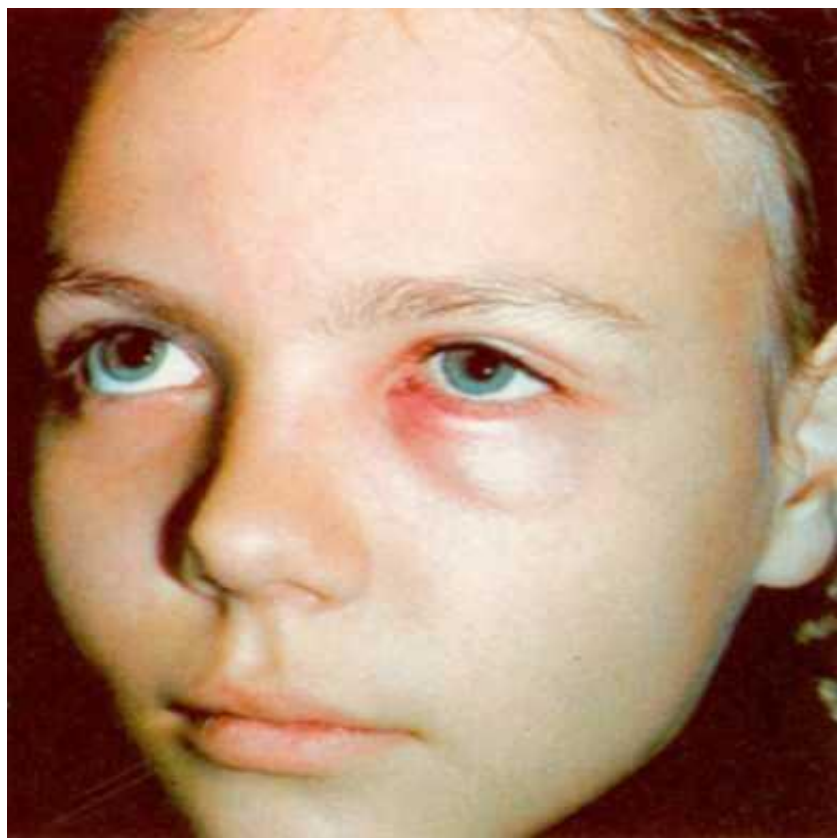- В латеральной части нижнего века левого глаза воспалительный фокус с нагноением
- Локальная гиперемия и отёк кожи нижнего века

Вскрывшийся ячмень



- Вскрывшийся гнойный фокус в медиальной части нижнего века левого глаза

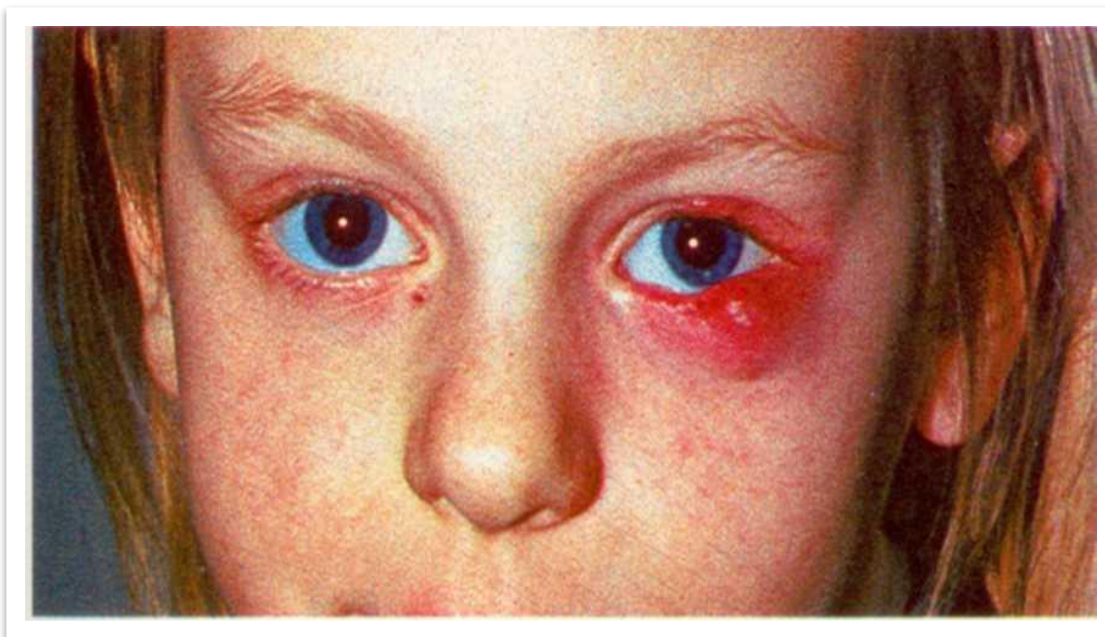Абсцедирующий ячмень



- Вблизи нижней слёзной точки левого глаза вскрывшийся ячмень
- Отёк и гиперемия нижнего века
- Глазная щель сужена

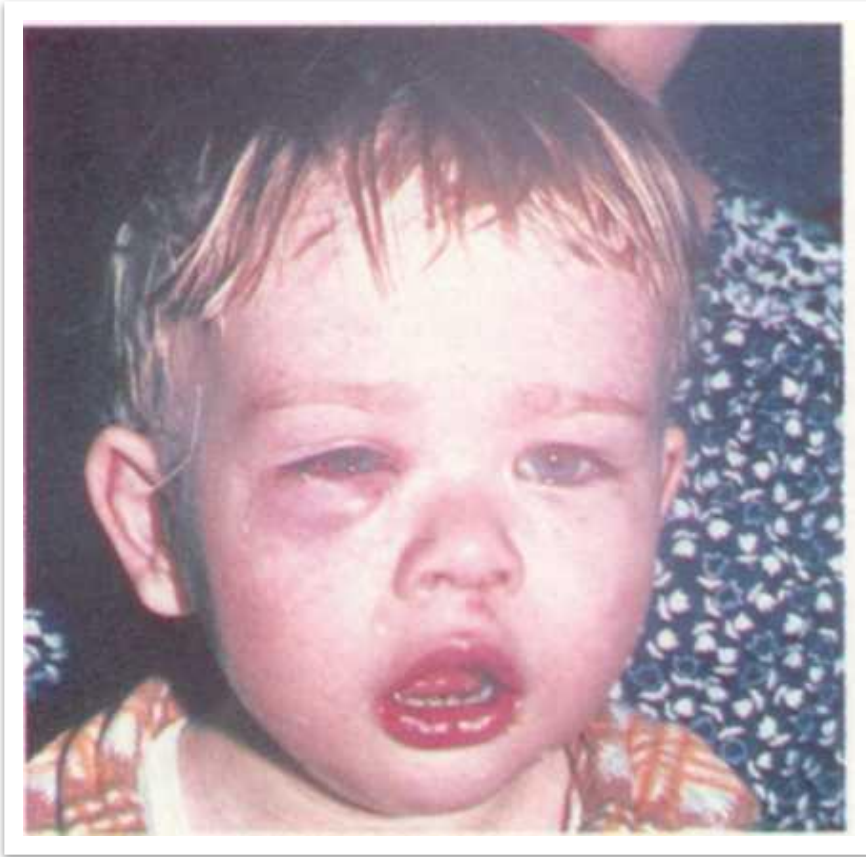Абсцесс нижнего века

- **Выраженная гиперемия и отёк нижнего века слева**



- **В толще нижнего века воспалительный фокус диаметром 10-12 мм**
- **На вершине фокуса кожа истончена, просвечивает гнойное содержимое**

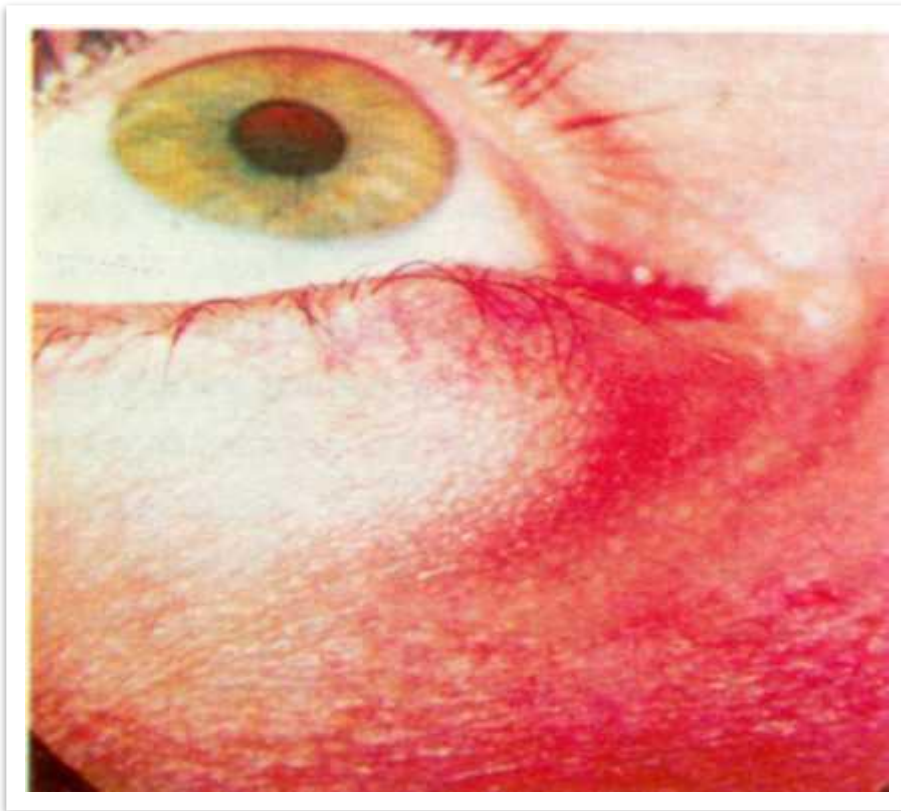Флегмона нижнего века



- Отёк и гиперемия нижнего века и частично верхнего века справа
- Глазная щель сужена
- Отёк и гиперемия конъюнктивы глазного яблока

Халазион

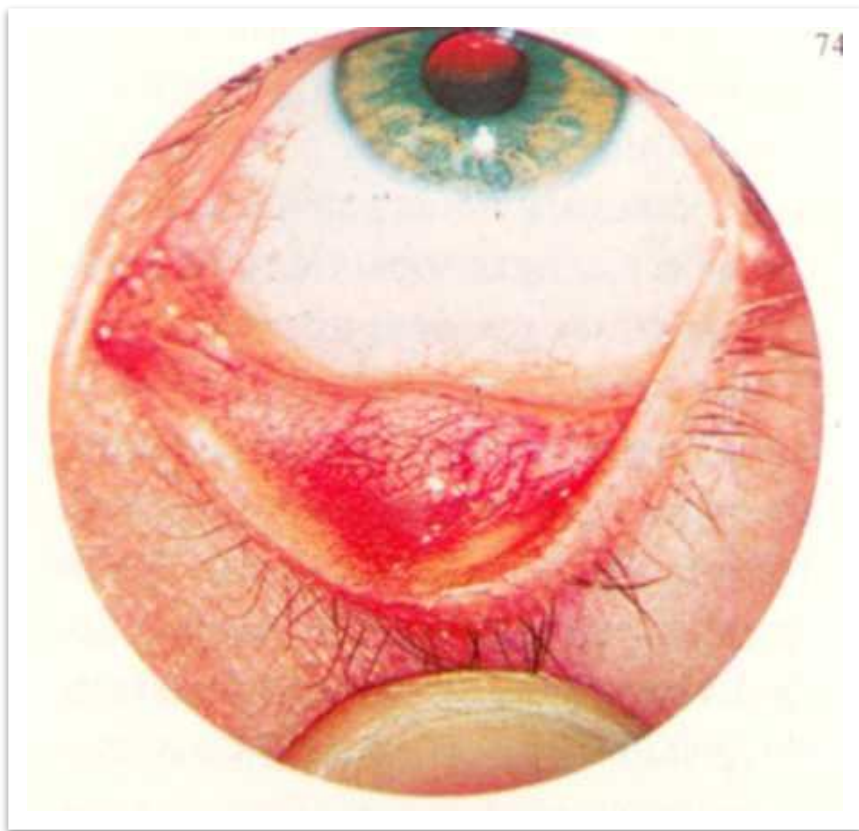
(внутренний ячмень, хронический мейбومیит)



- Над неизменённой кожей нижнего века проминирующее округлое образование диаметром 6 мм, не спаянное с окружающими тканями

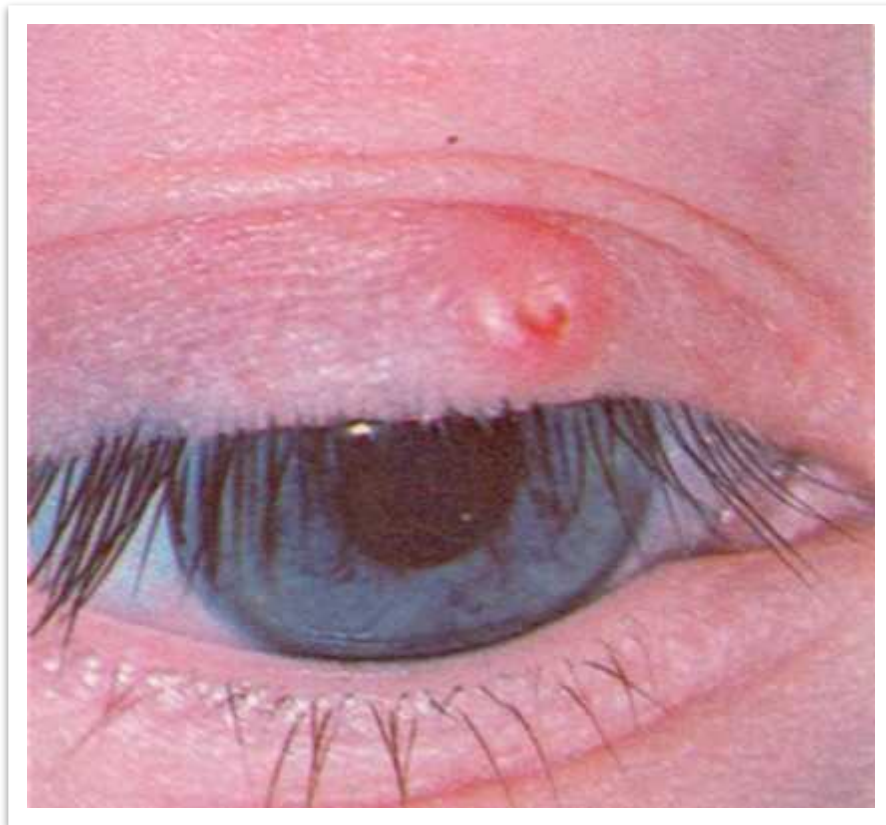Халазион

(внутренний ячмень, хронический мейбومیит)



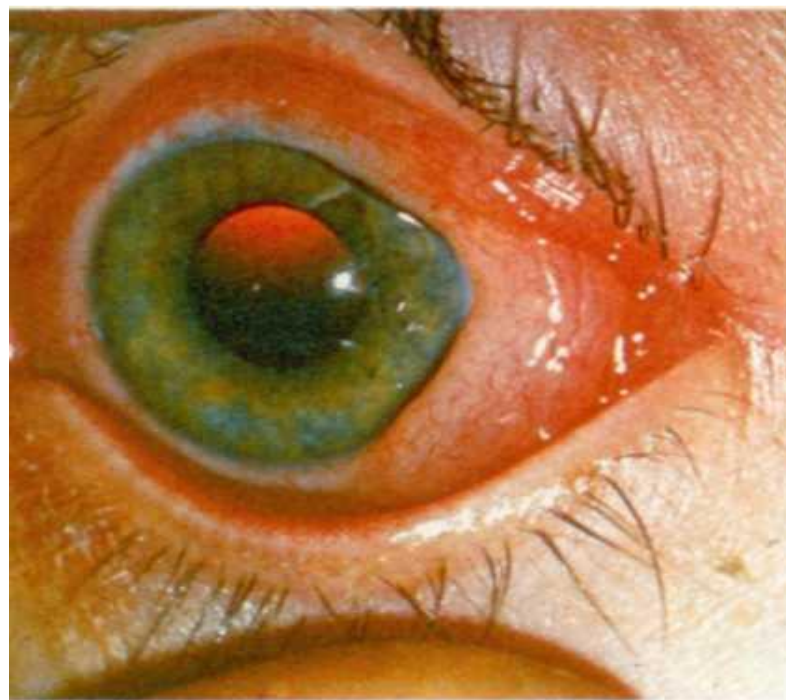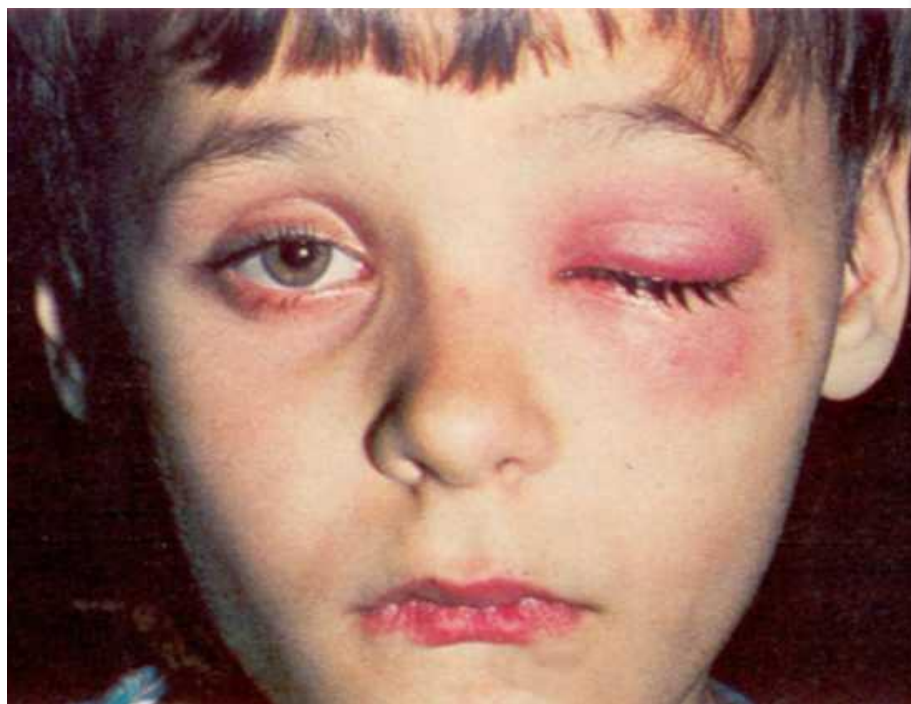- На внутренней поверхности нижнего века проминирующий воспалительный фокус величиной с горошину
- Конъюнктива века гиперемирована

Контагиозный моллюск



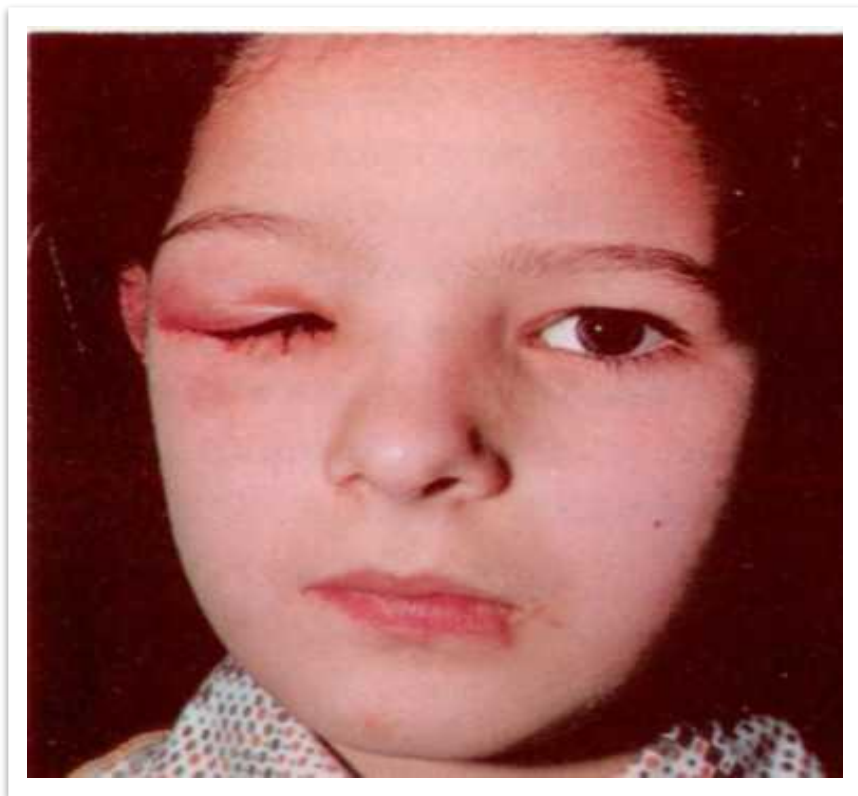- На верхнем веке проминирующее образование телесного цвета диаметром 2-2,5 мм, с вдавлением в центре
- Кожа века вокруг не изменена

Острый дакриoadенит



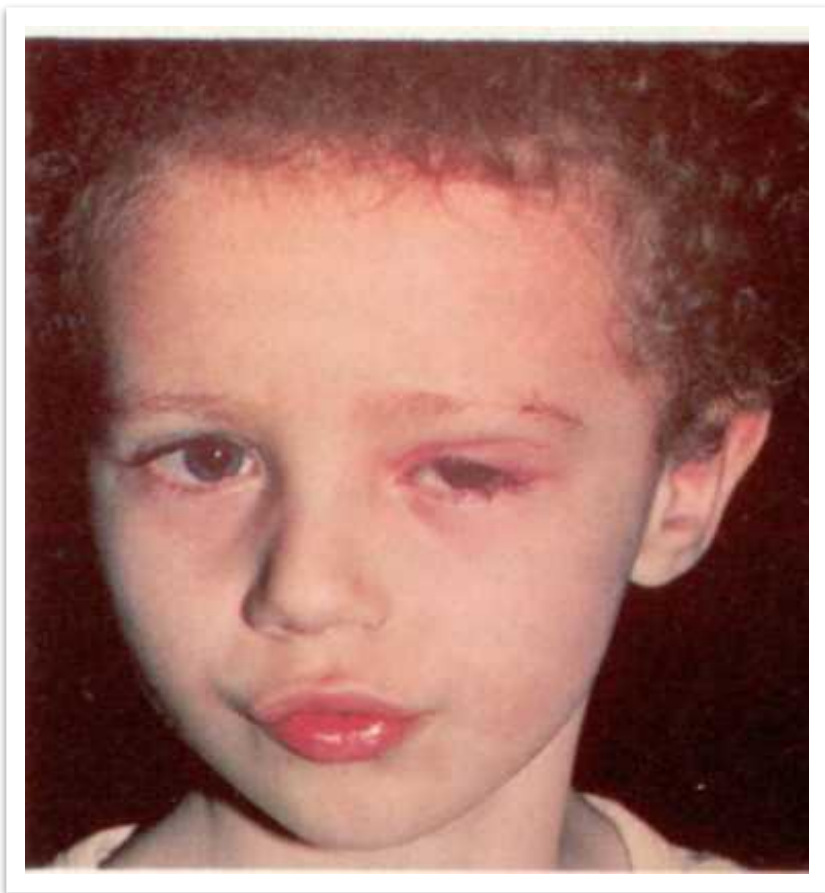- **Выраженная гиперемия и отёк век слева**
- **Глазная щель сомкнута, при её раскрытии отмечается хемоз конъюнктивы**

Острый дакриoadенит



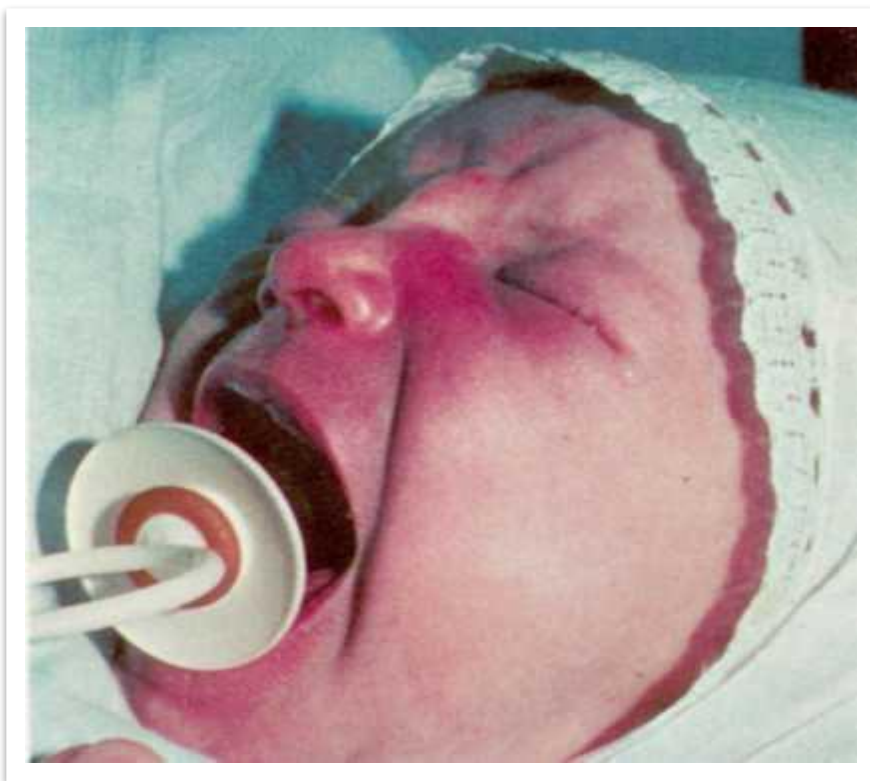- **Выраженная гиперемия и отёк верхнего века, преимущественно в латеральной части, также гиперемия нижнего века**
- **Глазная щель сужена, имеет S-образную форму за счёт увеличения слёзной железы**

Дакриоаденит в фазе стихания



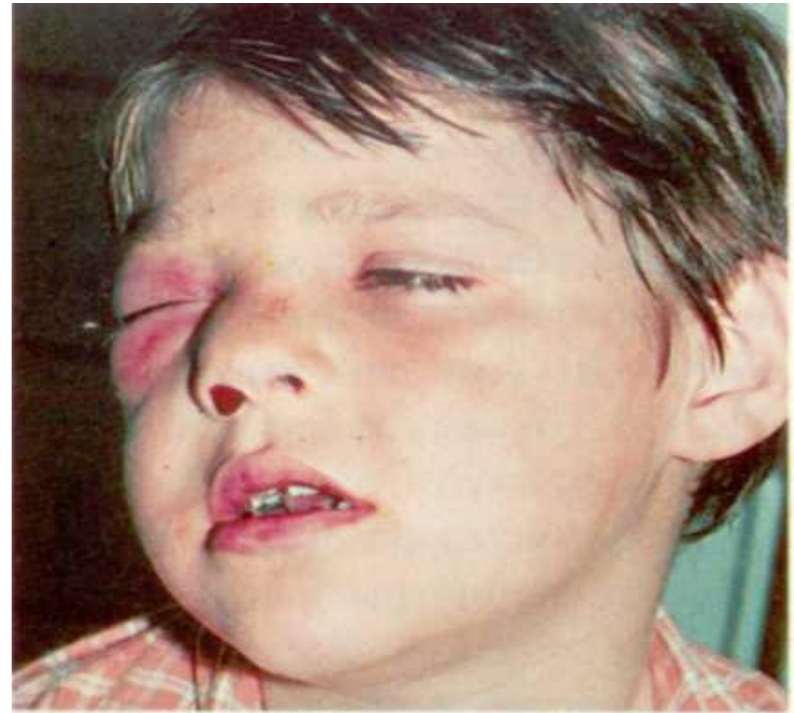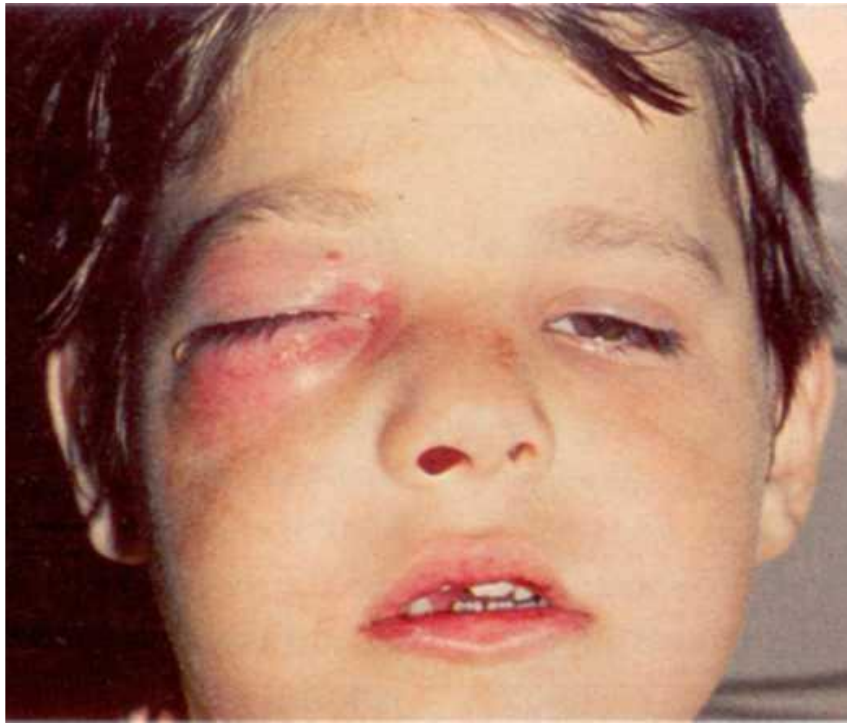- Небольшой отёк и гиперемия верхнего века левого глаза
- Глазная щель слева имеет S-образную форму

Флегмона слёзного мешка



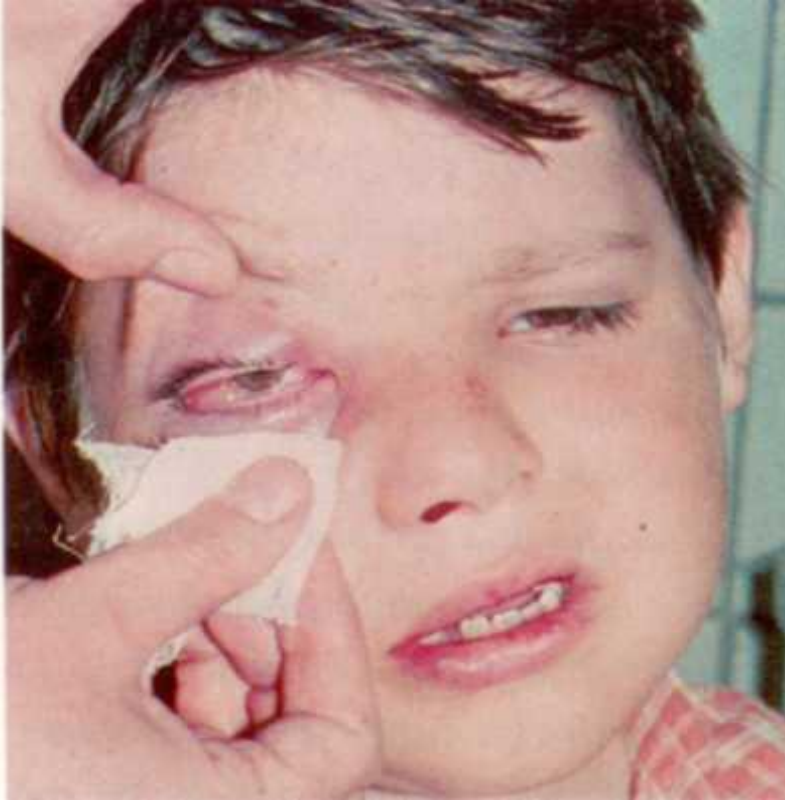- Резкий отёк и гиперемия тканей у медиальной спайки век и спинки носа
- Слёзостояние
- Гнойное отделяемое из слёзных точек слева

Флегмона глазницы



- **Экзофтальм**
- **Плотный отёк век и выраженная гиперемия**
- **Кровянистые выделения из носа**

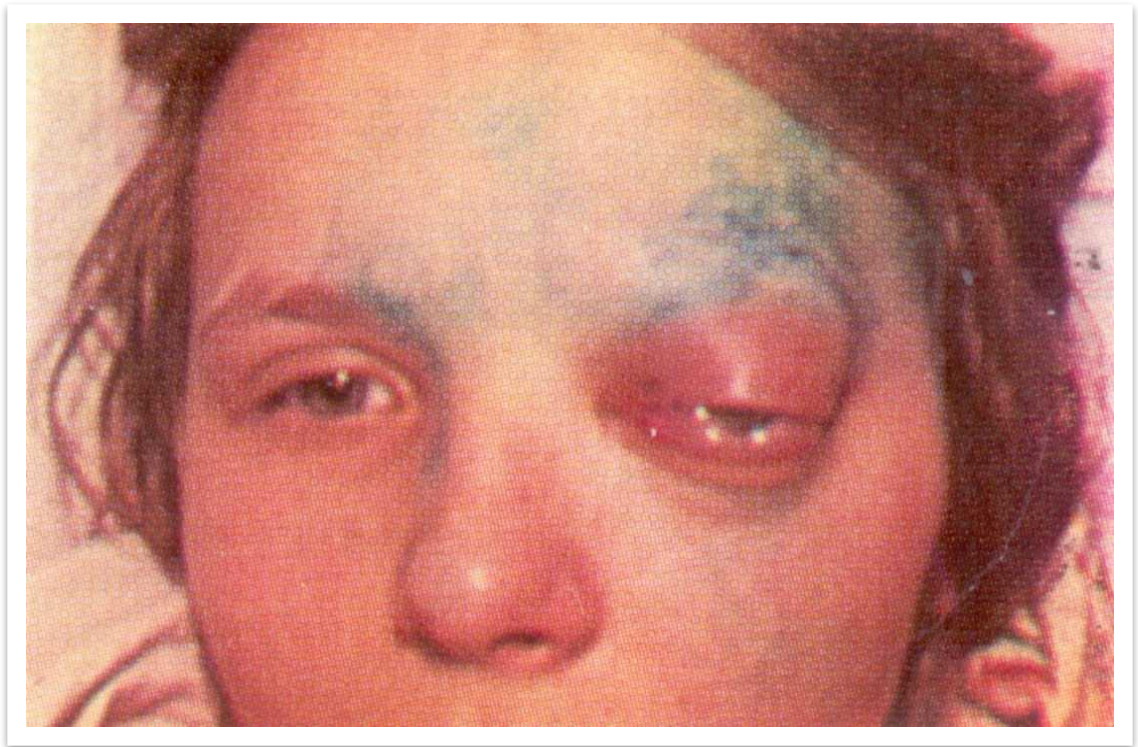Флегмона глазницы



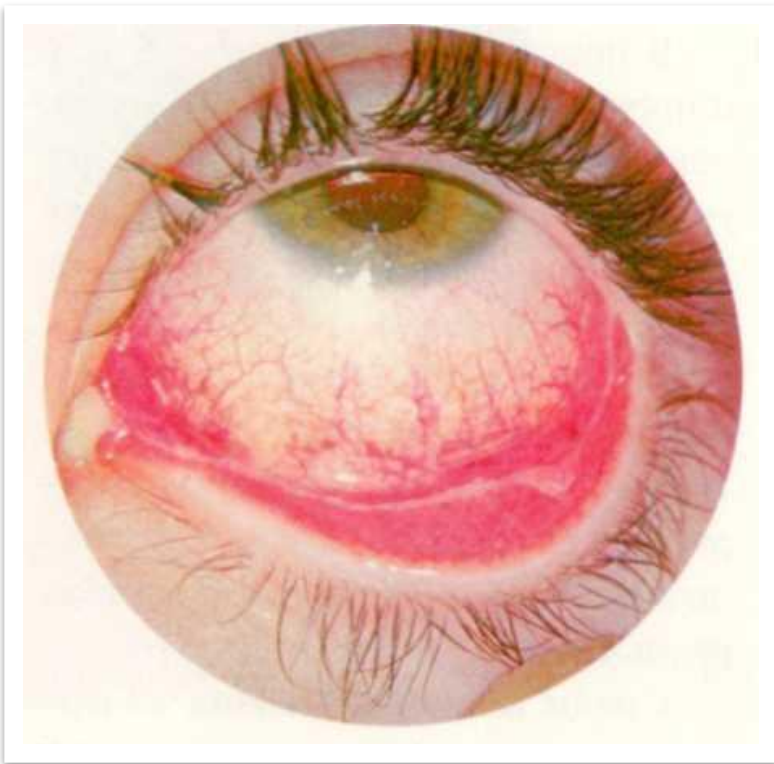
- Глазная щель раскрывается с трудом
- При раскрытии глазной щели отмечается выраженный хемоз конъюнктивы
- Экзофтальм

Флегмона глазницы

- Экзофтальм
- Выраженная гиперемия и отёк век
- Хемоз конъюнктивы
- Гематома кожи в области лба и переносицы



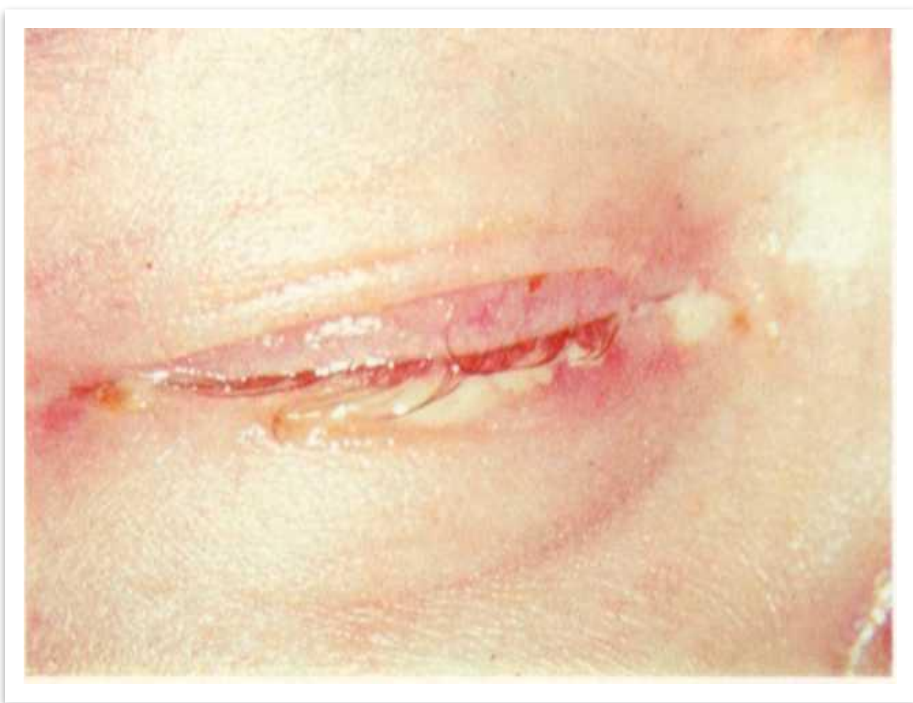Острый бактериальный конъюнктивит



- **Выраженная инъе́кция конъюнктивы глазного яблока и нижней века**
- **В области слёзного мясца и нижней переходной складки слизисто-гнойное отделяемое**
- **Рисунок желез хряща на нижнем веке маскируется его гиперемией**

Бактериальный конъюнктивит

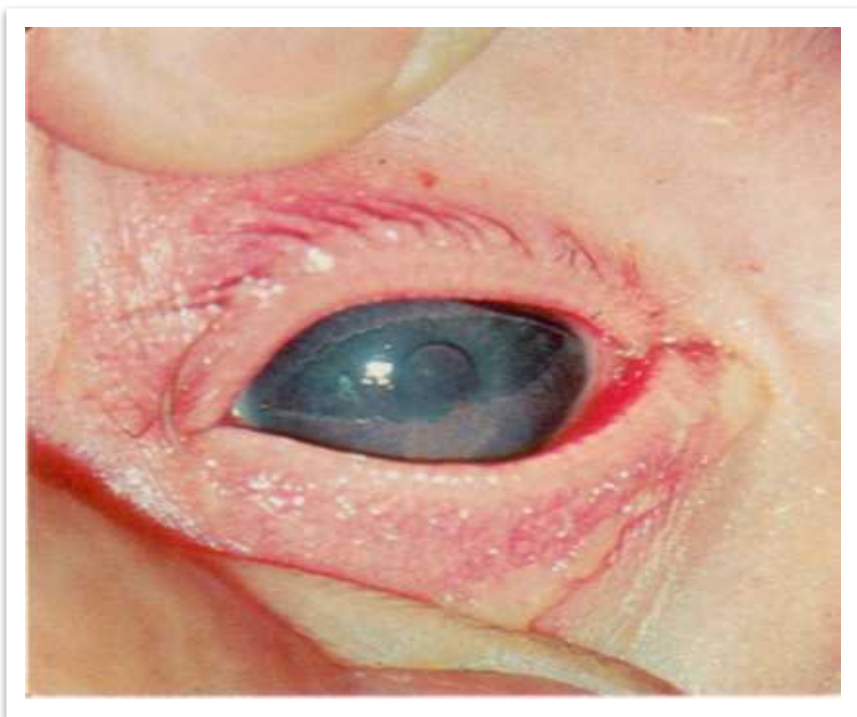Пневмококковый конъюнктивит



- Гиперемия и мацерация кожи у медиального и латерального углов глазной щели
- Мягкий отёк век
- Обильное гнойное отделяемое
- Глазная щель сомкнута

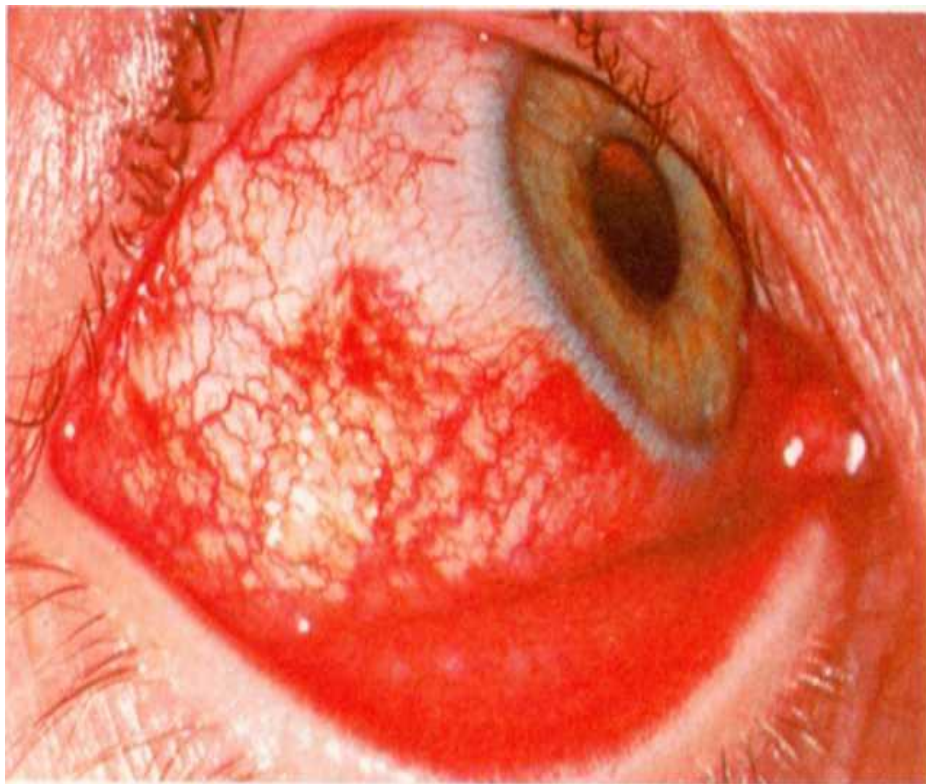Бактериальный конъюнктивит

Пневмококковый конъюнктивит



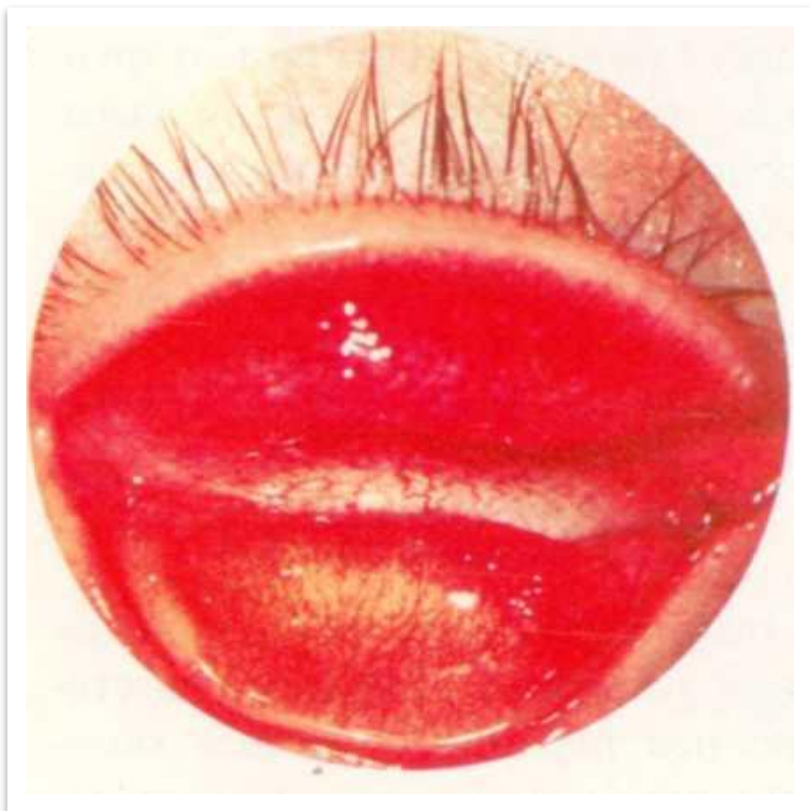
- При размыкании глазной щели резкая гиперемия конъюнктивы век и менее выраженная глазного яблока
- Отделяемого из слёзных точек нет

Острый вирусный конъюнктивит



- **Выраженная гиперемия конъюнктивы нижнего века и глазного яблока**
- **Многочисленные сливающиеся кровоизлияния в конъюнктиве**

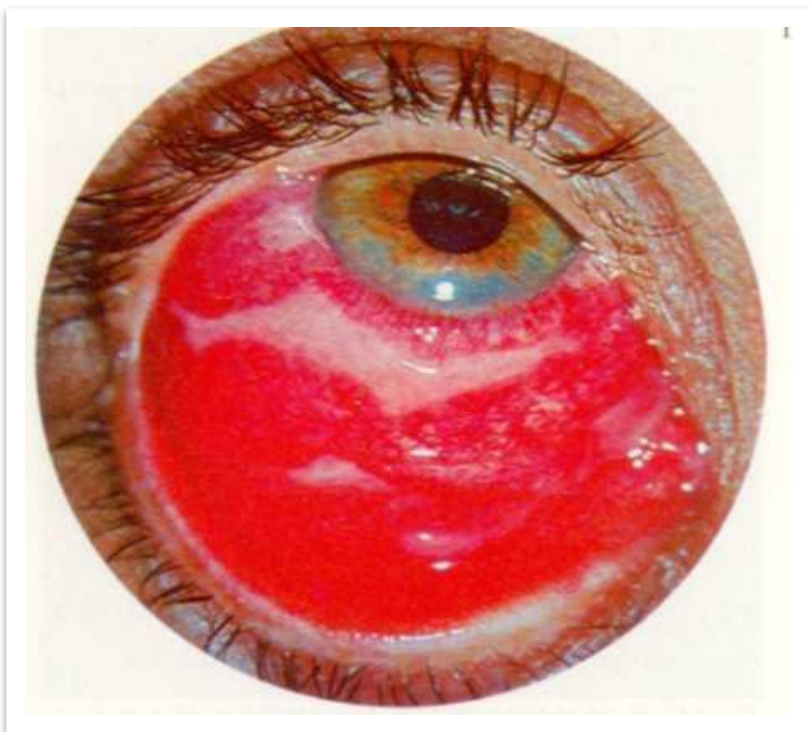
Острый вирусный конъюнктивит



- **Выраженная поверхностная инъекция конъюнктивы век и глазного яблока**
- **Конъюнктивит век набухшая, рыхлая**
- **Мелкие фолликулы**

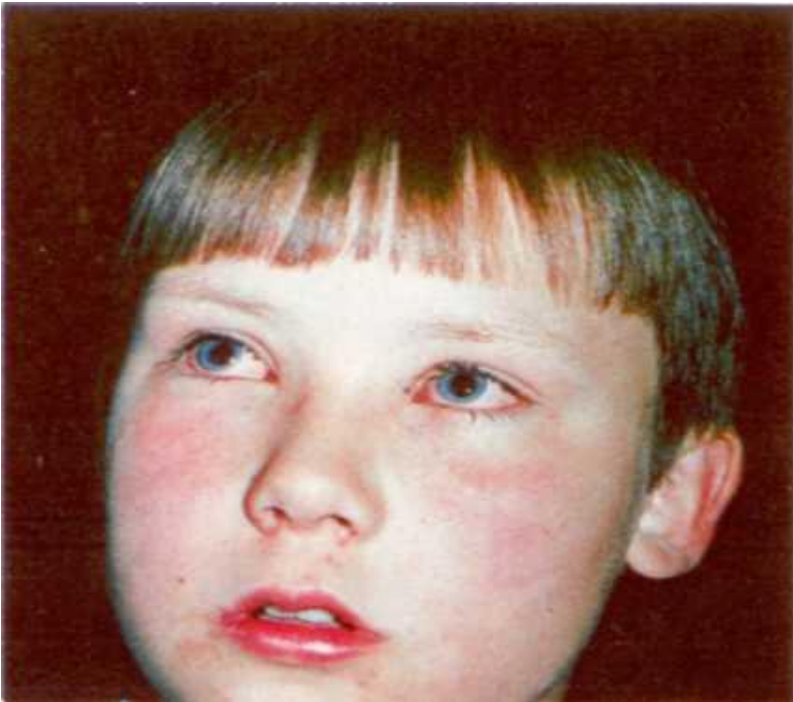Острый вирусный конъюнктивит

Аденовирусный конъюнктивит

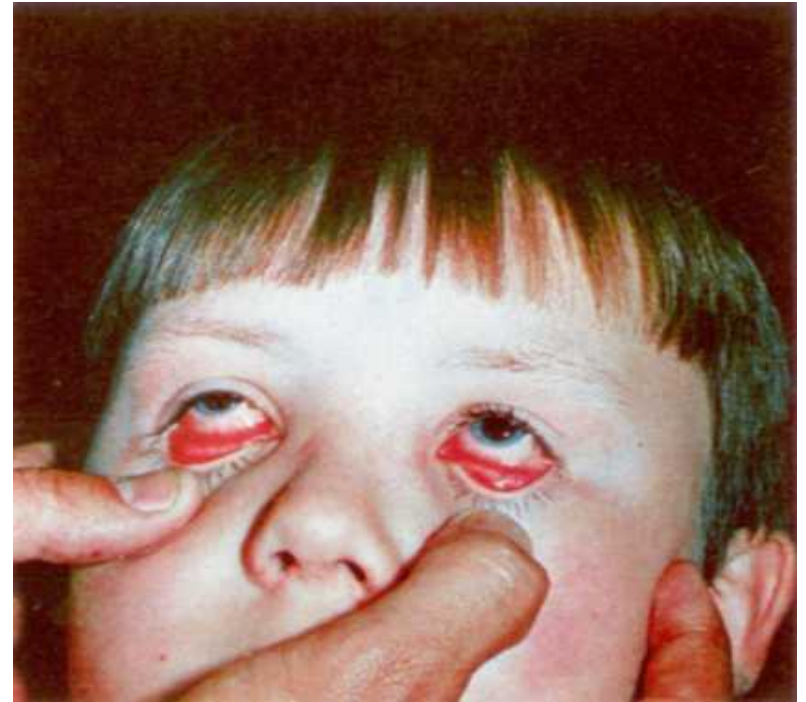

- **Выраженная гиперемия и отёк конъюнктивы**
- **Кровоизлияния в конъюнктиве**
- **Серые тонкие полупрозрачные плёнки, легко снимающиеся ватным тампоном**

Аллергический конъюнктивит сезонный цветочный поллиноз

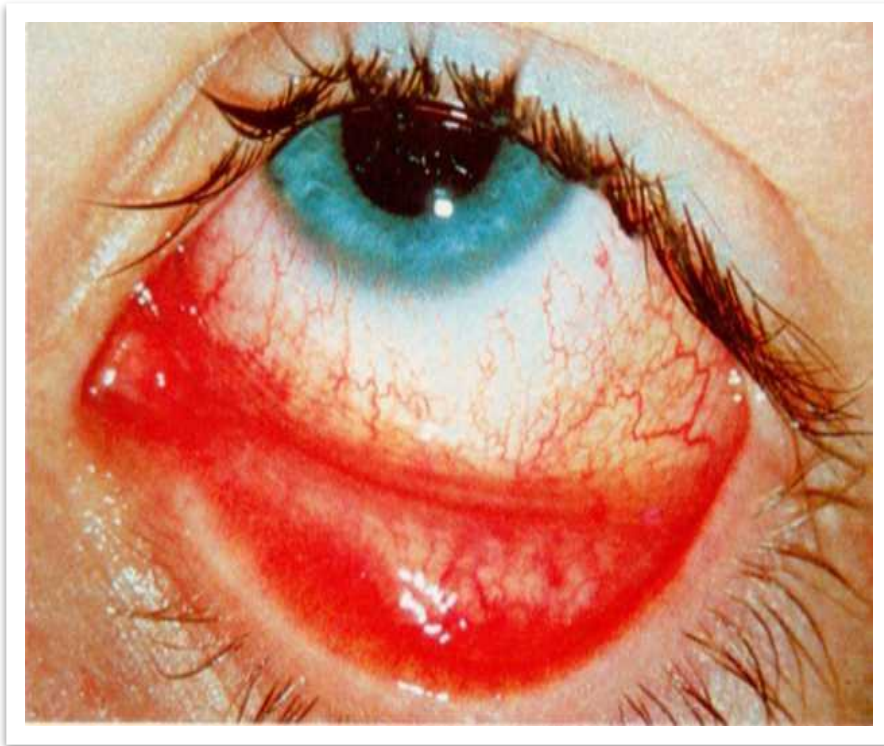


- Гиперемия кожи лица
и конъюнктивы



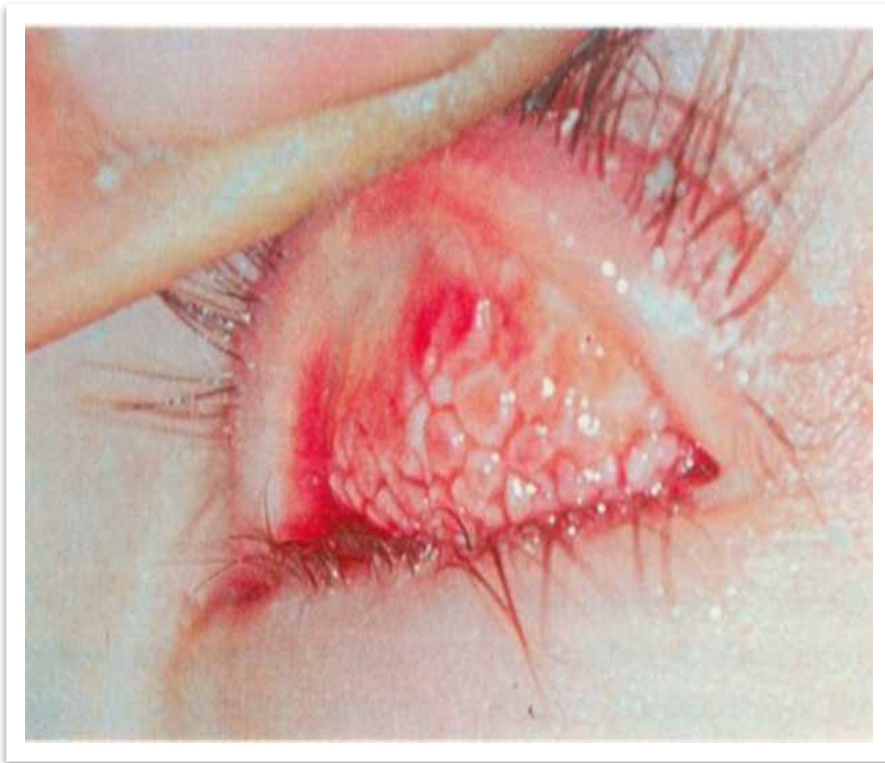
- Яркая гиперемия и
отёк конъюнктивы

Аллергический конъюнктивит сезонный цветочный поллиноз



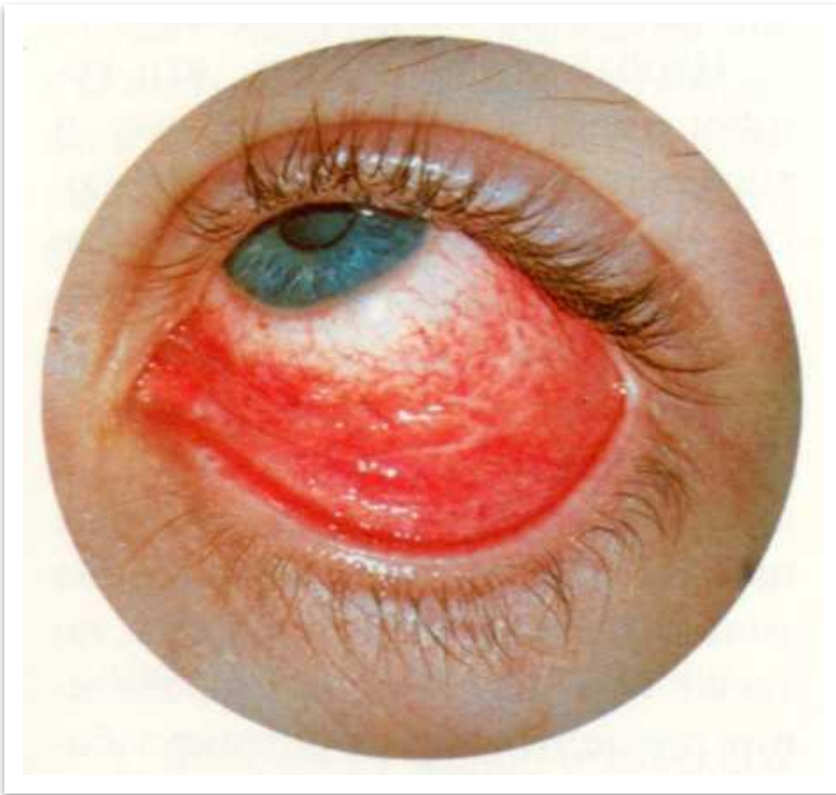
- Резкая гиперемия и отек конъюнктивы век и глазного яблока
- Рисунок желез хряща (мейбомиевых) ступшеван

Аллергический конъюнктивит весенний катар



- На незначительно гиперемированной конъюнктиве верхнего века многочисленные сосочки в виде „бульжной мостовой“

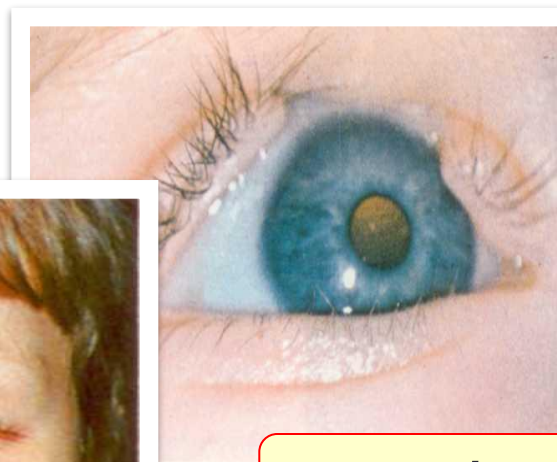
Аллергический конъюнктивит медикаментозный



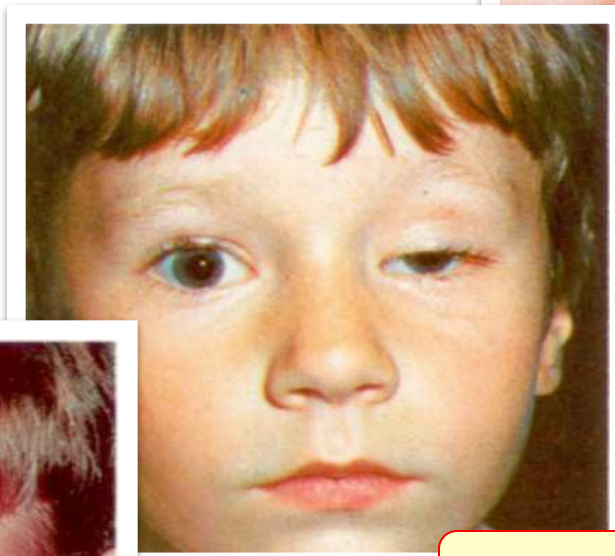- **Выраженный отёк конъюнктивы век (особенно нижней переходной складки)**
- **Гиперемия с молочным оттенком**
- **Полупрозрачные фолликулы без тенденции к слиянию**

ДАЙТЕ ОТВЕТ НА ВОПРОС

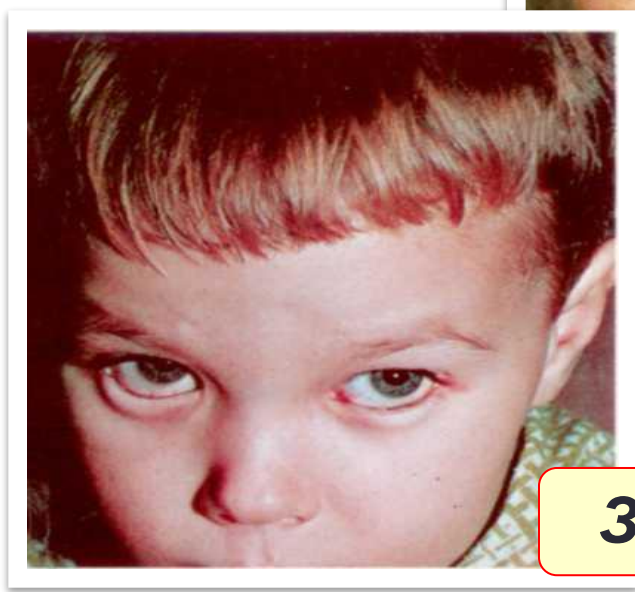
Как называется данная аномалия развития века?



Колобома века



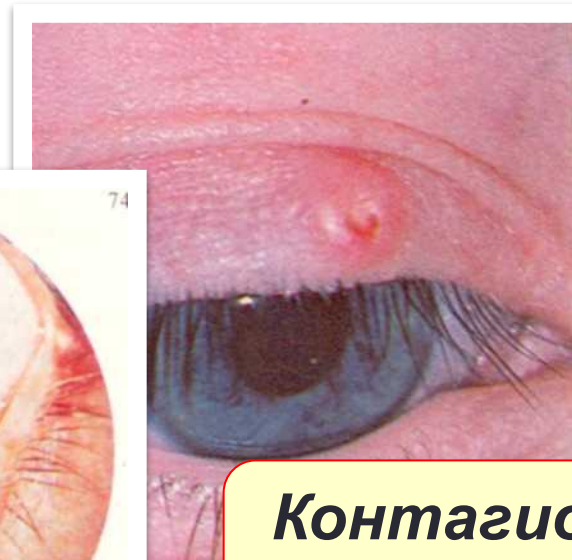
Птоз



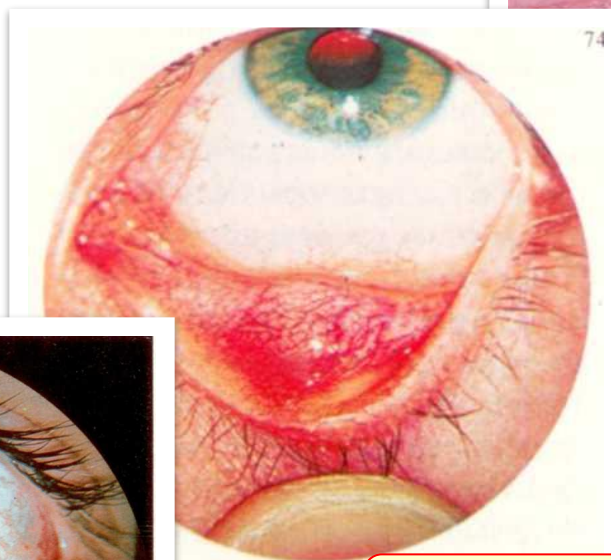Заворот век

ДАЙТЕ ОТВЕТ НА ВОПРОС

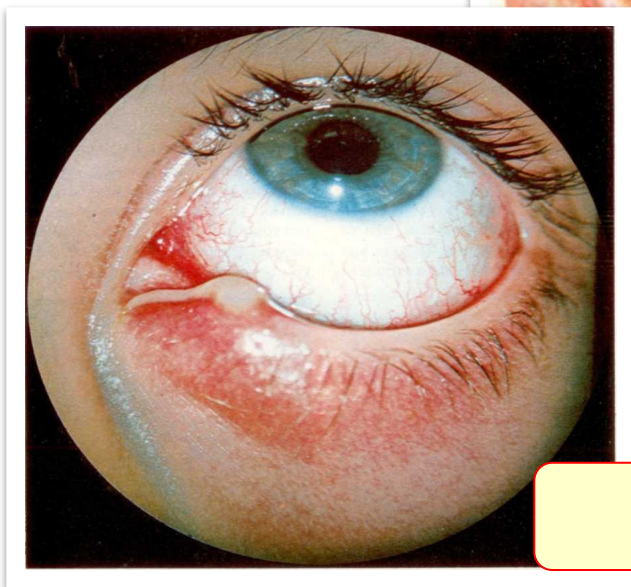
Какое это заболевание век?



**Контагиозный
моллюск**



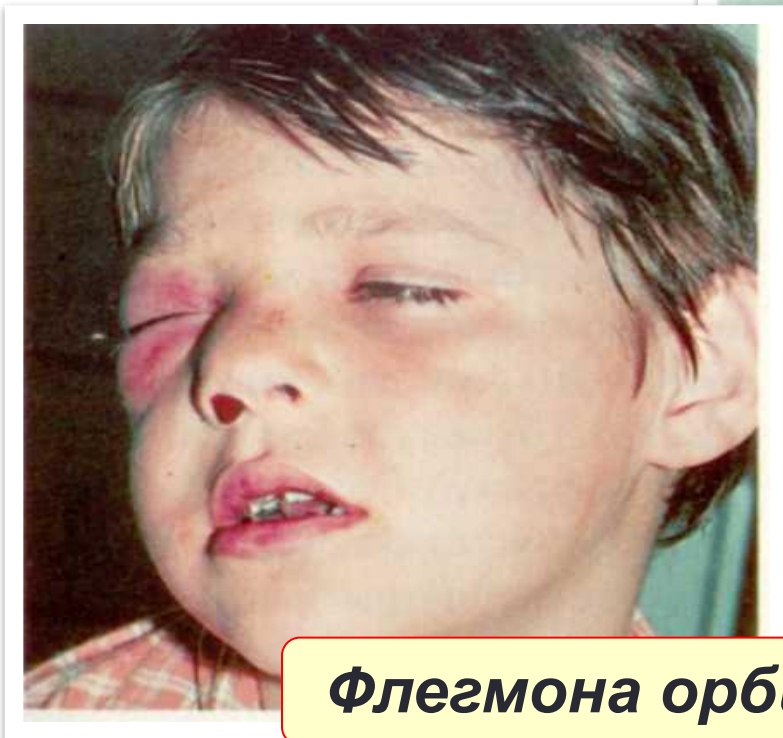Халязион



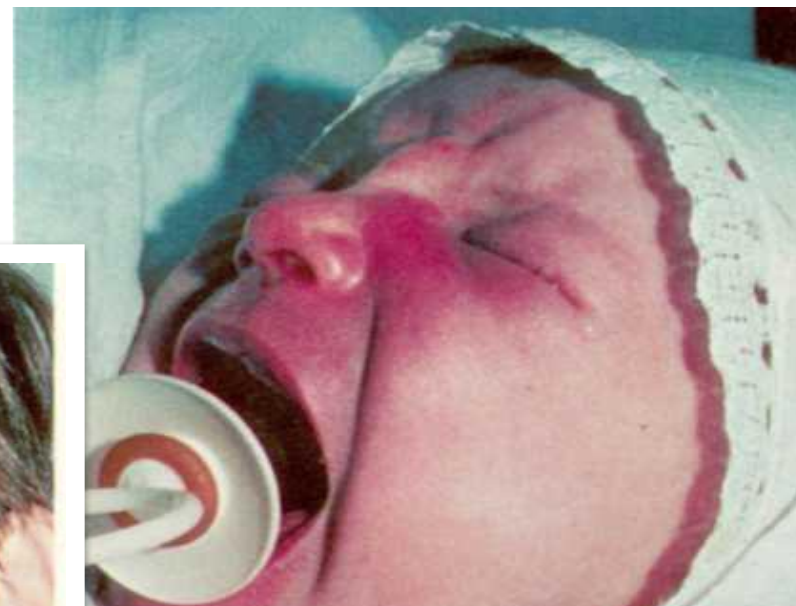Ячмень

ДАЙТЕ ОТВЕТ НА ВОПРОС

Какое это неотложное состояние?



Флегмона орбиты



Флегмона слёзного мешка

Литература

1. Ковалевский Е.И. Глазные болезни. Атлас: Руководство к практическим занятиям. М.: Медицина, 1985. – 280 с., ил.

Спасибо за внимание!

