

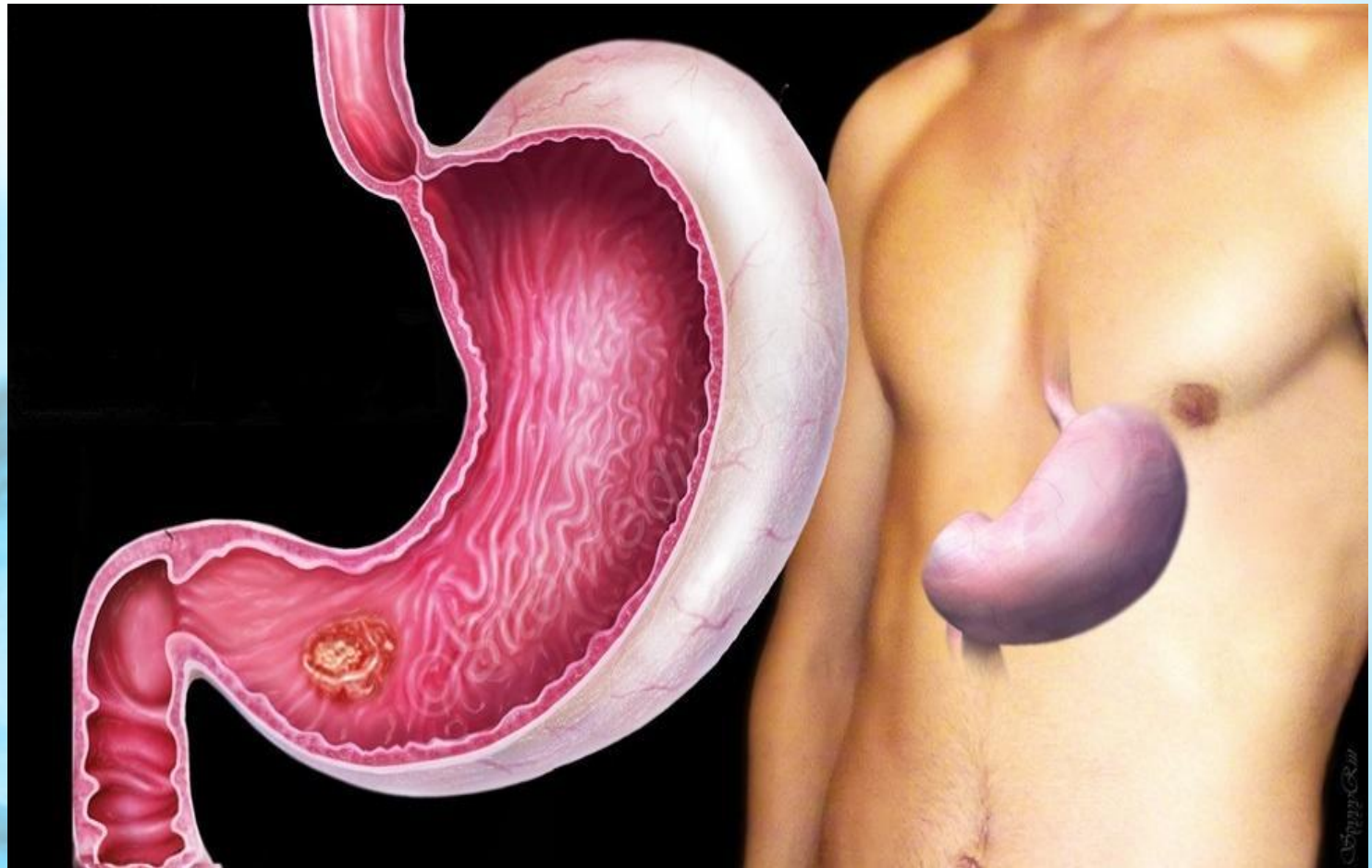


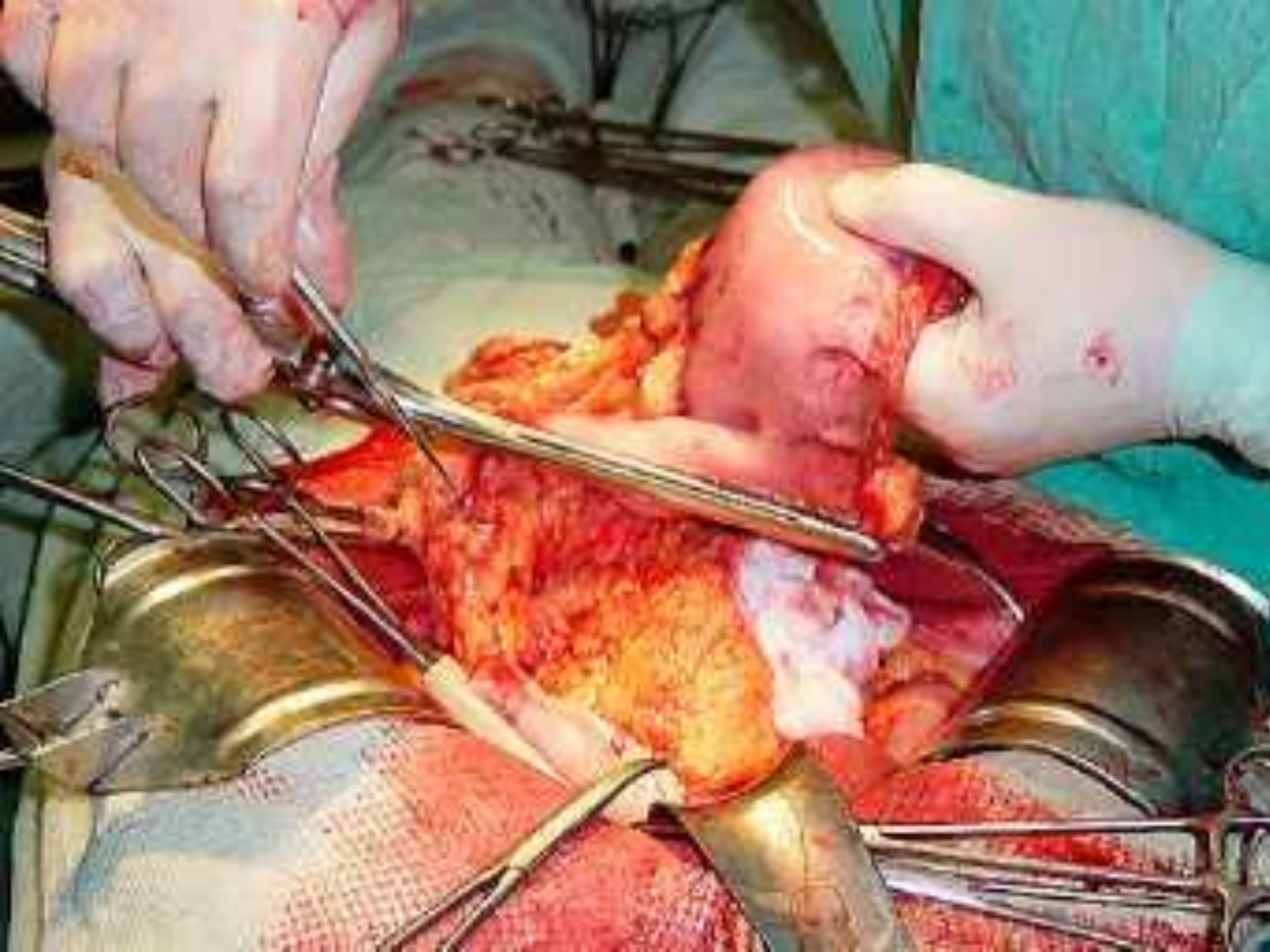
Значение Лимфодесекции при Гастроэктомии

**Выполнили: студенты
Леч/фак
422 группа Ахмедов Х.И
424 группа Алиев А.А**



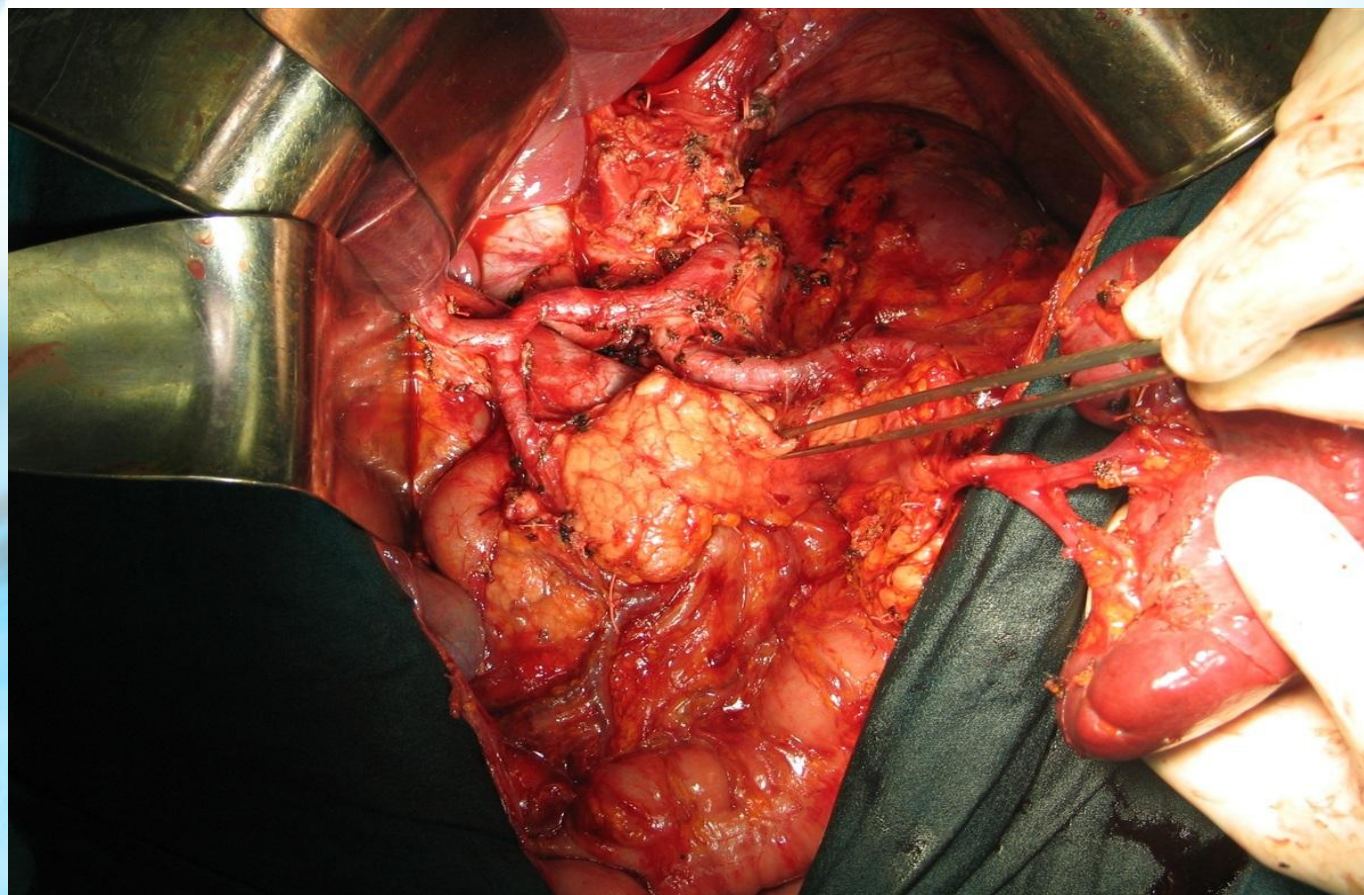
Рак желудка







Лимфодесекция

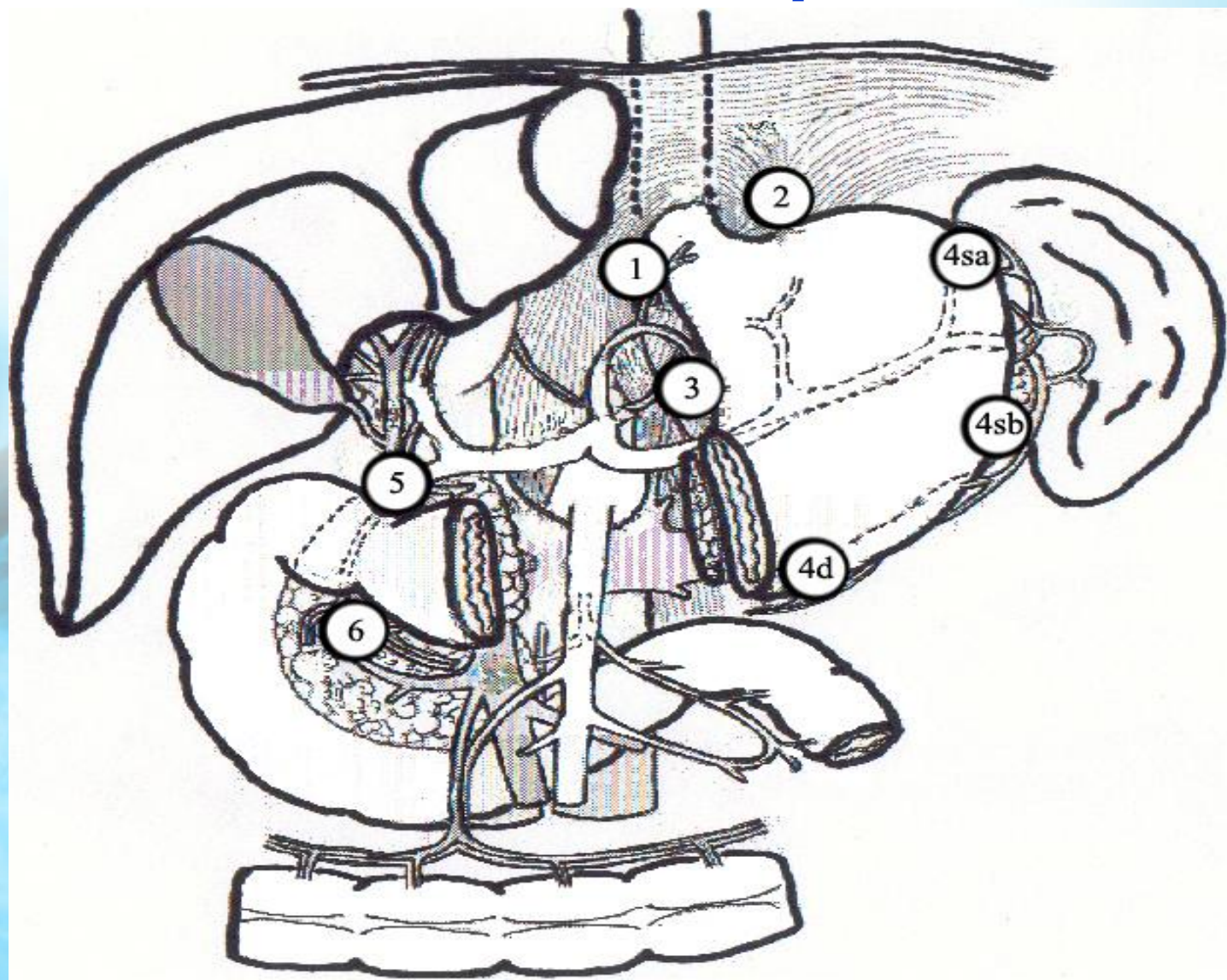




Классификация лимфоузлов

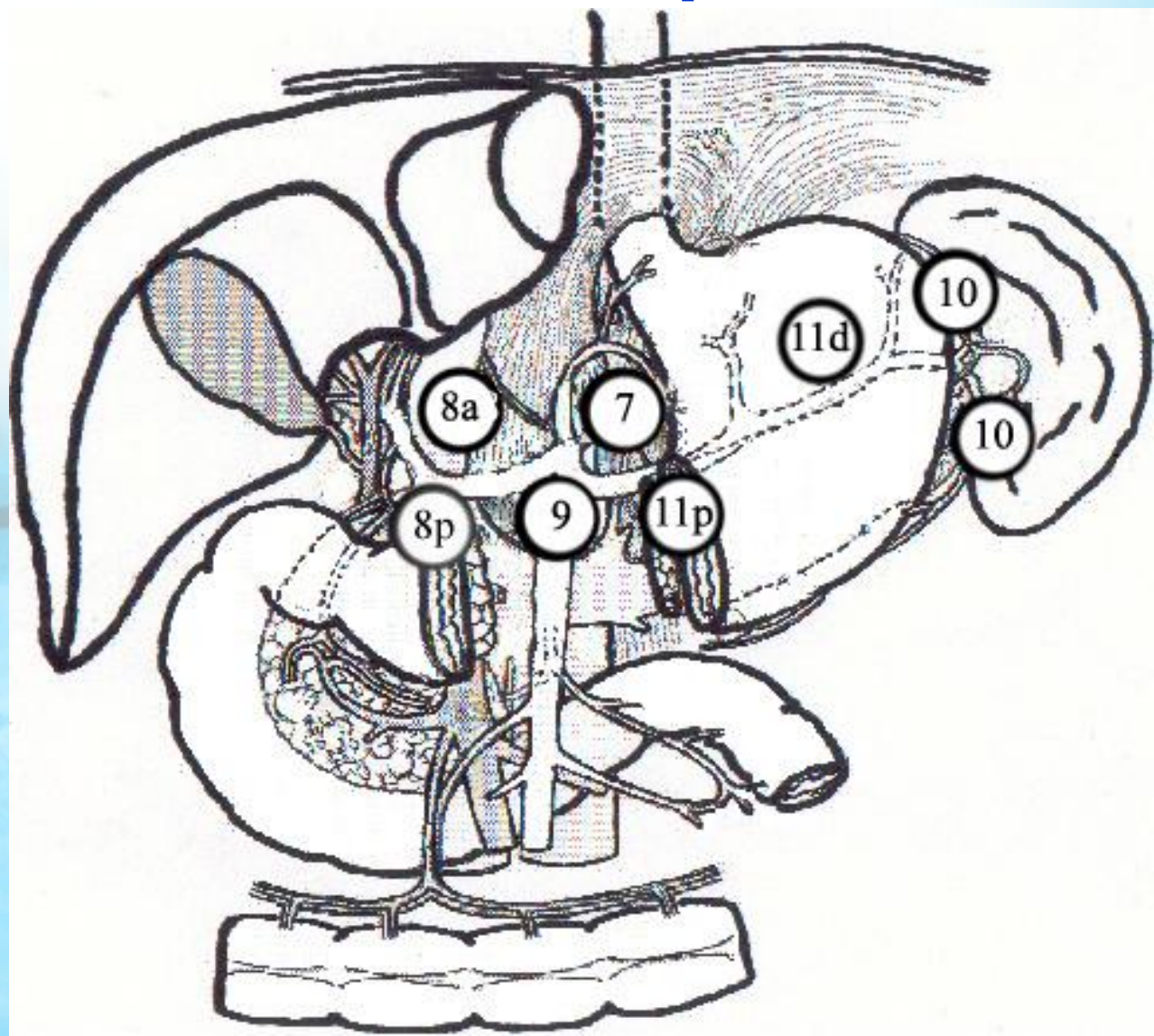


Лимфоколлектор первого порядка – N1



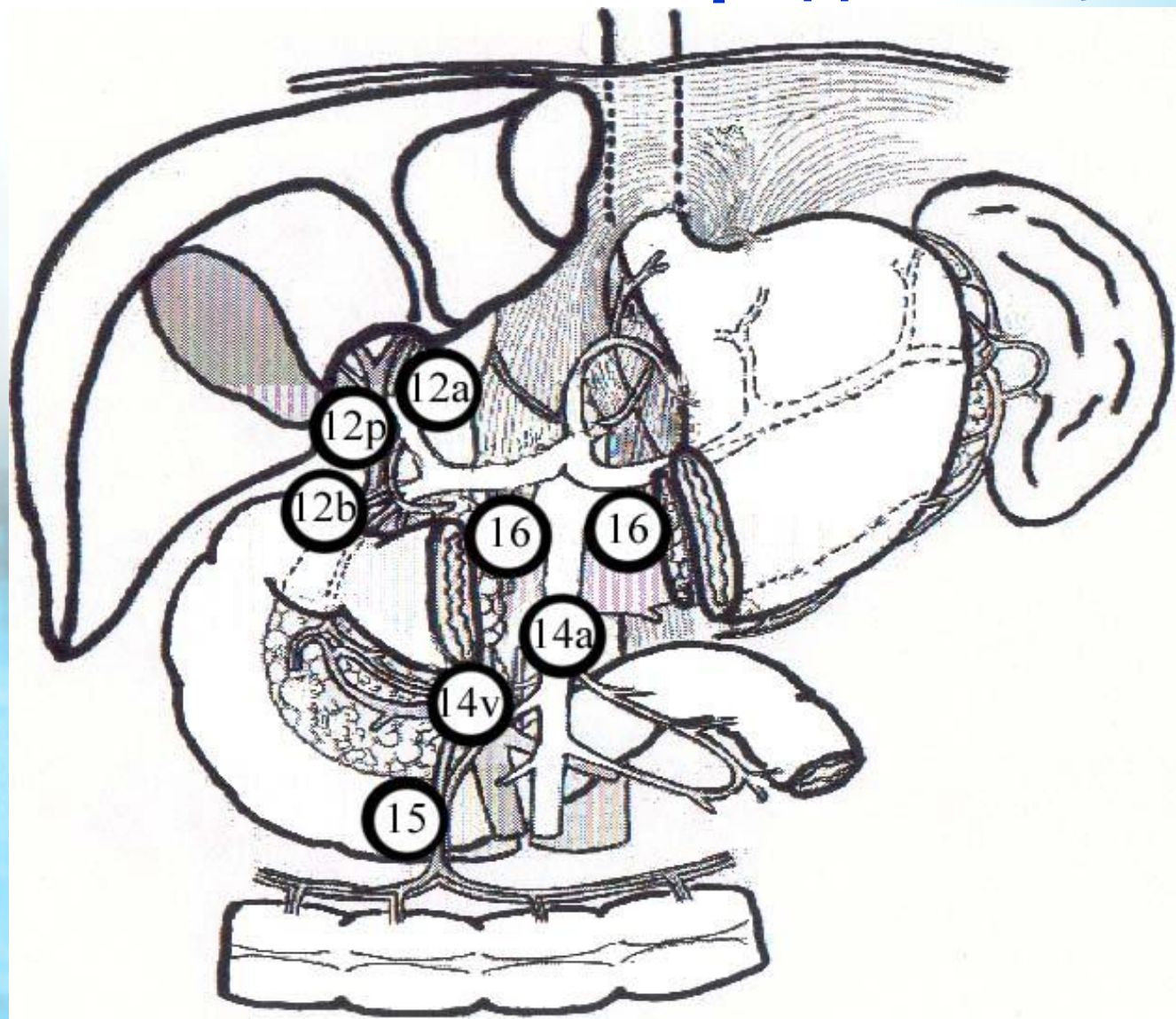


Лимфоколлектор второго порядка – N2



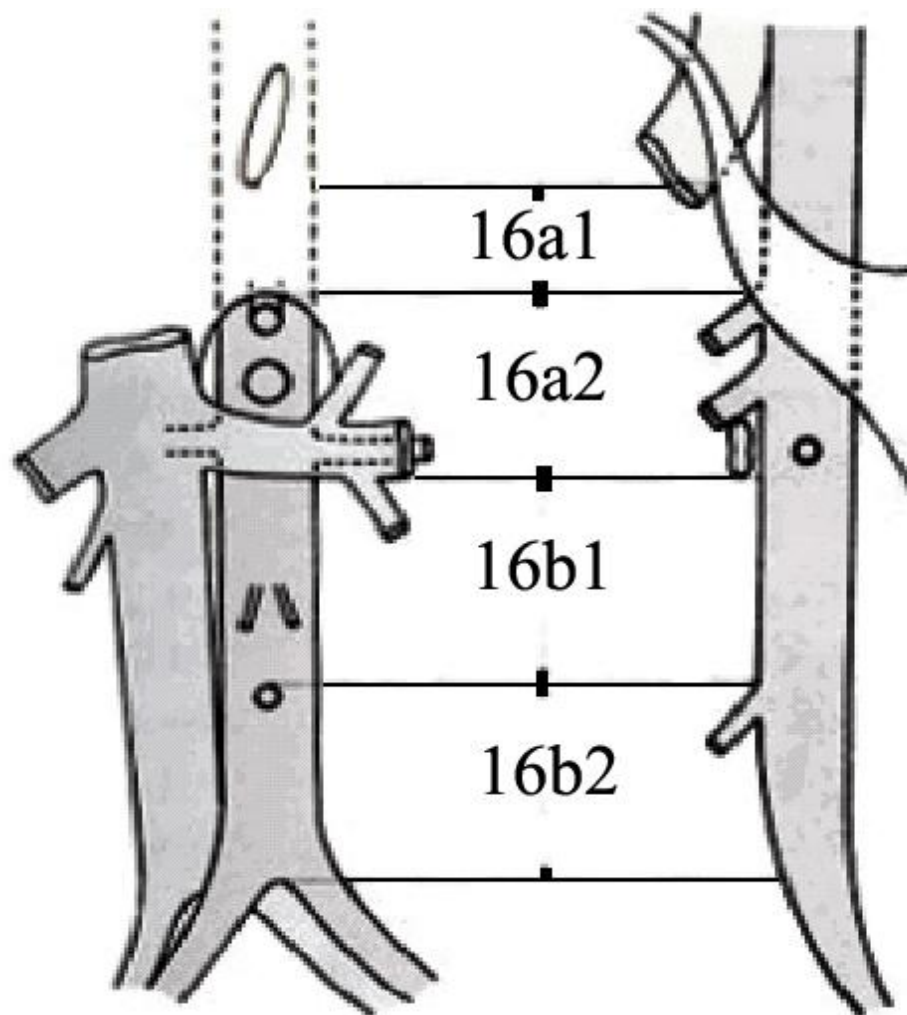


Лимфоколлектор третьего порядка – N3





Группы парааортальных лимфоузлов

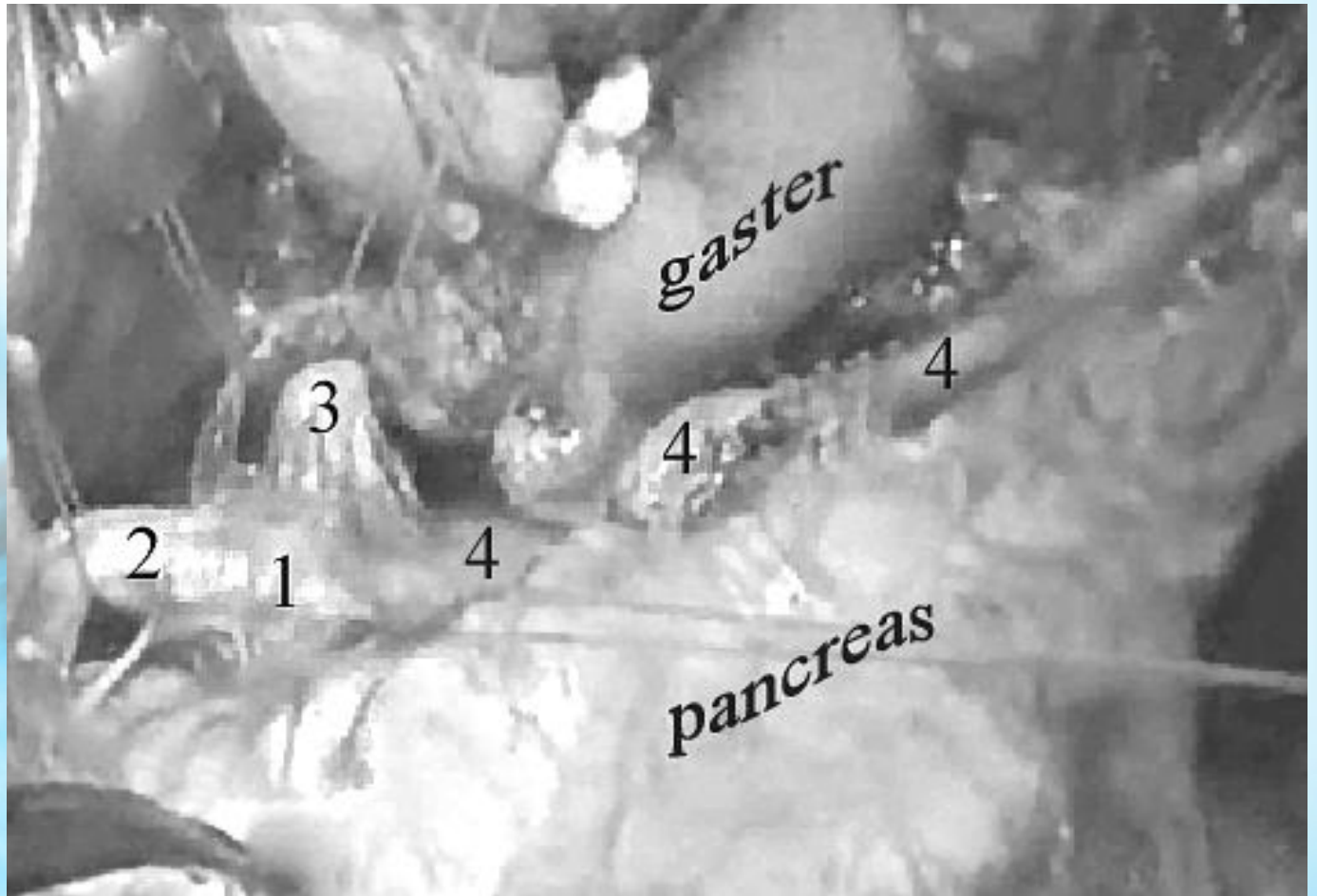




Лимфодесекция



Вид после заверенной D2 лимфодиссекции





СТАЩЕ БО!