

Зрительные агнозии

Выполнили:
студентки 2 курса, СДО
Синельникова Дарья
Федотова Виктория
Царёва Екатерина

Агнозии – нарушения различных видов восприятия, возникающие при поражении коры больших полушарий и ближайшей подкорки при сохранности элементарных функций анализаторов.

Зрительные агнозии- расстройства зрительного восприятия, возникающие при поражении корковых структур задних отделов больших полушарий и протекающие при относительной сохранности элементарных зрительных функций.

Первое описание зрительной агнозии принадлежит Герману Мунку (1881)



Таблица для заполнения

Вид агнозии	Причина возникновения	Симптомы

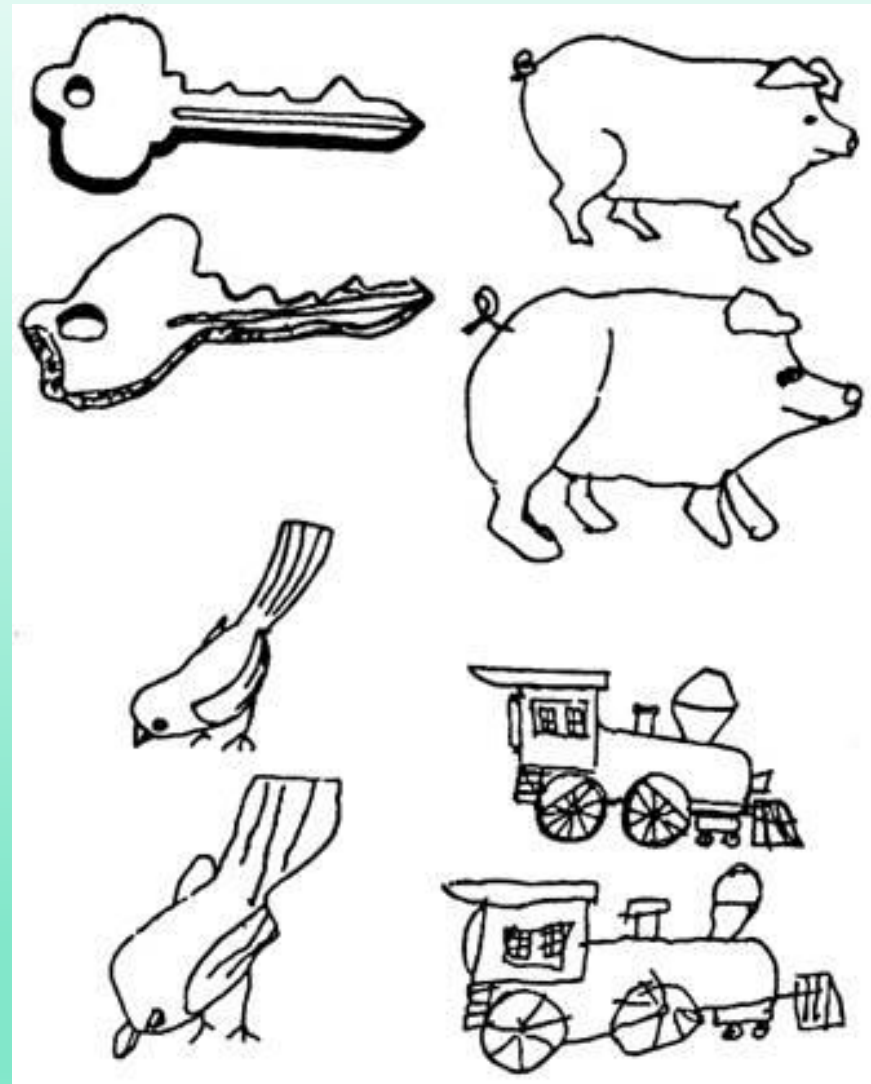
Виды зрительных агнозий:

- ❖ Предметная
- ❖ Лицевая
- ❖ Оптико-пространственная
- ❖ Буквенная
- ❖ Цветовая
- ❖ Симультанная

Предметная.

В грубой форме предметная агнозия наблюдается лишь при двухстороннем поражении затылочно-теменных отделов мозга, т. е. при двухстороннем поражении 18-го и 19-го полей.

Больной видит как будто бы все, он может описать отдельные признаки предмета, но не может сказать, что же это такое.



Лицевая



Особая форма нарушений зрительного гнозиса, которая проявляется в том, что у больного теряется способность распознавать реальные лица или их изображения (на фотографиях, рисунках и т. п.).

Такие больные узнают людей (включая и самых близких) только по голосу.

Лицевая агнозия четко связана с поражением задних отделов правого полушария (у правшей), в большей степени — нижних отделов «широкой зрительной сферы»


Оптико-пространственная

Больные, даже копируя рисунок, изображают только одну сторону предмета или грубо искажают изображение одной (чаще левой) стороны.

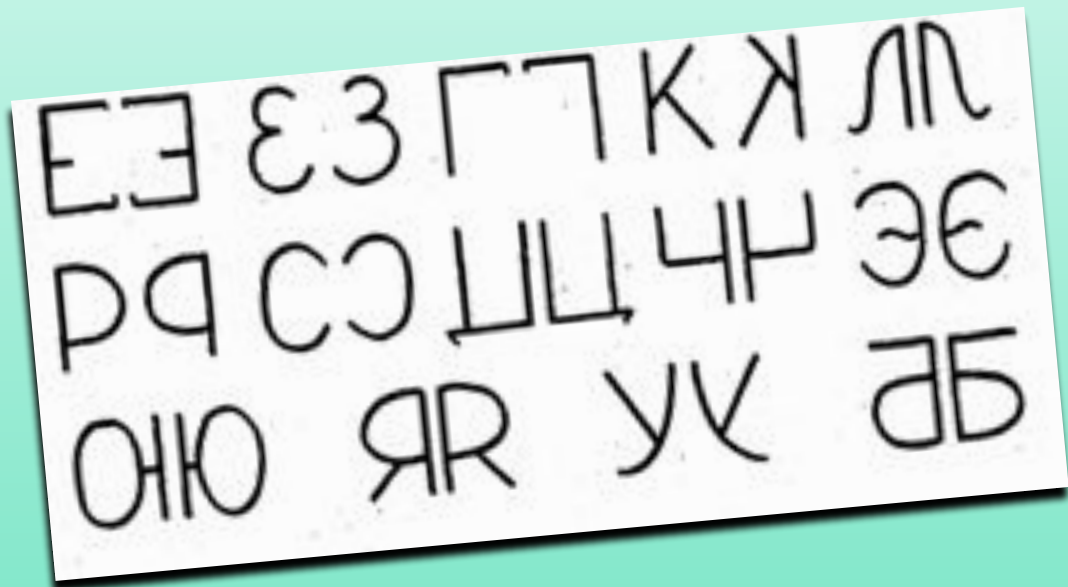
Они выполняют движения, требующие элементарной зрительно - пространственной ориентировки.

Подобные нарушения получили название «апраксии одевания».

Сочетания зрительно-пространственных и двигательных-пространственных расстройств называют «апрактоагнозией».

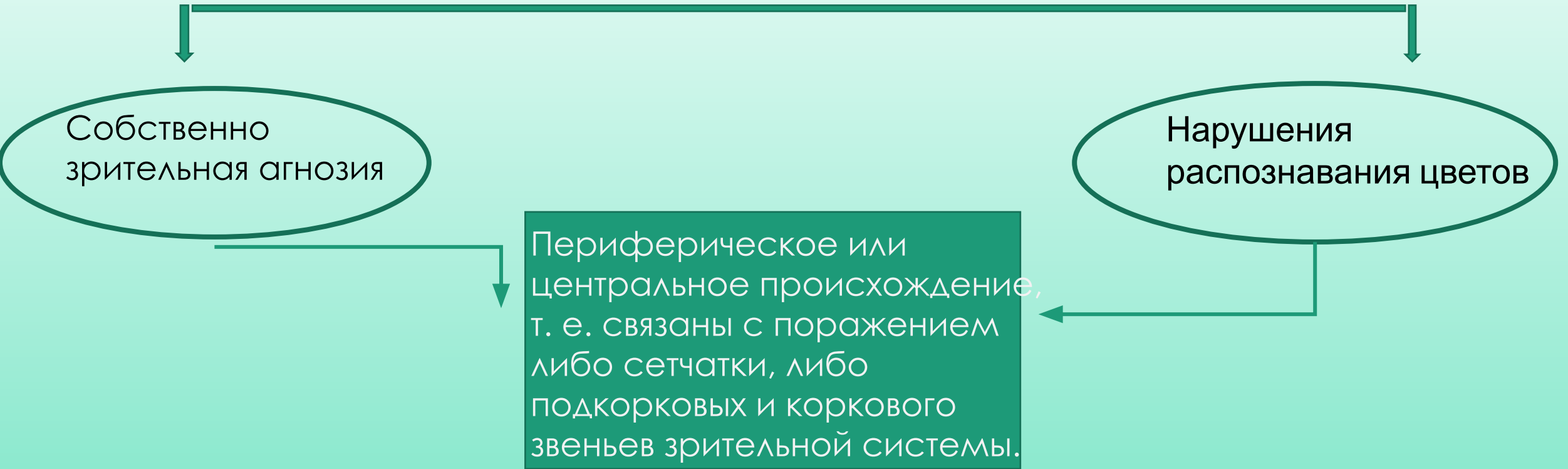


Буквенная



Проявляется в том, что больные, совершенно правильно копируя буквы, не могут их назвать. У них распадается навык чтения (первичная алексия).

Цветовая

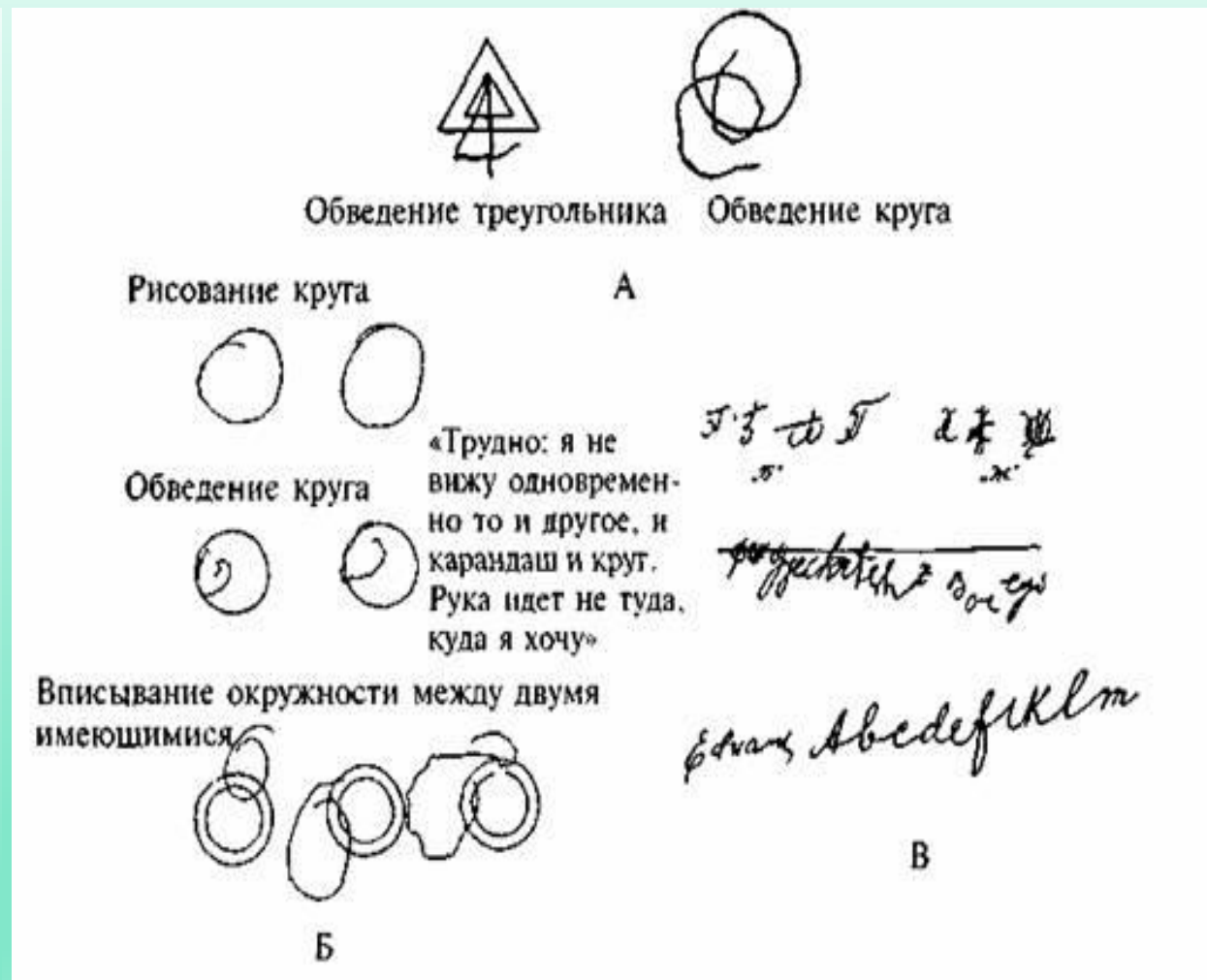

Симультанная (синдром Балинта)

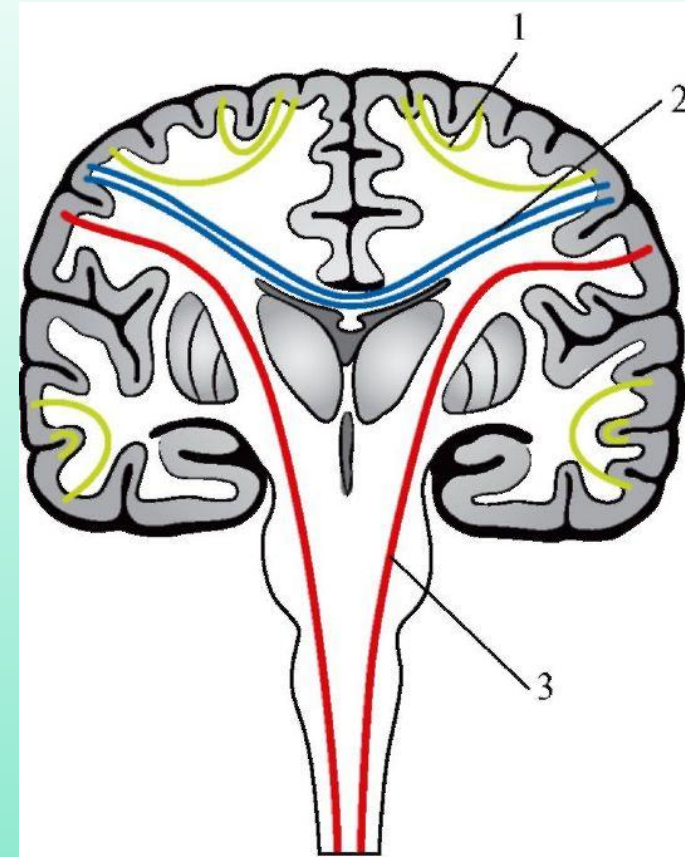
Больной одновременно не может воспринимать двух изображений, так как у него резко сужен объем зрительного восприятия, не может воспринять целое, он видит только его часть.

Всегда сопровождается сложными нарушениями движений глаз, которые называются «атаксия зрения».

Зор больного становится неуправляемым, глаза совершают произвольные скачки, постоянно находясь в движении. Это создает трудности в организованном зрительном поиске.

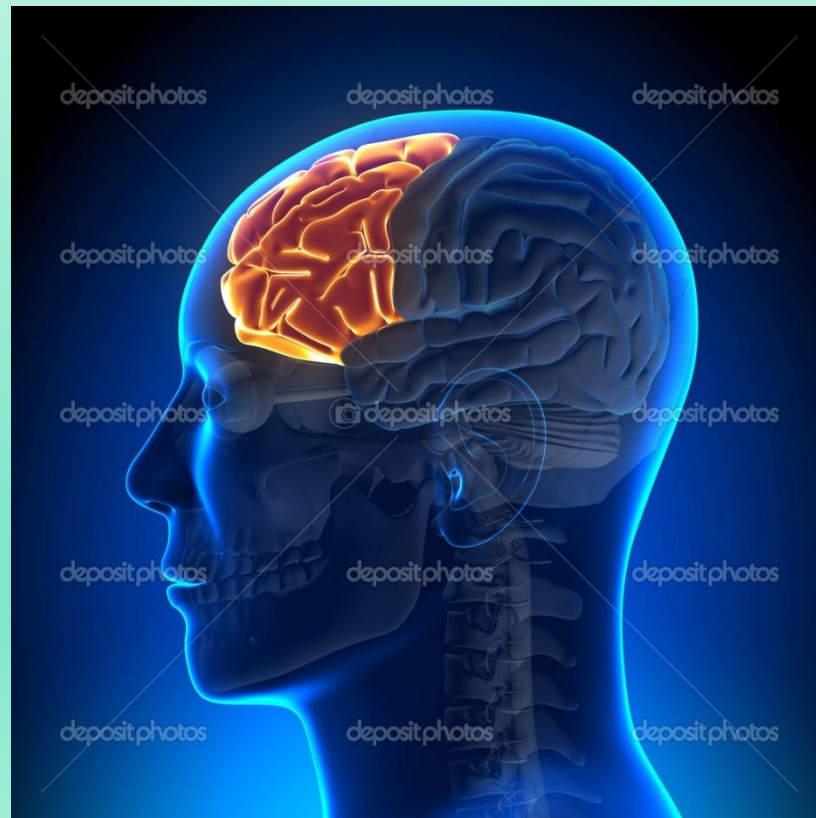


Характер агнозии зависит и от стороны поражения мозга, и от расположения очага в пределах «широкой зрительной сферы», и от степени вовлечения в патологический процесс комиссуральных волокон (2 на рисунке), объединяющих задние отделы левого и правого полушарий



Разные формы нарушений зрительного гнозиса встречаются изолированно.

Нарушения зрительного гнозиса могут возникать, например, при поражении лобных долей мозга; тогда они имеют вторичный характер и обозначаются как ***псевдоагнозии***.



Спасибо за внимание